

بررسی سمیت کبدی فراکسیون پترولیوم اتر گیاه کلپوره در موش آزمایشگاهی

زهرا مهدی نیا^۱، رعنا افتخارواقفی^۲، میترا مهربانی^۳، فاطمه نبی پور^۴، نجمه مهدی نیا^۵، سید نورالدین نعمت‌اللهی ماهانی^{۶،۷}

خلاصه

مقدمه: گیاه کلپوره (*Teucrium polium L.*) از گیاهان دارویی پرمصرف در طب سنتی می‌باشد. برخی مطالعات حاکی از سمیت کبدی گیاه کلپوره است در حالی که برخی دیگر آن را تأیید نکرده‌اند. مطالعه حاضر احتمال سمیت کبدی فراکسیون پترولیوم اتر کلپوره را در موش آزمایشگاهی بررسی کرده است.

روش: فراکسیون پترولیوم اتر کلپوره ابتدا در DMSO حل شد و سپس با سرم فیزیولوژی غلظت‌های ۵۰، ۱۰۰، ۲۰۰ و ۴۰۰ میلی‌گرم/کیلوگرم آن تهیه شد. گروه‌های ده‌تایی موش‌ها ۳ نوبت با فاصله ۷ روز عصاره گیاه را به شکل داخل صفاقی دریافت کردند. گروه شاهد مثبت ۵ میلی‌گرم/کیلوگرم پاکلی تاکسل و گروه شاهد منفی محلول نیم درصد دی متیل سولفو کساید را به همان شکل دریافت کردند. قبل از هر تیمار، وزن موش‌ها اندازه‌گیری شد و پس از پایان دوره و بعد از بیهوشی عمیق از بطن چپ حیوانات خون‌گیری به‌عمل آمد و سرم خون برای اندازه‌گیری آنزیم‌های کبدی، کلاسترول، تری‌گلیسرید و قند جدا شد و لوب چپ کبد نیز به‌منظور بررسی‌های آسیب‌شناسی جدا، تثبیت و رنگ‌آمیزی شد.

یافته‌ها: افزایش وزن بدن در گروهی که ۴۰۰ mg/kg کلپوره دریافت کرده بود از بقیه گروه‌ها کمتر بود. نمای هیستوپاتولوژی کبد در گروه‌های مختلف نزدیک به هم بود و تفاوت معنی‌داری از نظر میزان سلول‌های التهابی وجود نداشت. میزان گلوکز، کلاسترول، تری‌گلیسرید، آسپاراتات ترانس آمیناز و آلانین ترانس آمیناز تفاوت معنی‌داری در مقایسه با گروه شاهد منفی نداشتند. درحالی‌که مقادیر آلکالین فسفاتاز و گاما گلو تامیل ترانسفراز در برخی گروه‌ها در مقایسه با گروه شاهد تفاوت معنی‌دار داشتند.

نتیجه‌گیری: نتایج نشان می‌دهد که تجویز عصاره کلپوره با غلظت بالا باعث کاهش معنی‌دار وزن بدن و تغییر در برخی آنزیم‌های کبدی می‌شود. لیکن این تغییرات در ویژگی‌های هیستوپاتولوژیکی کبد به وضوح بروز نمی‌کند.

واژه‌های کلیدی: کلپوره، فراکسیون پترولیوم اتر، سمیت کبدی، هیستوپاتولوژی کبد

- ۱- کارشناس ارشد زیست‌شناسی تکوینی، مرکز تحقیقات علوم اعصاب، دانشگاه علوم پزشکی کرمان ۲- دانشجوی پزشکی، دانشکده پزشکی، دانشگاه علوم پزشکی کرمان
- ۳- دانشیار، دانشکده داروسازی، دانشگاه علوم پزشکی کرمان ۴- دانشیار پاتولوژی، دانشکده پزشکی، دانشگاه علوم پزشکی کرمان ۵- استاد، مرکز تحقیقات علوم اعصاب، دانشگاه علوم پزشکی کرمان ۶- مرکز تحقیقات فیزیولوژی، دانشگاه علوم پزشکی کرمان ۷- موسسه تحقیقات افضل

* نویسنده مسؤول، آدرس پست الکترونیک: nnematollahi@kmu.ac.ir

دریافت مقاله: ۱۳۹۱/۵/۲۰ دریافت مقاله اصلاح شده: ۱۳۹۱/۹/۲۱ پذیرش مقاله: ۱۳۹۱/۱۰/۱۳

مقدمه

گیاه کلپوره از خانواده نعناعیان بوده و بومی مناطق مدیترانه و خاورمیانه می‌باشد. جوشانده، دم کرده و عصاره این گیاه در طب سنتی به‌عنوان ماده‌ی ضد دیابت (۱،۲)، ضد درد (۳)، ضد تب (۴)، کاهشنده فشار خون و چربی (۵) و مواردی دیگر توسط مردم این مناطق مصرف می‌شود (۶).

گیاهان دارویی از زمان قدیم در طب سنتی برای درمان بیماری‌های مختلفی مورد استفاده بوده‌اند. هم‌اکنون نیز تمایل به مصرف داروهای گیاهی به دلیل اعتقاد عمومی به کم‌عارضه بودن و در دسترس بودن آنها و مواد آلی موجود در این گیاهان وجود دارد (۷). هر چند گیاهان دارویی مورد پذیرش و مصرف اقشار مختلف جامعه هستند، لیکن در بسیاری از موارد به‌دلیل اطلاعات اندک و عدم بررسی‌های جامع و دقیق علمی عوارض جانبی احتمالی این گیاهان مورد غفلت قرار می‌گیرد. به همین دلیل هر از چند گاه شاهد گزارش‌هایی از بروز سمیت کبدی به‌دنبال مصرف بعضی از گیاهان دارویی هستیم (۸). در تعداد اندکی از گزارش‌ها به سمیت کبدی گیاه کلپوره به‌دنبال مصرف طولانی مدت آن اشاره شده است. از جمله، بیماران دیابتی که برای کاهش قند خون به‌صورت مزمن کلپوره مصرف می‌کرده‌اند، دچار عوارض کبدی شده‌اند (۹). در مطالعات دیگری نیز به بروز هپاتیت در افرادی که به مدت طولانی کلپوره مصرف کرده‌اند اشاره شده است (۱۰، ۱۱، ۷). مطالعات اخیر نشان داده که علاوه بر خواص شناخته شده کلپوره، عصاره‌های آبی و اتانولی این گیاه دارای سمیت سلولی بالایی می‌باشند (۱۲). با توجه به استفاده گسترده از گیاه کلپوره در طب سنتی و وجود گزارش‌های مختلف و حتی متناقض در مورد سمیت کبدی این گیاه در انسان که اغلب آنها به‌دلیل تعداد کم نمونه انسانی و عدم امکان بررسی‌های دقیق آزمایشگاهی در انسان، به‌دلیل رعایت اصول اخلاقی تحقیق، از غنای علمی لازم برخوردار نیستند، به‌راحتی نمی‌توان در مورد سمیت کبدی این گیاه دارویی اظهار نظر کرد. مطالعات قبلی نشان داده که فراکسیون پترولیوم اتر کلپوره در محیط برون تنی بیشترین سمیت سلولی را دارد (۱۳). بنابراین در مطالعه

حاضر تأثیر دوزهای مختلف فراکسیون پترولیوم اتر این گیاه دارویی بر آنزیم‌های کبدی، کلسترول، تری‌گیسیرید، قند سرم و همچنین ساختار بافتی کبد موش آزمایشگاهی ارزیابی شد.

روش بررسی

کلیه مواد مورد استفاده در این پژوهش از شرکت سیگما (Sigma-aldrich Co, Mo, USA) خریداری شده بود بجز مواردی که ذکر شده‌اند.

گیاه کلپوره

بخش‌های هوایی گیاه کلپوره که از منطقه خیر واقع در جنوب غربی استان کرمان جمع‌آوری شده بودند، توسط متخصصن گیاه‌شناسی دانشکده داروسازی دانشگاه علوم پزشکی کرمان شناسایی شدند و یک نمونه از این گیاه به شماره ۲۸۱۲۵ در هرباریوم این دانشکده نگهداری شد.

عصاره گیری

بعد از جمع‌آوری و شناسایی گیاه کلپوره، بخش‌های هوایی این گیاه خشک و پودر آن با اتانول ۸۰٪ و با روش ماسراسیون به مدت ۲۴ ساعت عصاره‌گیری شد. عصاره اتانولی با تقطیرگر چرخان در دمای ۵۰ درجه سانتی‌گراد خشک گردید. از عصاره تام حاصل به‌وسیله حلال پترولیوم اتر فراکسیون پترولیوم اتر به‌دست آمد. فراکسیون به‌دست آمده بعد از تغلیظ، خشک شد و قبل از استفاده در دی‌متیل سولفو کسید حل شد. مقدار DMSO طوری انتخاب شد که پس از حل کردن عصاره در سرم فیزیولوژی حداکثر غلظت DMSO در محلول تزریقی ۰/۵ درصد باشد. همین غلظت DMSO به موش‌های گروه شاهد منفی تجویز شد.

حیوانات مورد آزمایش

در این مطالعه از ۶۰ سر موش نژاد Balb/c با وزن ۳۰ تا ۴۰ گرم که در حیوان‌خانه دانشکده پزشکی افضلی پور تولید و نگهداری می‌شدند استفاده شد. حیوانات در دمای مناسب و دوره تاریکی/روشنایی ۱۲ ساعته و با دسترسی آزادانه به آب و خوراک مخصوص جوندگان نگهداری

کلسترول، گلوکز و آنزیم‌های آلانین آمینو ترانسفراز (ALT)، آسپاراتات آمینو ترانسفراز (AST)، آلکالین فسفاتاز (ALP) و گاما گلوتامیل ترانسفراز (GGT) در دمای ۲۰- درجه نگهداری شدند. آنزیم‌های کبدی بر اساس دستورالعمل کارخانه سازنده با کیت‌های مخصوص (Roche, Germany) با دستگاه COBAS INTEGRA@ 400 اندازه‌گیری شدند. با این روش میزان سرم مورد نیاز برای آنزیم‌های مختلف بین ۳ تا ۱۱ میکرولیتر می‌باشد. میزان کلسترول، تری گلیسرید و قند خون با روش‌های متداول در آزمایشگاه‌های تشخیص طبی اندازه‌گیری شد.

مطالعات هیستوپاتولوژی کبد

نمونه‌ها به صورت بی نام برای برش‌گیری به روش معمول آماده‌سازی شدند. بدین منظور ابتدا نمونه‌ها با الکل صعودی آبگیری و در پارافین مذاب قالب‌گیری شدند. بعد از تهیه برش‌های ۵ میکرونی، با الکل نزولی آبدهی و با هماتوکسیلین-ائوزین رنگ آمیزی شدند. سپس نمونه‌ها با میکروسکوپ نوری (Nikon TS100, Japan) دارای لنزشی ۴۰ و درشت‌نمایی ۴۰۰ بررسی شدند. بروز تجمع چربی به شکل واکوئل‌های درون سیتوپلاسمی Fatty Change و احتقان بافتی (تجمع زیاد گلبول‌های قرمز در سینوزوئیدها)، تعداد کانالیکول‌های صفراوی، نکروز احتمالی اطراف پورتال تریکت، میزان بازسازی سلولی (Regeneration) و نفوذ سلول‌های التهابی به پارانشیم کبد بررسی شد. بعد از ارزیابی عمومی نمونه‌ها، تعداد لنفوسیت‌ها، کوپرفرسل‌ها و نوتروفیل‌ها شمارش شد. در هر لام ۳ ناحیه به‌طور اتفاقی انتخاب و در هر گروه حداقل ۴ لام بررسی شد. شمارش سلولی به صورت بی نام و توسط دوفنر انجام شد و میانگین یافته‌ها برای بررسی‌های آماری به کار گرفته شد.

آنالیز آماری

نتایج به صورت میانگین \pm انحراف معیار گزارش شده است. برای آنالیز آماری میانگین‌ها از آنالیز واریانس یک طرفه و سپس آزمون Tukey's Post hoc در ویرایش یازدهم نرم افزار SPSS استفاده شد. $P < 0.05$ بین گروه‌های مورد مطالعه حد معنی‌داری آزمون در نظر گرفته شد.

می‌شدند. مجوز انجام آزمایشات از کمیته اخلاق پزشکی دانشگاه علوم پزشکی کرمان اخذ شد و آزمایش‌ها با رعایت کلیه دستورالعمل‌های کار و رفتار با حیوانات آزمایشگاهی انجام شد. حیوانات به شش گروه ده تایی تقسیم شدند و در شرایط برابر آزمایش‌ها روی آنها انجام شد.

روش تجویز دارو

دوزهای ۵۰، ۱۰۰، ۲۰۰ و ۴۰۰ میلیگرم بر کیلوگرم فراکسیون پترولیوم اتر کلپوره، که ابتدا در DMSO حل شده و سپس با سرم فیزیولوژی به غلظت مناسب رسیده بودند استفاده شد. در هر نوبت ۲۰۰ میکرولیتر محلول حاوی ماده مؤثره به هر یک از موش‌ها تزریق می‌شد. به گروه شاهد منفی ۵/۰ در صد DMSO در سرم فیزیولوژی و به گروه شاهد مثبت ۵mg/kg پاکلی تاکسول تجویز شد. پاکلی تاکسول یک داروی ضد سرطان با منشأ گیاهی است که به‌طور متداول در درمان تعدادی از بدخیمی‌ها استفاده می‌شود و به دلیل منشأ گیاهی آن، سمیت کبدی در دوزهای بالا و سمیت سلولی بالای آن به‌عنوان شاهد مثبت استفاده شد (۱۴، ۱۵).

نمونه‌گیری از حیوانات

بعد از اتمام دوره تجویز دارو، موش‌ها ابتدا با تجویز داخل صفاقی کتامین (۱۰۰-۸۰ میلیگرم/کیلوگرم) و زایلازین (۱۰-۵ میلیگرم/کیلوگرم) عمیقاً بیهوش شدند و بعد از باز کردن شکم و پاره کردن دیافراگم از بطن چپ قلب موش‌ها با سرنگ ۲ سی‌سی خون گرفته شد (بین ۸/۰ تا ۱/۲ میلی‌لیتر). سپس کبد موش‌ها جدا و پس از اندازه‌گیری وزن کبد با ترازوی حساس، لوب چپ کبد هر موش برای بررسی‌های بافتی در پارافرم آلدئید ۴٪ فیکس شد.

آزمایش‌های بیوشیمیایی

نمونه خون حیوانات به مدت ۱۰ دقیقه با ۵۰۰g سانتریفیوژ و نمونه‌های سرم حاصله به لوله‌های اپندورف تمیز منتقل شدند. نمونه‌ها تا زمان بررسی تری گلیسرید،

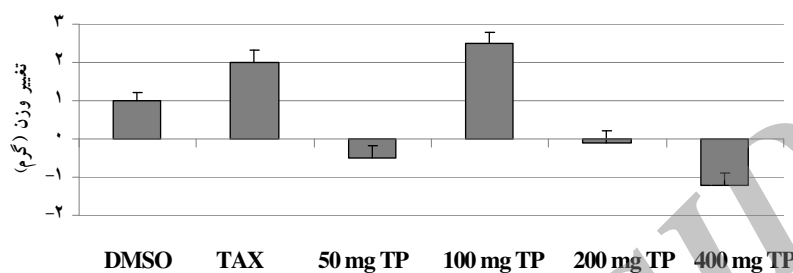
نتایج

تغییرات وزن بدن در گروه‌های مختلف

شده بود، درحالی که تجویز ۴۰۰ میلی‌گرم/کیلوگرم به حیوانات باعث کاهش وزن موش‌ها شده بود. این کاهش وزن در نیمه و پایان آزمایش‌ها نسبت به گروه شاهد منفی معنی‌دار بود (شکل ۱).

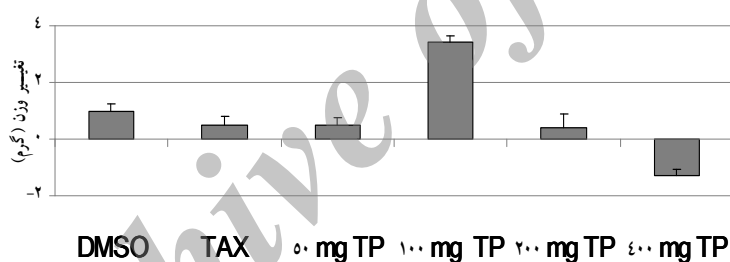
وزن موش‌ها در روزهای صفر، ۷، ۱۴ و ۲۱ و پس از شروع آزمایش‌ها اندازه‌گیری شد. تزریق عصاره کلپوره با غلظت ۱۰۰ میلی‌گرم/کیلوگرم به افزایش وزن موش‌ها منجر

تغییرات وزن حیوانات ۷ روز پس از شروع آزمایشات



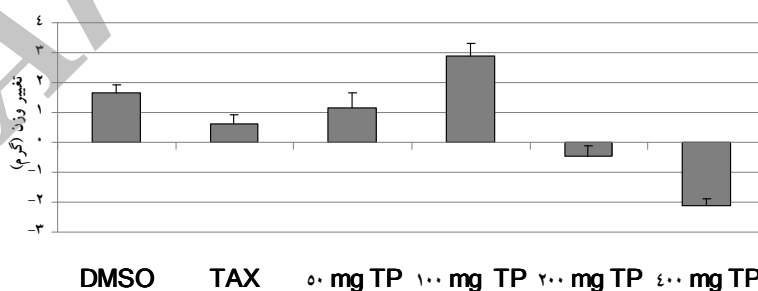
گروه‌ها

تغییرات وزن حیوانات ۱۴ روز پس از شروع آزمایشات



گروه‌ها

تغییرات وزن حیوانات ۲۱ روز پس از شروع آزمایشات



گروه‌ها

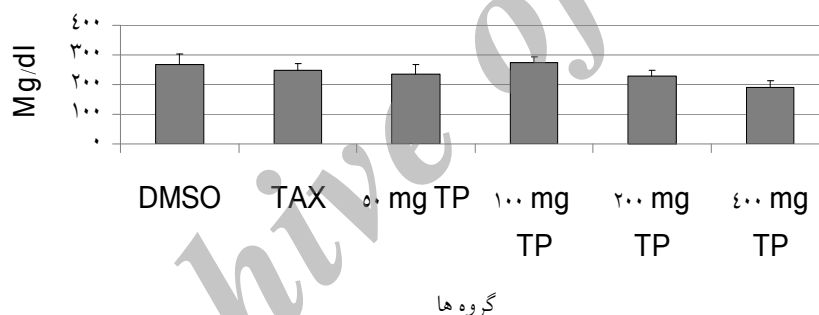
شکل ۱. حیوانات به مدت ۲۱ روز در سه نوبت دوزهای متفاوت عصاره کلپوره را دریافت کردند و وزن حیوانات قبل از شروع آزمایش‌ها و هر هفته اندازه‌گیری شد. وزن حیوانات در گروه دریافت‌کننده دوز ۴۰۰ میلی‌گرم/کیلوگرم عصاره به‌طور معنی‌داری ($P < 0/05$) از گروه شاهد کمتر بود. محور عمودی نشان‌دهنده تغییرات وزن حیوان برحسب گرم است.

آمینو ترانسفراز (AST)، آلکالین فسفاتاز (ALP) و گاما گلو تامیل ترانسفراز (GGT) در حیواناتی که دوزهای مختلف عصاره را دریافت کرده بودند نزدیک به هم بود و بررسی آماری این گروه‌ها نسبت به شاهد منفی و مثبت در مورد اکثر آنزیم‌ها تفاوت معنی‌داری را نشان نداد. ولی در گروهی که دوز بالای کلپوره را دریافت کرده بود ALT پایین‌تر بود. در حالی که حیواناتی که ۱۰۰ میلی‌گرم/کیلوگرم عصاره دریافت کرده بودند میزان ALP بالاتری نسبت به گروه شاهد منفی داشتند ($P < 0.05$). آنزیم GGT در گروهی که دوز بالای کلپوره را دریافت کرده بودند در مقایسه با گروه شاهد منفی تفاوت معنی‌داری داشت (شکل ۳).

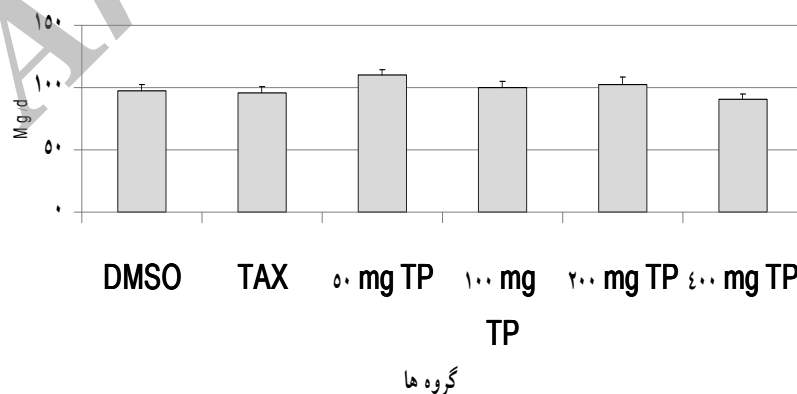
تغییرات پارامترهای بیوشیمیایی به‌دنبال تیمار حیوانات با عصاره کلپوره

در این مطالعه میزان قند خون، کلسترول و تری گلیسرید حیواناتی که دوزهای مختلف فراکسیون پترولیوم اتر کلپوره را دریافت کرده بودند نزدیک به هم بود و هیچیک از گروه‌ها با گروه شاهد منفی و مثبت تفاوت آماری معنی‌داری نداشتند. البته میزان تری گلیسرید گروه‌هایی که دوزهای پایین کلپوره را دریافت کرده بودند در مقایسه با گروه شاهد منفی به‌طور قابل توجهی بالا بود ولی این تفاوت نیز از لحاظ آماری معنی‌دار نبود. همچنین قند خون نسبت به گروه شاهد منفی کاهش داشت ولی آن هم از نظر آماری معنی‌دار نبود (شکل ۲). میزان آنزیم‌های کبدی شامل آلانین آمینو ترانسفراز (ALT)، آسپاراتات

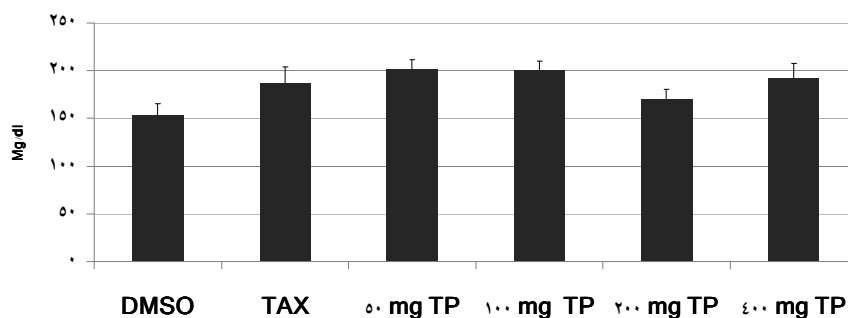
میزان گلوکز خون حیوانات ۲۱ روز پس از تیمار



میزان کلسترول خون حیوانات ۲۱ روز پس از تیمار



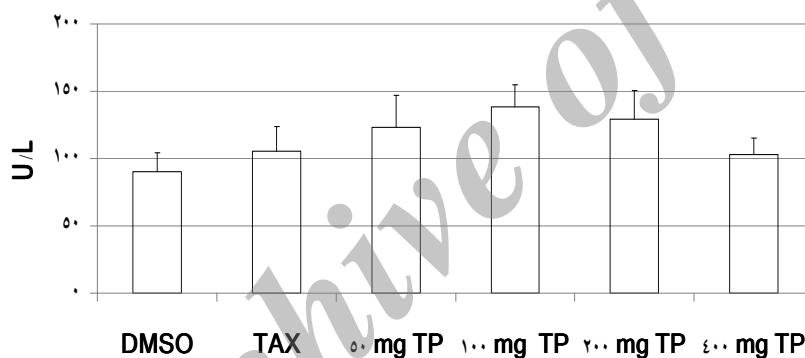
میزان تری گلیسرید خون حیوانات ۲۱ روز پس از تیمار



گروه ها

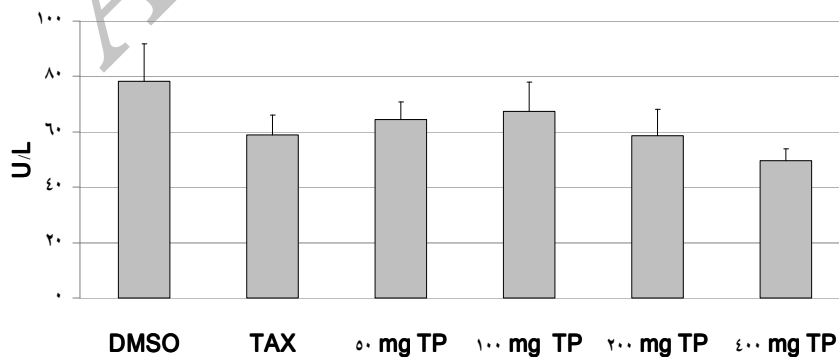
شکل ۲. اندازه گیری قند خون، تری گلیسرید و کلسترول حیوانات در پایان آزمایشات حاکی از عدم تغییرات معنی دار در این پارامترها بود.

میزان AST خون حیوانات ۲۱ روز پس از تیمار



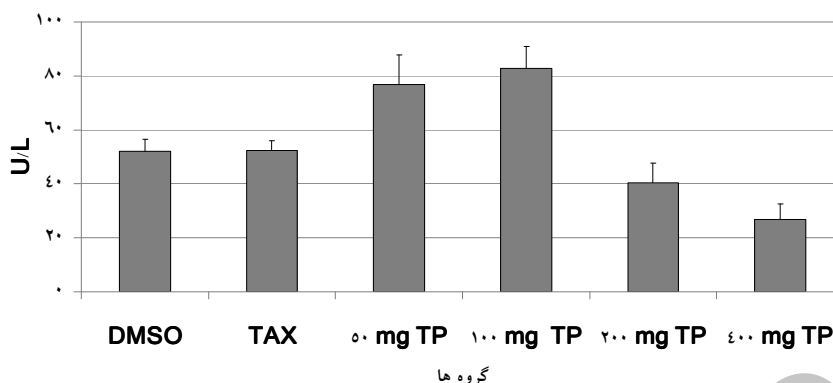
گروه ها

میزان ALT خون حیوانات ۲۱ روز پس از تیمار

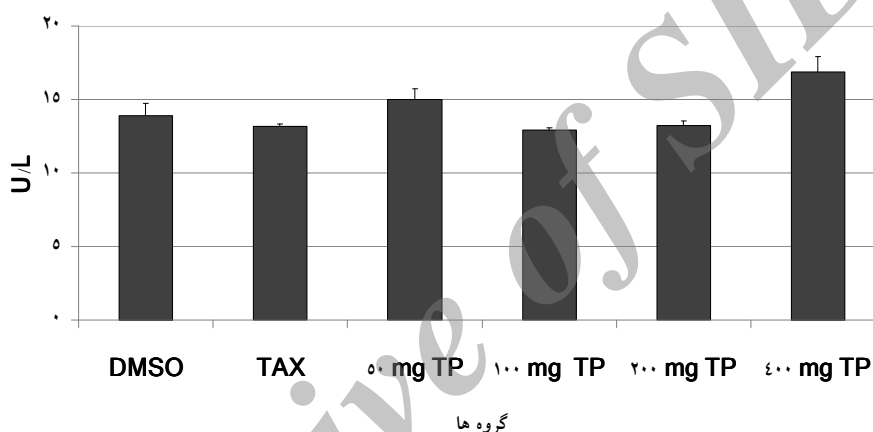


گروه ها

میزان ALP خون حیوانات ۲۱ روز پس از تیمار



میزان GGT خون حیوانات ۲۱ روز پس از تیمار

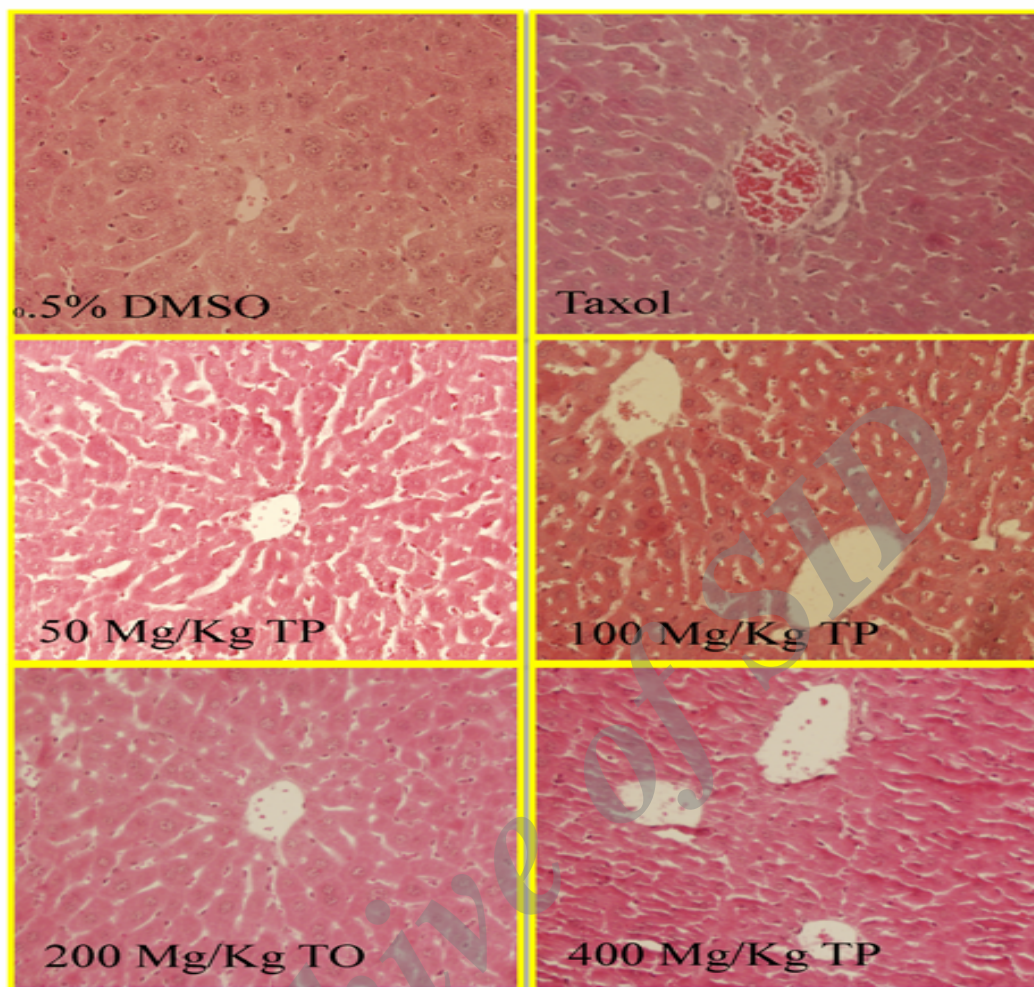


شکل ۳: نتایج عملکرد کبدی حیوانات در نمودارهای بالا ترسیم شده است. میزان آنزیم ALP و GGT در حیواناتی که به ترتیب دوز ۱۰۰ و ۴۰۰ میلی‌گرم عصاره را دریافت کرده بودند با گروه شاهد تفاوت آماری معنی‌دار داشت ($P < 0/05$).

یک گروه تکرار نشده بود و در مجموع تفاوت چشمگیری در مقایسه با گروه شاهد دیده نشد. در هیچ یک از گروه‌های مورد مطالعه علائم نکروز در محل پورتال ترک‌ها و قسمت‌های دیگر بافت کبد دیده نشد (شکل ۴). تعدادی لنفوسیت در اطراف پورتال ترک‌ها و ورید مرکزی در بیشتر نمونه‌ها دیده شد ولی بین گروه‌های مختلف تفاوت واضحی وجود نداشت. در مجموع وضعیت پاتولوژی کبد در گروه‌های مختلف نزدیک به هم بود و تفاوت آماری معنی‌داری بین گروه‌های مختلف وجود نداشت.

تغییرات هیستوپاتولوژی کبد پس از تیمار حیوانات با عصاره کلپوره

از نشانه‌های بروز التهاب در کبد تغییر در تعداد هپاتوسیت‌های دو و یا چند هسته‌ای است. هر چند هپاتوسیت‌های دو و یا چند هسته‌ای در برخی نمونه‌ها دیده شد، ولی تفاوت واضحی بین گروه‌های مورد مطالعه وجود نداشت. در تعداد کمی از سلول‌های هپاتوسیت گروه‌های مختلف واکوئل‌های چربی داخل سیتوپلاسمی دیده شد اما در مقایسه با گروه شاهد منفی تفاوت معنی‌دار وجود نداشت. در تعدادی از نمونه‌های گروه‌های مختلف پرخونی بعضی سینوزوئیدها دیده شد ولی این امر در تمام نمونه‌های



شکل ۴: ارزیابی بافت‌شناسی کبد حیوانات گروه‌های مختلف، عدم تغییرات پاتولوژیک کبد را نشان داد.

DMSO: دی متیل سولفو کساید

Taxol: ماده ضد سرطان پاکلی تاکسل با منشأ گیاهی

TP: فراکسیون پترولیوم اتر گیاه کلپوره (*Teucrium polium L.*)

TO: همان TP است که به جای P، به اشتباه O درج شده است.

نتایج ارزیابی سلول‌های التهابی

میزان سلول‌های التهابی شامل لنفوسیت، نوتروفیل و ماکروفاژهای کبدی پس از رنگ‌آمیزی نمونه‌ها به روش H&E در گروه‌های مختلف ارزیابی شد. هر چند تعداد این

سلول‌ها در گروه‌های مختلف یکسان نبود ولی هیچ‌یک از گروه‌های مورد مطالعه تفاوت معنی‌داری در مقایسه با گروه شاهد منفی نداشت (جدول ۱).

جدول ۱. نتایج شمارش سلول‌های التهابی کبد در گروه‌های مختلف پس از تیمار با دوزهای مختلف عصاره کلپوره، تاکسول و ۰/۵ درصد DMSO به مدت ۲۱ روز

گروه‌ها	تعداد لنفوسیت		تعداد ماکروفاژ		تعداد نوتروفیل	
	میانگین	خطای استاندارد	میانگین	خطای استاندارد	میانگین	خطای استاندارد
0.5% DMSO	۲۲	۵/۱۴	۳۵/۶	۹/۹۷	۹	۲/۸۱
۵۰Mg/Kg	۱۷/۶	۲/۷۱	۱۷/۴	۴/۲۴	۱۴/۸	۴/۲۱
۱۰۰Mg/Kg	۲۳/۸۵	۳/۴۷	۱۸/۸۵	۲/۴۱	۱۷/۸۵	۳/۹۱
۲۰۰Mg/Kg	۲۲/۸	۴/۸۷	۳۵	۷/۷۵	۸/۲	۲/۳۳
۴۰۰Mg/Kg	۱۵/۴	۲/۲۹	۲۰/۸	۳/۷۶	۸/۸	۱/۶۸
تاکسول	۲۵/۸	۶/۳۱	۱۳/۲	۵/۵۷	۱۴/۴	۷/۵۷

تعداد سلول‌های التهابی کبد در هیچ یک از گروه‌ها تفاوت آماری معنی داری با گروه شاهد نداشت

بحث

وجود برخی گزارش‌ها مبنی بر احتمال بروز سمیت کبدی به دنبال مصرف کلپوره در انسان (۱۶،۱۷)، ما را بر آن داشت که در یک مطالعه کنترل شده حیوانی به بررسی این مسئله پردازیم. در مطالعه حاضر پارامترهای بیوشیمیایی و هیستوپاتولوژی کبد موش‌های آزمایشگاهی که در یک دوره ۲۱ روزه با دوزهای مختلف فراکسیون پترولئوم اتر کلپوره تیمار شده بودند ارزیابی شد. نتایج به دست آمده از آزمایشات ما نشان می‌دهد که مصرف عصاره کلپوره با غلظت بالا (۴۰۰ میلی‌گرم / کیلوگرم) باعث کاهش وزن بدن می‌شود. کپسول حاوی گونه دیگری از گیاه کلپوره بنام *Teucrium chamaedrys* در اروپا و کشورهای حاشیه مدیترانه به عنوان داروی لاغری مصرف می‌شود و مواردی از سمیت کبدی آن نیز گزارش شده است (۱۸). با توجه به کاهش وزن حیوانات به دنبال سه مرتبه تجویز دارو در یک دوره سه هفته‌ای، به نظر می‌رسد عصاره کلپوره استفاده شده در این مطالعه نیز می‌تواند در کنترل وزن بدن مؤثر باشد.

در دو مطالعه موردی در انسان، سمیت کبدی ناشی از مصرف مزمن کلپوره گزارش شده است (۶،۱۵). در این بررسی‌ها میزان برخی آنزیم‌های کبدی و همچنین سطح

گلوکز، تری گلیسرید و کلسترول خون افراد افزایش قابل توجهی را نشان داده بود. البته باید در نظر داشت که این گزارش‌ها به صورت موردی در انسان بوده و قطعاً عوامل مخدوش کننده زیادی مانند سن، بیماری‌های زمینه‌ای مرتبط با سمیت کبدی، همزمانی مصرف کلپوره با التهاب احتمالی کبد و... می‌توانسته در آن تأثیر گذاشته باشد. در یک مطالعه حیوانی که از موش صحرایی به عنوان مدل آزمایشگاهی استفاده شده، تجویز ۵۰ میلی‌گرم در کیلوگرم عصاره آبی کلپوره به مدت ۴ هفته باعث تغییر میزان گلوکز، چربی‌های خون و برخی آنزیم‌های کبدی شده است (۱۹). در حالی که تیمار سلول‌های هیپاتوسیت کبد با دوزهای پایین (۰/۱ تا ۰/۵ میلی‌گرم در میلی‌لیتر) عصاره آبی کلپوره نه تنها سمیت سلولی نداشته بلکه به تکثیر سلولی نیز تا حدی کمک می‌کند (۲۰). برخی مطالعات نشان داده‌اند که سمیت سلولی عصاره الکلی کلپوره در مقایسه با عصاره آبی آن بیشتر است (۲،۲۱). علیرغم این مسئله، در پژوهش حاضر، تجویز ۴۰۰ میلی‌گرم در کیلوگرم فراکسیون پترولئوم اتر کلپوره باعث تغییر در برخی پارامترهای کبدی شد و دوزهای پایین‌تر آن تأثیر آشکاری بر عملکرد کبد نداشت. این در حالی است که

که با تجویز دوز بالای عصاره کلپوره رخ می‌دهد در صورت قطع تجویز دارو برگشت می‌کند یا نه؟ لذا با تکیه بر یافته‌های مطالعات محدودی که تا کنون انجام شده به درستی نمی‌توان در مورد سمیت کبدی عصاره کلپوره اظهار نظر کرد.

کلپوره غنی از فلاوونوئیدها و دی‌ترپنوئیدهاست (۲۶). فلاوونوئیدها دارای خواص ضد‌تومور، ضد‌ایسکمی، ضد‌حساسیت، ضد‌التهاب و حفاظت کبدی بوده (۲۷) و همچنین مثل دیگر ترکیبات فتولیک به‌عنوان جاروبگرهای رادیکال‌های آزاد اکسیژن و مهارگرهای پراکسیداسیون چربی عمل می‌کنند (۲۸). دی‌ترپنوئیدهای مختلفی از جمله فورانوکلئوردان‌ها در کلپوره وجود دارند که معروف به هپاتوتوکسین‌ها می‌باشند (۱۰). بنابراین کلپوره هم خواص حفاظت کبدی و هم خواص سمیت کبدی دارد. میزان فلاوونوئیدها و دی‌ترپنوئیدهای کلپوره مطابق با مکان جمع‌آوری این گیاه و چگونگی آماده‌سازی عصاره و نوع آن متفاوت است که این امر نیز می‌تواند بر عملکرد عصاره کلپوره در محیط‌های برون‌تنی و درون‌تنی اثر بگذارد.

نتیجه‌گیری

با استناد به یافته‌های مطالعه حاضر می‌توان نتیجه‌گیری کرد که تجویز طولانی مدت فراکسیون پترولیوم اتر کلپوره در دوزهای پایین نه تنها سمیت کبدی ندارد بلکه به افزایش وزن حیوان هم کمک می‌کند. در حالی که تجویز دوز بالای عصاره این گیاه باعث تغییر برخی آنزیم‌های کبدی و وزن بدن می‌شود. هر چند که این تغییرات در حد بافتی قابل مشاهده نیست.

عصاره‌های گوناگون کلپوره در پژوهش‌های مختلف سمیت سلولی بالایی داشته‌اند (۲۲، ۱۲، ۲). اینکه چگونه عصاره کلپوره در محیط برون‌تنی سمیت بالایی (نزدیک به سمیت برخی داروهای سیتوتوکسیک) دارد ولی در محیط درون‌تنی سمیت شدیدی را اعمال نمی‌کند، علاوه بر تفاوت آشکار بین محیط درون‌تنی با محیط برون‌تنی می‌تواند به‌حضور عوامل آنتی‌اکسیدان در عصاره کلپوره مربوط باشد که حتی آن را به‌عنوان یک داروی گیاهی محافظ کبد مطرح می‌کند (۲۳، ۲۰) که از طریق افزایش میزان گلوکوتایون تام و احیا شده (احتمالاً فعال کردن مسیرهای بیوستنز گلوکوتایون در سلول‌ها) اثر خود را اعمال می‌کند. در پژوهش حاضر نظیر برخی مطالعات اخیر (۲۴، ۲۵، ۲۰) تغییر معنی‌داری در میزان آنزیم‌های کبدی به‌دنبال تجویز عصاره کلپوره (دوزهای پایین) مشاهده نشد. بررسی‌های هیستوپاتولوژی کبد هم هماهنگ با یافته‌های بیوشیمیایی بود. بدین‌صورت که نه ساختار عمومی کبد در گروه‌های مختلف تغییر کرده بود و نه میزان سلول‌های التهابی کبد شامل لنفویست‌ها، نوتروفیل‌ها و ماکروفاژها تغییر معنی‌داری نسبت به گروه کنترل منفی نشان داد.

تفاوت اطلاعات به‌دست آمده در مطالعات مختلف را می‌توان به تفاوت در میزان داروی تجویز شده (5mg/kg تا 1000mg/kg)، تفاوت در روش عصاره‌گیری و نوع فراکسیون به‌کار برده شده، تفاوت در روش تجویز دارو (داخل صفاقی، خوراکی، وریدی) و تفاوت در نوع آزمودنی مورد مطالعه (موش، موش صحرایی، خرگوش و انسان) مربوط دانست. از طرفی گزارش‌های منتشر شده هنوز مشخص نمی‌کنند که تغییرات بیوشیمیایی و بافتی کبد

References

- Bahramikia S, Yazdanparast R. Phytochemistry and Medicinal Properties of *Teucrium polium* L. (Lamiaceae). *Phytother Res* 2012; (26)11: 1581-93.
- Rajabalian S. Methanolic extract of *Teucrium polium* L. potentiates the cytotoxic and apoptotic effects of anticancer drugs of vincristine, vinblastine and doxorubicin against a panel of cancerous cell lines. *Exp Oncol* 2008; 30(2): 133-8.
- Abdollahi M, Karimpour H, Monsef-Esfehani H.R. Antinociceptive effects of *Teucrium polium* L total extract and essential oil in mouse writhing test. *Pharmacol Res* 2003; 48(1): 31-5.
- Kuleasan H, Celik S, Gokturk R.S, Unal O. Scening of Turkish endemic *Teucrium montbretii* subsp. *pamphylicum* extracts for antioxidant and antibacterial activities. *Food Control* 2007; 18(5): 509-12.
- Rasekh, H.R., Khoshnoud-mansourkhani M.J, Kamalinejad M. Hypolipidemic effects of *Teucrium polium* in rats. *fitoterapia* 2001; 72(8): 937-9.
- Atapour M, Zahedi M.J, Mehrabani M, Safavi M, Keyvanfard V, Foroughi A, et al. In vitro susceptibility of the Gram-negative bacterium *Helicobacter pylori* to extracts of Iranian medicinal plants. *Pharmaceutical Biology* 2009; 47(1): 77-80.
- Starakis I, Siagris D, Leonidou L, Mazokopakis E, Tsamandas A, Karatza C. Hepatitis caused by the herbal remedy *Teucrium polium* L. *Eur J Gastroenterol Hepatol* 2006; 18(6): 681-3.
- Lee C.C, Houghton P. Cytotoxicity of plants from Malaysia and Thailand used traditionally to treat cancer. *J Ethnopharmacol* 2005; 100(3): 237-43.
- Polymeros D, Kamberoglou D, Tzias V. Acute cholestatic hepatitis caused by *Teucrium polium* (golden germander) with transient appearance of antimitochondrial antibody. *J Clin Gastroenterol* 2002; 34(1): 100-1.
- Mazokopakis, E., Lazaridou S, Tzardi M, Mixaki J, Diamantis I, Ganotakis E. Acute cholestatic hepatitis caused by *Teucrium polium* L. *Phytomedicine* 2004; 11(1): 83-4.
- Mattei A., Rucay P, Samuel D, Feray C, Reynes M, Bismuth H. Liver transplantation for severe acute liver failure after herbal medicine (*Teucrium polium*) administration. *J Hepatol* 1995; 22(5): 597.
- Nematollahi-mahani S.N., Rezazadeh-kermani M, Mehrabani M, Nakhaee N. Cytotoxic effects of *Teucrium polium* on some established cell lines. *Pharm Biol* 2007; 45(4): 295-8.
- Nematollahi-mahani S.N, Mahdinia Z., Eftekhar vaghefi R, Mehrabani M, Hemayatkhai-jahromi V, Nabipour F. In vitro inhibition of the growth of glioblastoma by *Teucrium polium* crude extract and fractions. *Int J Phytomedicinel* 2012; 4(4): .
- Karaduman D., Eren B, Keles O.N. The protective effect of beta-1, 3-D-glucan on taxol-induced hepatotoxicity: a histopathological and stereological study. *Drug Chem Toxicol* 2010; 33(1): 8-16.
- Abduloeva N.K.h., Kolbasov S.E, Stukov A.N, Moiseenko V.M. Preclinical evaluation of the effect of Metrop GP on acute toxicity and hepatotoxicity of chemotherapy. *Vopr Onkol* 2011; 57(1): 71-4.
- Sawidou S., Goulis J, Giavazis I, Patsiaoura K, Hytiroglou P, Arvanitakis C. Herb-induced hepatitis by *Teucrium polium* L: report of two

- cases and review of the literature. *Eur J Gastroenterol Hepatol* 2007; 19(6): 507-11.
17. Dourakis S.P., Papanikolaou I.S, Tzemanakis E.N, Hadziyannis S.J. Acute hepatitis associated with herb (*Teucrium capitatum* L.) administration. *Eur J Gastroenterol Hepatol* 2002; 14(6): 693-5.
 18. Larrey, D., T. Vial, A. Pauwels, A. Castot, M. Biour, M. David, et al., Hepatitis after germander (*Teucrium chamaedrys*) administration: another instance of herbal medicine hepatotoxicity. *Ann Intern Med*, 1992; 117(2): 129-32.
 19. Shahraki M.R., Arab M.R, Mirimokaddam E, Palan M.J. The effect of *Teucrium polium* (Calpoureh) on liver function, serum lipids and glucose in diabetic male rats. *Iran Biomed J* 2007; 11(1): 65-8.
 20. Shtukmaster S., Ljubuncic P, Bomzon A. The Effect of an Aqueous Extract of *Teucrium polium* on Glutathione Homeostasis In Vitro: A Possible Mechanism of Its Hepatoprotectant Action. *Adv Pharmacol Sci* 2010; 938324.
 21. Eskandary H., Rajabalian S, Yazdi T, Eskandari M, Fathi K, Ashraf ganjooei N. Evaluation of cytotoxic effects of *Teucrium polium* on a new glioblastoma multiforme cell line (REYF-1) using MTT and soft agarose clonogenic assays *Int J Pharmacol* 2007; 3(5): 435-7.
 22. Menichini F., Conforti F, Rigano D, Formisano D, Piozzi F, Senatore F. Phytochemical composition, anti-inflammatory and antitumour activities of four *Teucrium* essential oils from Greece. *Food Chem* 2009; 115(2): 679-86.
 23. Panovska T.K., Kulevanova S, Gjorgoski I, Bogdanova M, Petrushevska G. Hepatoprotective effect of the ethyl acetate extract of *Teucrium polium* L. against carbontetrachloride-induced hepatic injury in rats. *Acta Pharm* 2007; 57(2): 241-8.
 24. Iriadam M., Musa D, Gumushan H, Baba F. Effects of two Turkish medicinal plants *Artemisia herba-alba* and *Teucrium polium* on blood glucose levels and other biochemical parameters in rabbits. *Journal of cell and Moleccular Biology* 2006; 5: 19-24.
 25. Vahidi A.R., Dashti-Rahmatabadi M.H, Bagheri M. The Effect of *Teucrium Polium* Boiled Extract in Diabetic Rats. *Iranian Journal Of Diabetes And Obesity* 2010; 2(2): 27-32.
 26. Rizk A.M., Hammouda F.M, Rimpler H, Kamel A. Iridoids and flavonoids of *Teucrium polium* herb. *Planta Med* 1986; 52(2): 87-8.
 27. Rice-Evans C. Flavonoids and isoflavones: absorption, metabolism, and bioactivity. *Free Radic Biol Med* 2004; 36(7): 827-8.
 28. Konyalioglu S. Karamenderes C. The protective effects of *Achillea* L. species native in Turkey against H₂O₂-induced oxidative damage in human erythrocytes and leucocytes. *J Ethnopharmacol* 2005; 102(2): 221-7.

The Effect of Petroleum Ether Fraction of *Teucrium polium* Extract on Laboratory Mouse Liver

Mehdinia Z., M.Sc.¹, Eftekhar-Vaghefi R.,², Mehrabani M., Ph.D.³, Nabipour F., M.D.⁴, Mehdinia N.,²,
Nematollahi-Mahani S.N., Ph.D.^{5,6,7*}

1. Master of Developmental Biology, Neuroscience Research Center, Kerman University of Medical Sciences, Kerman, Iran
2. M.D. Student, Afzalipour School of Medicine, Kerman University of Medical Sciences, Kerman, Iran
3. Associate Professor, School of Pharmacy, Kerman University of Medical Sciences, Kerman, Iran
4. Associate Professor of Pathology, Afzalipour School of Medicine, Kerman University of Medical Sciences, Kerman, Iran
5. Professor of Anatomy, Neuroscience Research Center, Kerman University of Medical Sciences, Kerman, Iran
6. Physiology Research Center, Kerman University of Medical Sciences, Kerman, Iran
7. Afzal Research Organization (NGO), Kerman, Iran

* Corresponding author; e-mail: nnematollahi@kmu.ac.ir

(Received: 11 August 2012 Accepted: 8 Jan. 2013)

Abstract

Background & Aims: *Teucrium polium* (TP) is amongst the commonly used remedies in traditional medicine. Some reports have claimed hepatotoxicity of TP but other reports have not supported it. This study was designed to evaluate the probable hepatotoxicity of TP.

Methods: Petroleum ether fraction of TP was dissolved in DMSO and the final concentration was adjusted by diluting in physiologic saline. TP was administered intra peritoneally one time a week for 3 weeks at doses of 50, 100, 200 and 400 mg/kg. Five mg/kg Paclitaxel was used in positive control group and 0.5% DMSO was administered in negative control group. The weight gain was assessed every other week. By the end of the treatment period, the animals were deeply anesthetized and blood samples were obtained from the left ventricle for biochemical analyses. Liver function tests as well as triglyceride, cholesterol and glucose was assessed later. The left lobe of the liver was removed, fixed and stained for histopathologic evaluations.

Results: Weight gain was significantly lower in animals that received 400mg/Kg TP compared with negative controls. No significant histopathologic changes were detected among the various experimental groups. Also, no significant differences were detected considering inflammatory cells in liver. ALT, AST, glucose, cholesterol and triglyceride was comparable among the groups but gamma-glutamyl transferase (GGT) and ALP differed significantly between control and some treated animals.

Conclusion: It can be concluded that high doses of TP affect weight gain and also some liver parameters but do not affect the histologic structure of the liver.

Keywords: *Teucrium*, hepatotoxicity, Liver function tests, pathology, Petroleum ether of liver