

## اثر محافظتی عصاره آبی *Achillea wilhelmsii* بر تخریب نورون‌های حرکتی شاخ قدامی

### طناب نخاعی پس از کمپرسیون عصب سیاتیک در موش‌های صحرایی نر بالغ

علی شهرکی<sup>۱\*</sup>، مهدی قاسمی<sup>۲</sup>، عزیزالرحمان رضاهلی<sup>۲</sup>، مهتاب ملاشاهی<sup>۲</sup>

#### خلاصه

مقدمه: آسیب‌های وارد شده به اعصاب محیطی عملکرد حرکتی و حسی را تحت تأثیر قرار می‌دهد و باعث واکنش عقب‌گرد (رتروگراد) به سمت نورون‌های شاخ قدامی نخاع و تخریب آن‌ها می‌گردد. گیاه بومادران با نام علمی *Achillea wilhelmsii* (A. wilhelmsii) یکی از شناخته شده‌ترین گیاهان دارویی است که در سراسر دنیا و در ارتفاعات رشد می‌کند و گزارش‌های متعددی درباره اثرات ضد التهابی، ضد اسپاسم، ضد باکتریایی و آنتی‌اکسیدانی آن وجود دارد. هدف از این مطالعه، بررسی اثرات محافظت نورونی عصاره‌های آبی این گیاه بر روی تراکم نورون‌های شاخ قدامی نخاع پس از کمپرسیون عصب سیاتیک در موش صحرایی بود.

روش: تحقیق حاضر بر روی ۳۰ سر موش صحرایی نر نژاد ویستار صورت گرفت. موش‌های صحرایی مورد مطالعه به طور تصادفی به ۵ گروه شش‌تایی تقسیم شدند که عبارت از گروه A (شاهد)، گروه B (کمپرسیون)، گروه C (کمپرسیون + عصاره آبی *A. wilhelmsii* با دوز ۲۵ میلی‌گرم بر کیلوگرم)، گروه D (کمپرسیون + عصاره آبی *A. wilhelmsii* با دوز ۵۰ میلی‌گرم بر کیلوگرم) و گروه E (کمپرسیون + عصاره آبی *A. wilhelmsii* با دوز ۷۵ میلی‌گرم بر کیلوگرم) بود. طی عمل جراحی و با استفاده از پنس، عصب سیاتیک موش‌ها تحت کمپرسیون شدید قرار گرفت. عصاره آبی گیاه با دوزهای مربوط به هر گروه به صورت داخل صفاقی و به مدت سه هفته و هر هفته یک بار تزریق شد. پس از گذشت ۲۸ روز از عمل جراحی، موش‌ها ثابت و بخش کمری طناب نخاعی (منطقه L۴ و L۵) آن‌ها خارج گردید. مقاطع بافتی از نمونه نخاع تهیه شد و تراکم نورون‌های حرکتی شاخ قدامی نخاع به وسیله رنگ آمیزی تولوئیدین آبی و عکس‌برداری مورد بررسی قرار گرفت. نتایج به دست آمده با استفاده از نرم‌افزار SPSS نسخه ۱۹ و آزمون‌های آماری ANOVA یک طرفه و t تجزیه و تحلیل شد. یافته‌ها: تراکم نورونی در گروه کمپرسیون نسبت به گروه شاهد کاهش معنی‌داری را نشان داد ( $P < 0/001$ ). تراکم نورونی در گروه‌های تیمار نسبت به گروه کمپرسیون افزایش معنی‌داری داشت. بیشترین محافظت نورونی نسبت به گروه کمپرسیون در دوز ۷۵ میلی‌گرم بر کیلوگرم مشاهده شد.

نتیجه‌گیری: عصاره آبی گیاه *Achillea wilhelmsii* دارای اثر محافظت‌کننده نورونی مناسبی در برابر آسیب‌های اعصاب محیطی مانند کمپرسیون، له‌شدگی و قطع عصب می‌باشد.

واژه‌های کلیدی: آسیب عصبی، موتونورون، بومادران، عصب سیاتیک

۱- استادیار، گروه زیست‌شناسی، دانشکده علوم، دانشگاه سیستان و بلوچستان، زاهدان، ایران ۲- کارشناسی ارشد بیوشیمی، گروه زیست‌شناسی، دانشکده علوم، دانشگاه سیستان و بلوچستان، زاهدان، ایران ۳- کارشناس ارشد فیزیولوژی جانوری، گروه زیست‌شناسی، دانشکده علوم، دانشگاه شهید باهنر کرمان، کرمان، ایران

\* نویسنده مسؤل، آدرس پست الکترونیک: ashahraki@science.usb.ac.ir

پذیرش مقاله: ۱۳۹۳/۲/۲۳

دریافت مقاله اصلاح شده: ۱۳۹۳/۱/۲۶

دریافت مقاله: ۱۳۹۲/۹/۷

## مقدمه

اعصاب محیطی از آکسون حسی آوران که از نورون‌های عقده ریشه پشتی و آکسون حرکتی و ابران که از اعصاب حرکتی نخاع منشأ می‌گیرد، تشکیل شده است. معمول‌ترین اشکال آسیب‌های اعصاب محیطی به صورت پارگی و قطع عصب، کمپرسیون، فشردگی یا له‌شدگی و کشیدگی آن اتفاق می‌افتد. آسیب‌های وارد شده به اعصاب محیطی عملکرد حرکتی و حسی را تحت تأثیر قرار داده و باعث واکنش عقب‌گرد (رتروگراد) به عقده عصبی ریشه پشتی و طناب نخاعی می‌گردد (۱-۳). این واکنش عقب‌گرد باعث تغییرات مرفولوژیک در پرکاریون نورون‌ها شده و تحت عنوان کروماتولیز (Chromatolysis) یا واکنش آکسونی شناخته می‌شود. تغییرات مذکور شامل تورم در جسم سلولی، بزرگی هسته، جابجایی هسته به بخش محیطی و محو شدن اجسام نسل (Nissle body's) می‌باشد (۴).

تغییر در متابولیسم نورون به منظور افزایش نیروی ترمیم «کروماتولیز» نامیده می‌شود، ولی ممکن است نشانه‌ای از آسیب شدید با از دست دادن حجم زیادی از آکسوپلاسم باشد. واکنش آکسونی هم می‌تواند منجر به بقای نورونی و ترمیم آن و هم باعث مرگ نورونی شود (۵). در واقع جسم سلولی نورون، مرکز متابولیسمی آن می‌باشد. در صورت صدمه به نورون، جسم سلولی آن دچار تخریب و سرانجام مرگ خواهد شد. هر قسمتی از عصب که هسته‌اش جدا شود، اضمحلال می‌یابد و توسط فاگوسیت‌ها از بین می‌رود. اگر آسیب در سیستم عصبی محیطی اتفاق بیفتد قسمت از دست رفته می‌تواند دوباره رشد کند یا احیا شود که به این منظور سلول‌های شوان (Schwann) تکثیر یافته، تا انتهای عصب را پر می‌کنند و در نهایت میلین‌سازی از سمت پروگزیمال به دیستال صورت می‌گیرد. بلافاصله پس از ترمیم جسم سلولی، نورون از تورم خارج شده و به حالت طبیعی بازمی‌گردد (۱). ترمیم به راحتی در سیستم اعصاب محیطی اتفاق می‌افتد، اما در سیستم اعصاب مرکزی صورت نمی‌گیرد. به نظر می‌رسد عامل اصلی مشخص

کننده وسعت مرگ نورونی بعد از قطع عصب (Axotomy)، از دست دادن شاخص‌های نوروتروفیک مشتق شده از سلول هدف باشد (۶، ۷).

گیاه بومادران با نام علمی *Achillea wilhelmsii* یک گیاه دائمی از خانواده Compositae می‌باشد که در بعضی مناطق ایران مانند تفتان در استان سیستان و بلوچستان می‌روید. تاکنون بیش از ۱۳۰ گونه این گیاه در جهان شناسایی شده است. نام *Achillea* از نام آشیل قهرمان اسطوره‌ای یونان در جنگ تروآ گرفته شده است. او این گیاه را برای درمان زخم سربازان استفاده می‌کرد. گزارش‌های متعددی درباره اثرات ضد ترشح اسید (۸)، ضد اسپاسم (۹)، ضد فشار خون (۱۰)، ضد التهابی (۱۱) و خواص آنتی‌اکسیدانی این گیاه وجود دارد. بومادران غنی از فلاونوئیدها، سزکوبی‌ترین‌ها، لاکتون‌ها و مونوترپنوئیدها و دارای فعالیت آنتی‌اکسیدانی می‌باشد (۱۲، ۱۳). پاسخ التهابی یک واکنش فیزیولوژیک به صدمه و آسیب بافت‌های مختلف از جمله سلول‌های عصبی است. تولید بیش از حد واسطه‌های التهابی مختلف مانند اکسید نیتریک، فاکتور نکروز توموری  $\alpha$  (Tumor necrosis factor alpha یا TNF- $\alpha$ ) و اینترلوکین-۶ در بروز بسیاری از اختلالات ناشی از التهاب دخالت دارد. بنابراین ترکیباتی که باعث مهار واسطه‌های التهابی می‌شوند، رهیافت بسیار خوبی برای درمان اختلالات التهابی خواهند بود. با توجه به این که اثرات ضد التهابی و مهار واسطه‌های التهابی گیاه بومادران در مطالعات مختلف گزارش شده است (۱۱)، هدف از این تحقیق بررسی اثرات محافظت نورونی عصاره آبی گیاه بومادران بر روی تراکم نورون‌های حرکتی شاخ قدامی نخاع پس از کمپرسیون عصب سیاتیک در موش صحرایی نر بود.

## روش بررسی

در مطالعه تجربی حاضر ۳۰ سر موش صحرایی نر نژاد ویستار حدود ۳ ماهه و دارای وزن تقریبی ۳۵۰-۳۰۰ گرم مورد استفاده قرار گرفت. موش‌ها از بخش حیوانات آزمایشگاهی دانشگاه علوم پزشکی زاهدان خریداری و از

کمپرسیون، جهت خارج سازی طناب نخاعی موش ها تحت عمل پرفیوژن قرار گرفتند. طناب نخاعی تا انتهای ناحیه دم اسب از ستون مهره ها خارج گردید. سپس ۱۸ میلی متر انتهایی نخاع جدا و به اندازه ۸ میلی متر از طناب نخاعی نمونه برداری گردید. با توجه به این که عصب سیاتیک از ۵ ریشه عصبی یعنی اعصاب L۴ و L۵ و اعصاب اول تا سوم خاجی منشأ می گیرد، نمونه برداشته شده جسم سلولی شامل نورون های تشکیل دهنده عصب سیاتیک بود (۱۴).

برای تهیه مقاطع میکروسکوپی ابتدا پاساژ بافتی شامل آبگیری با الکل، شفاف سازی توسط بوتانل ۱ و ۲ و آغشتگی با پارافین ۱ و ۲ انجام گرفت. پس از قالب گیری پارافینی نمونه طناب نخاعی، برش های متوالی ۷ میکرونی با استفاده از دستگاه میکروتوم (Microtome) تهیه شد. ۳۰ برش از هر کدام از نمونه های طناب نخاعی با استفاده از تولوئیدین آبی رنگ آمیزی شد. در رنگ آمیزی بازی تولوئیدین آبی هسته سلول های عصبی به رنگ بنفش و زمینه به رنگ نارنجی درمی آید. سپس از نمونه ها عکس برداری صورت گرفت و تراکم نورونی های حرکتی آلفای شاخ قدامی در گروه های مختلف مورد آزمایش به روش دایسکتور (شمارش واحد در حجم) تعیین گردید.

تراکم نورون ها عبارت از تعداد نورون های شمارش شده تقسیم بر حجم چهارچوب نمونه برداری ضرب در مجموع دفعات نمونه برداری می باشد. مساحت چهارچوب نمونه برداری به ابعاد ۲/۵ در ۲/۵ سانتی متر بود. برای محاسبه واقعی این مساحت به میکرون لام میکرومتری مورد استفاده قرار گرفت (۱۴). اطلاعات به دست آمده با استفاده از نرم افزار SPSS نسخه ۱۹ (SPSS Inc., Chicago, IL, version 19) و آزمون های آماری t و ANOVA یک طرفه تحلیل گردید.  $P < 0/05$  به عنوان اختلاف معنی دار بین گروه های مختلف مورد آزمایش در نظر گرفته شد.

لحاظ نور (۱۲ ساعت روشنایی، ۱۲ ساعت تاریکی) دما، تغذیه و رطوبت در شرایط استاندارد (اتاق حیوانات دانشگاه سیستان و بلوچستان) نگهداری شدند. موش ها برای سازگاری با محیط قبل از انجام آزمایش به مدت ۱۰ روز در شرایط مذکور نگهداری و سپس به طور تصادفی به ۵ گروه شش تایی به شرح ذیل تقسیم شدند: گروه A (شاهد)، گروه B (کمپرسیون)، گروه C (گروه کمپرسیون + تیمار با عصاره آبی بومادران ۲۵ میلی گرم بر کیلو گرم)، گروه D (گروه کمپرسیون + تیمار با عصاره آبی بومادران ۵۰ میلی گرم بر کیلو گرم) و گروه E (گروه کمپرسیون + تیمار با عصاره آبی بومادران ۷۵ میلی گرم بر کیلو گرم).

گیاه بومادران در خرداد ماه ۱۳۹۱ از نواحی کوه تفتان در استان سیستان و بلوچستان جمع آوری و در سایه خشک گردید. شناسایی دقیق گونه گیاه به وسیله متخصص گیاه شناسی دانشگاه علوم پزشکی شهید بهشتی انجام گرفت و نمونه گیاه در هر بارיום گروه زیست شناسی دانشگاه سیستان و بلوچستان نگهداری گردید. برای تهیه عصاره آبی گیاه، ۱۵ گرم از بخش های هوایی آن آسیاب و درون بشر ریخته شد. حدود ۱۵۰ میلی لیتر آب مقطر به آن اضافه گردید و به همراه مگنت به مدت ۲۴ ساعت روی شیکر قرار داده و محلول حاصل به کمک کاغذ صافی صاف شد. برای خشک نمودن و تهیه پودر خشک عصاره آبی گیاه از انکوباتور ۳۷ درجه سانتی گراد استفاده گردید.

پروتکل اخلاقی کار با حیوانات آزمایشگاهی رعایت شد. ابتدا موش ها با استفاده از اتر و کتامین (۰/۱۶ سی سی به ازای ۳۰۰ گرم وزن بدن) بیهوش شدند. عصب سیاتیک سمت راست بدن حیوانات با برش پوست و عضلات ران پیدا شد و با استفاده از پنس قفل دار به مدت ۶۰ ثانیه تحت کمپرسیون شدید قرار گرفت. سپس عضلات و پوست به صورت جداگانه بخیه شد. به گروه های آزمایشی C، D و E عصاره آبی بومادران با دوزهای ۲۵، ۵۰ و ۷۵ میلی گرم بر کیلو گرم وزن بدن هر هفته یک تزریق داخل صفاقی صورت گرفت. در گروه های A و B تزریق داخل صفاقی سرم فیزیولوژی انجام شد. پس از گذشت ۲۸ روز از

## نتایج

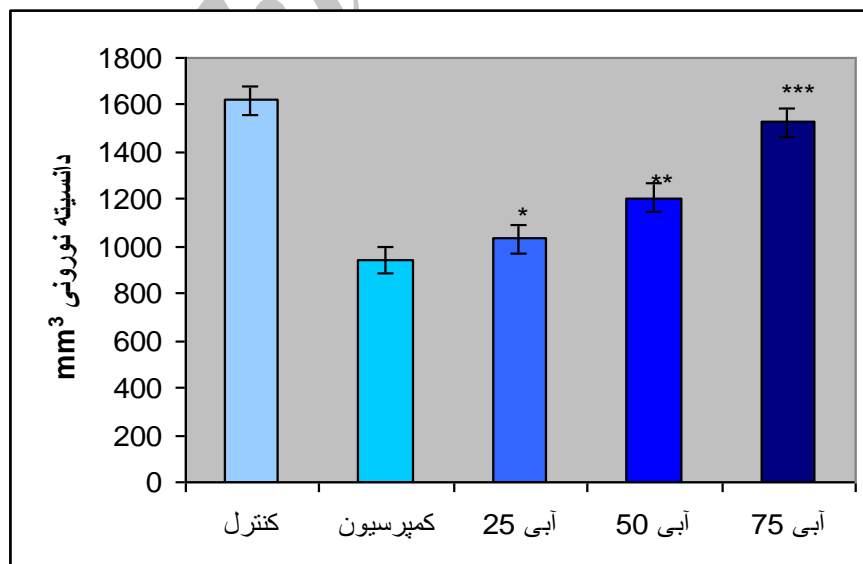
تراکم نورون‌های آلفای شاخ قدامی بین گروه کمپرسیون و شاهد اختلاف معنی‌داری را نشان داد ( $59/0 \pm 943$  در مقابل  $51/1 \pm 1620$  میلی‌متر مکعب) ( $P < 0/001$ ) و تراکم نورونی در گروه کمپرسیون کاهش قابل ملاحظه‌ای یافت. نورون‌ها در گروه‌های تیمار شده با عصاره آبی بومادران تا حدودی محافظت شده بود و تخریب نورونی نسبت به گروه کمپرسیون به میزان کمتری اتفاق افتاد (شکل‌های ۲-۴).

شمارش نورون‌های حرکتی آلفای شاخ قدامی نخاع در گروه‌های مختلف مورد مطالعه در جدول شماره ۱ نشان داده شده است. میانگین و انحراف معیار تراکم نورون‌های آلفای شاخ قدامی نخاع در گروه‌های شاهد، کمپرسیون، C، D و E به ترتیب  $51/1 \pm 1620$ ،  $59/0 \pm 943$ ،  $40/8 \pm 1032$ ،  $131/3 \pm 1207$  و  $46/4 \pm 1527$  میلی‌متر مکعب به‌دست آمد (جدول ۲ و شکل ۱). بر اساس نتایج حاصل شده،

جدول ۱. تراکم جسم سلولی نورون‌های حرکتی آلفای شاخ قدامی نخاع در گروه‌های مختلف مورد آزمایش موش‌های صحرایی

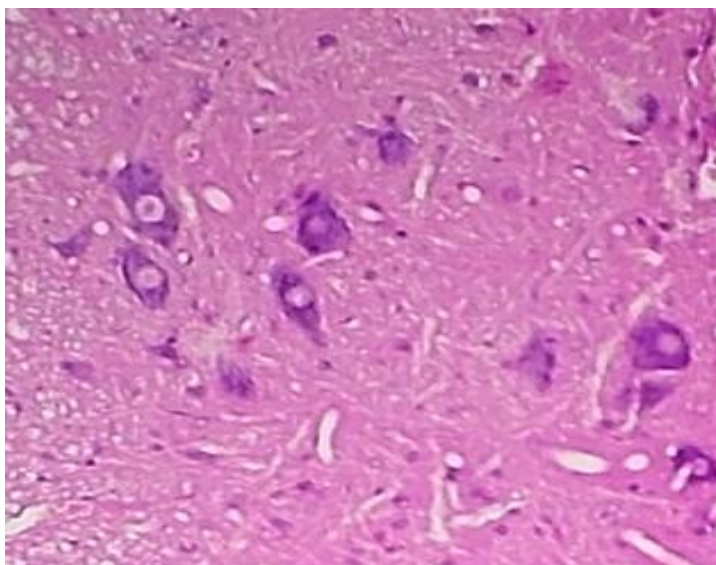
شماره موش	A	B	C	D	E
C1	88	1611	1083	1305	1500
C2	1027	1694	1055	1083	1583
C3	916	1583	972	1361	1583
C4	88	1663	1055	1194	1500
C5	944	1611	1027	1027	1472
C6	1000	1555	1000	1277	1527

گروه A (شاهد)، گروه B (کمپرسیون)، گروه C (کمپرسیون + تیمار با دوز ۲۵ میلی‌گرم بر کیلوگرم عصاره آبی بومادران)، گروه D (کمپرسیون + تیمار با دوز ۵۰ میلی‌گرم بر کیلوگرم عصاره آبی بومادران) و گروه E (کمپرسیون + تیمار با دوز ۷۵ میلی‌گرم بر کیلوگرم عصاره آبی بومادران)

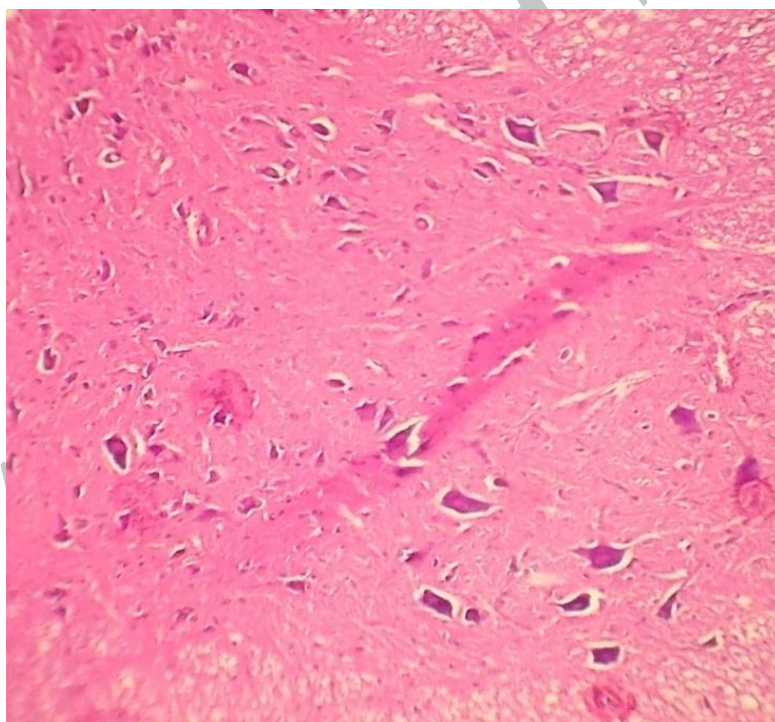


شکل ۱. میانگین تراکم نورونی بین گروه‌های شاهد، کمپرسیون و تیمار با عصاره‌های آبی (تعداد = ۶ سر)

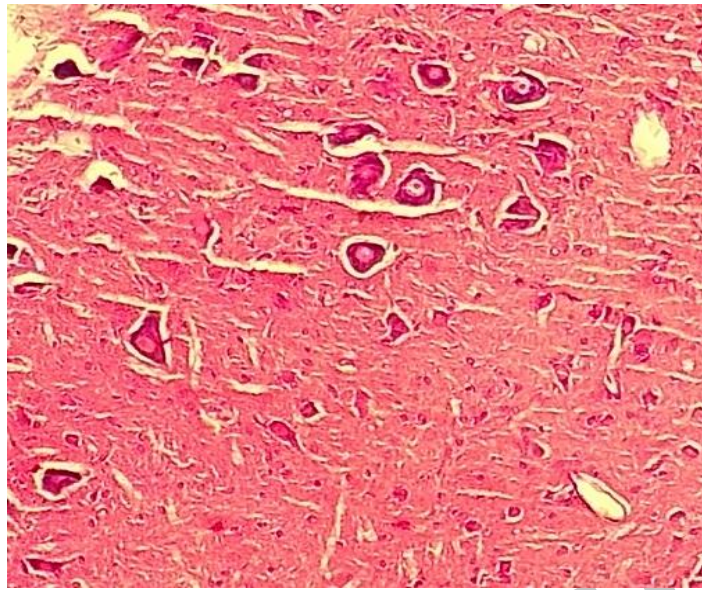
$P < 0/001$ \*\*\*,  $P < 0/01$ \*\* ,  $P < 0/05$ \*



شکل ۲. نورون‌های شاخ قدامی مقطع عرضی نخاع در گروه شاهد (بزرگنمایی  $\times 1600$ )، رنگ آمیزی تولوئیدین آبی - اریتروزین



شکل ۳. نورون‌های شاخ قدامی مقطع عرضی نخاع در گروه کمپرسیون (بزرگنمایی  $\times 1600$ )، رنگ آمیزی تولوئیدین آبی - اریتروزین



شکل ۴. نورون‌های شاخ قدامی مقطع عرضی نخاع در گروه کمپرسیون + ۵۰ میلی‌گرم بر کیلوگرم عصاره آبی بومادران (بزرگنمایی  $\times 1700$ )، رنگ‌آمیزی تولئیدین آبی-اریتروزین

گروه کمپرسیون افزایش بیشتری را نشان داد ( $P < 0/01$ ). بالاترین محافظت نورونی در دوز ۷۵ میلی‌گرم بر کیلوگرم عصاره آبی نسبت به گروه کمپرسیون بود ( $P < 0/01$ ). مقایسه گروه‌های مختلف تیمار با گروه کمپرسیون در شکل ۱ و مقایسه گروه‌های مختلف تیمار با یکدیگر و با گروه شاهد در جدول ۲ ارائه شده است.

تزریق عصاره آبی بومادران با دوز ۲۵ میلی‌گرم بر کیلوگرم نسبت به گروه کمپرسیون به طور معنی‌داری باعث محافظت نورون‌ها شد ( $10.32 \pm 40/8$  در مقابل  $59/0 \pm 943$  میلی‌متر مکعب) ( $P < 0/05$ ). با افزایش دوز مصرفی عصاره آبی، محافظت نورونی بهتر صورت گرفت و تراکم نورون‌ها با دوز ۵۰ میلی‌گرم بر کیلوگرم نسبت به

جدول ۲. میانگین و انحراف معیار تراکم نورون‌های آلفای شاخ قدامی نخاع در گروه‌های مورد آزمایش و مقایسه گروه‌های مختلف تیمار با یکدیگر و گروه شاهد

نام گروه	تراکم نورونی (میلی‌متر مکعب)	مقایسه گروه B و C	مقایسه گروه B و D	مقایسه گروه B و E	مقایسه گروه D و C	مقایسه گروه E و C
A	$943 \pm 59/0$	۰/۰۱۷	۰/۰۳۲	۰/۸۷۶	۰/۰۲۷	۰/۰۲۴
B	$1620 \pm 51/1$	*	*	*	-	-
C	$10.32 \pm 40/8$	*	-	-	*	*
D	$1207 \pm 131/3$	-	*	-	*	-
E	$1527 \pm 46/4$	-	-	*	-	*

## بحث

عصاره آبی گیاه *Achillea willhelmsii* با دوزهای مختلف، اثرات محافظت نورونی مناسبی را نسبت به گروه کمپرسیون نشان داد. در دوزهای ۲۵، ۵۰ و ۷۵ میلی گرم بر کیلوگرم عصاره آبی بومادران افزایش معنی دار تراکم نورون‌های آلفای شاخ قدامی نسبت به گروه کمپرسیون مشاهده شد، بدین معنی که با افزایش دوز عصاره اثرات محافظت نورونی بهتری ایجاد گردید. دوز ۷۵ میلی گرم بر کیلوگرم نسبت به دوزهای دیگر محافظت نورونی بالاتری را نشان داد. در گروه کمپرسیون که عصاره آبی گیاه را دریافت نکرده بودند، کاهش معنی دار تراکم نورون‌های آلفای شاخ قدامی نسبت به گروه‌های تیمار و شاهد وجود داشت.

آسیب اعصاب محیطی شامل دو مرحله می‌باشد. ابتدا آسیب مکانیکی اولیه رخ می‌دهد و در مرحله بعد روند التهاب و آپوپتوز بروز می‌کند. مرحله دوم باعث تخریب بیشتر نورون‌ها و سلول‌های گلیال و همچنین گسترش آسیب و کاهش عملکرد نورون می‌شود. با شناخت مکانیسم‌های پیش برنده یا مهار کننده التهاب عصبی و آپوپتوز، رهیافت‌های جدید برای درمان روندهای تخریب عصبی فراهم می‌گردد (۱۶، ۱۵). Kanamori و همکاران در مطالعه خود نشان دادند که تولید سوپراکسید در عصب آسیب دیده ۲۴ ساعت بعد از آسیب عصبی افزایش یافته و طی ۴ روز به حداکثر میزان خود می‌رسد و به صورت واکنش عقب‌گرد عقده عصبی را تحت تأثیر قرار داده، باعث آپوپتوز در نورون می‌گردد (۱۷).

گیاه مورد استفاده در مطالعه حاضر از گیاهان بومی استان سیستان و بلوچستان واقع در منطقه تفتان بود. بررسی شیمیایی نشان داده است که ترکیبات مختلف آنتی‌اکسیدانی شامل فلاونوئیدها و ترکیبات ضد التهابی مانند ترپنوئیدها در این گیاه به مقدار زیادی وجود دارد. ترکیبات کامازولن، سینثول و بورنتول از ترکیبات عمده

اسانس گیاه *Achillea willhelmsii* و دارای خواص ضد التهابی و التیام موضعی پوست می‌باشد (۱۸، ۱۳). به نظر می‌رسد محافظت نورون‌های حرکتی در مطالعه حاضر ناشی از اثرات آنتی‌اکسیدانی و ضد التهابی گیاه باشد.

جهت شناسایی دقیق‌تر مکانیسم اثرات این گیاه، Chou و همکاران گزارش کردند که ترکیبات عمده موجود در گیاه یکی از گونه‌های *Achillea* شامل کامفور، لینالیل استات و ۱-۸ سینثول آرتمیسیا کتون بود. عصاره این گیاه پاسخ‌های التهابی ناشی از تجویز لیپوپلی‌ساکاریدهای باکتریایی را به وسیله کاهش تولید مقادیر سلولی اکسید نیتریک و آنیون سوپراکسید و پراکسیداسیون لیپیدها کاهش می‌دهد. این اثرات آنتی‌اکسیدانی در اثر افزایش فعالیت آنزیم‌های سوپراکسید دیسموتاز، کاتالاز و گلوکوتاتیون پراکسیداز نبود، بلکه در اثر کاهش تنظیم، فعالیت و بیان آنزیم نیتریک اکسید سنتاز (Nitric oxide synthase یا NOS)، سیکلواکسیژناز-۲ و هم‌اکسیژناز-۱ و کاهش تولید  $TNF-\alpha$  و اینترلوکین-۶ بوده است. این اثرات در مجموع باعث کاهش اثرات التهابی می‌شود (۱۹). بنابراین به نظر می‌رسد اثرات محافظت نورونی عصاره گیاه *A. wilhelmsii* تا حدود زیادی ناشی از اثرات آنتی‌اکسیدانی و ضد التهابی بوده و در موارد آسیب‌های اعصاب محیطی به مقدار وسیعی کمک کننده و مؤثر می‌باشد.

گزارش شده است که عصاره‌های گیاهی تولید رادیکال‌های آزاد و استرس اکسیداتیو را مهار می‌کند. بعضی از این عصاره‌ها برای مدیریت و اداره کردن ایسکمی به کار گرفته و مشخص شده است که آسیب ایجاد شده به دنبال ایسکمی مغزی را کاهش می‌دهند (۲۰). در چین تجربیات زیادی برای درمان سکته به صورت مستند با استفاده از طب سنتی چینی طی هزاران سال توسعه یافته است. اسکوتلارین (*Scutellarin*) مشتق فلاونوئیدی از گیاه *Copos Erigeron brevis* می‌باشد که تزریق داخل صفاقی آن در موش‌هایی که به طور تجربی دچار آسیب مغزی در

اثر انسداد سرخرگ میانی مغزی شده‌اند، باعث کاهش درصد آسیب مغزی می‌شود. این ترکیب فعالیت آنزیم‌های سوپراکسید دیسموتاز، کاتالاز و میزان گلوکوتایون بافت‌های مغزی که دچار ایسکمی شده است را افزایش می‌دهد. علاوه بر این، در حضور اسکوتلارین کشت‌های سلولی نوروهای قشری مغز موش در برابر آسیب ناشی از محرومیت اکسیژن و گلوکز به خوبی محافظت شده‌اند. درصد سلول‌های آپوپتوزی و تولید گونه‌های واکنش‌زای اکسیژن در این کشت‌های سلولی کاهش چشمگیری داشته است. بنابراین ترکیب مذکور باعث افزایش ظرفیت دفاعی آنتی‌اکسیدانی سلول می‌شود (۲۱، ۲۲).

در شرایط طبیعی یک سیستم دفاعی به وسیله آنزیم‌ها و بخش‌های غیر آنزیمی متعددی مانند سوپراکسید دیسموتاز، کاتالاز و گلوکوتایون ایجاد می‌شود که نقش حیاتی در سم‌زدایی رادیکال‌های آزاد در بافت‌ها دارد. زمانی که بین تولید رادیکال‌های آزاد و فعالیت سیستم آنتی‌اکسیدانی قابل دسترس عدم تعادل و اختلال ایجاد شود، آنزیم‌های آنتی‌اکسیدانی نمی‌توانند به طور مؤثری گونه‌های واکنش‌زای اکسیژن را دفع کنند و مقادیر زیادی گونه‌های اکسیژن واکنشگر (Reactive oxygen species یا ROS) در سلول‌ها تجمع می‌یابد که باعث آسیب اکسیداتیو غشاهای حیاتی سلول‌های عصبی، لیپیدها، پروتئین‌ها و DNA

### نتیجه‌گیری

پس از کمپرسیون، له‌شدگی یا قطع عصب سیاتیک در سلول‌های نخاع آپوپتوز اتفاق می‌افتد و میزان اکسیدان‌ها و گونه‌های واکنش‌زای اکسیژن افزایش می‌یابد. آنتی‌اکسیدان‌های موجود در عصاره‌های گیاهی ظرفیت دفاعی آنتی‌اکسیدانی سلول را افزایش می‌دهد و از آپوپتوز و تخریب سلول‌های عصبی نخاع جلوگیری می‌کند. ترکیبات گیاه *A. wilhelmsii* شامل کامفور و فلاونوئیدها به عنوان آنتی‌اکسیدان مطرح شده است و باعث محافظت نرونی در برابر استرس اکسیداتیو می‌شود. از طرفی ترکیبات لینالیل استات، ۱-۸ سینئول و آرتمیسیا کتون این گیاه دارای اثرات ضد التهابی است که با کاهش التهاب در محل آسیب دیده از ادامه آسیب به نوروها جلوگیری می‌کند. لازم به ذکر است که این ترکیبات به طور عمده در اسانس گیاه وجود دارد و به مقدار کمتری در عصاره آبی گیاه وارد می‌شود.



## References

1. Welin D. Neuroprotection and axonal regeneration after peripheral nerve injury [Thesis]. Umeå, Sweden: Umeå University 2010. p. 5-58.
2. Jaquet JB, Luijsterburg AJ, Kalmijn S, Kuypers PD, Hofman A, Hovius SE. Median, ulnar, and combined median-ulnar nerve injuries: functional outcome and return to productivity. *J Trauma* 2001; 51(4): 687-92.
3. Lundborg G, Rosen B. Hand function after nerve repair. *Acta Physiol (Oxf)* 2007; 189(2): 207-17.
4. Kreutzberg GW. Reaction of the neuronal cell body to axonal damage. In: Waxman SG, Kocsis JD, Stys PK, Editors. *The Axon: Structure, Function, and Pathophysiology*. Oxford, UK: Oxford University Press, 1995.
5. Lundborg G. A 25-year perspective of peripheral nerve surgery: evolving neuroscientific concepts and clinical significance. *J Hand Surg Am* 2000; 25(3): 391-414.
6. Terenghi G. Peripheral nerve regeneration and neurotrophic factors. *J Anat* 1999; 194(Pt 1): 1-14.
7. Burnett MG, Zager EL. Pathophysiology of peripheral nerve injury: a brief review. *Neurosurg Focus* 2004; 16(5): E1.
8. Niazmand S, Khooshnood E, Derakhshan M. Effects of *Achillea wilhelmsii* on rat's gastric acid output at basal, vagotomized, and vagal-stimulated conditions. *Pharmacogn Mag* 2010; 6(24): 282-5.
9. Yaesh S, Jamal Q, Khan AU, Gilani AH. Studies on hepatoprotective, antispasmodic and calcium antagonist activities of the aqueous-methanol extract of *Achillea millefolium*. *Phytother Res* 2006; 20(7): 546-51.
10. Niazmand S, Esparham M, Rezaee SA, Harandizadeh F. Hypotensive effect of *Achillea wilhelmsii* aqueous-ethanolic extract in rabbit. *Avicenna Journal of Phytomedicine* 2011; 1(1): 51-6.
11. Elmann A, Mordechay S, Erlank H, Telerman A, Rindner M, Ofir R. Anti-neuroinflammatory effects of the extract of *Achillea fragrantissima*. *BMC Complement Altern Med* 2011; 11: 98.
12. Baris O, Gulluce M, Sahin f, Ozer H, Kilic H, Ozkan H. Biological activities of the essential oil and methanol extract of *Achillea biebersteinii* Afan. *Turkish Journal of Biology* 2014; 30(2006): 65-73.
13. Shahraki A, Ravandeh M. Comparative Survey on the Essential Oil Composition and Antioxidant Activity of Aqueous Extracts From Flower and Stem of *Achillea Wilhelmsii* From Taftan (Southeast of Iran). *Health Scope* 2013; 1(4): 171-6.
14. Behnam-Rasouli M, Nikravesh MR, Mahdavi-Shahri N, Tehranipour M. Post-Operative Time Effects after Sciatic Nerve Crush on the Number of Alpha Motoneurons, Using a Stereological Counting Method (Disector). *Iran Biomed J* 2000; 4: 45-9.
15. Zhang N, Yin Y, Xu SJ, Wu YP, Chen WS. Inflammation & apoptosis in spinal cord injury. *Indian J Med Res* 2012; 135: 287-96.
16. Kim SH, Nam JS, Choi DK, Koh WW, Suh JH, Song JG, et al. Tumor Necrosis Factor-alpha and Apoptosis Following Spinal Nerve Ligation Injury in Rats. *Korean J Pain* 2011; 24(4): 185-90.
17. Kanamori A, Catrinescu MM, Kanamori N, Mears KA, Beaubien R, Levin LA. Superoxide is an associated signal for

- apoptosis in axonal injury. *Brain* 2010; 133(9): 2612-25.
18. Chevallier A. The encyclopedia of medicinal plants. London, UK: Dorling Kindersley; 1996. p. 162-8.
  19. Chou S, Peng H, Hsu JC, Lin C, Shih Y. Achillea millefolium L. Essential Oil Inhibits LPS-Induced Oxidative Stress and Nitric Oxide Production in RAW 264.7 Macrophages. *Int J Mol Sci* 2013; 14(7): 12978-93.
  20. Zhu YZ, Huang SH, Tan BK, Sun J, Whiteman M, Zhu YC. Antioxidants in Chinese herbal medicines: a biochemical perspective. *Nat Prod Rep* 2004; 21(4): 478-89.
  21. Din RF, and Li ZX. The clinical application of agents breviscapine. *Tianjin Pharmacy*, 2009; 21: 60-63
  22. Guo H, Hu LM, Wang SX, Wang YL, Shi F, Li H, et al. Neuroprotective effects of scutellarin against hypoxic-ischemic-induced cerebral injury via augmentation of antioxidant defense capacity. *Chin J Physiol* 2011; 54(6): 399-405.
  23. Zhou XM, Cao YL, Dou DQ. Protective effect of ginsenoside-Re against cerebral ischemia/reperfusion damage in rats. *Biol Pharm Bull* 2006; 29(12): 2502-5.

Archive of SID

## Neuroprotective Effects of Aqueous Extract of *Achillea Wilhelmsii* on Motor Neuron Destruction of Spinal Cord Ventral Horn after Sciatic Nerve Compression in Male Adult Rats

Ali Shahraki, Ph.D.<sup>1\*</sup>, Mehdi Ghasemi, M.Sc.<sup>2</sup>, Azizorahman Rezazehi, M.Sc.<sup>2</sup>,  
Mahtab Mollashahi, M.Sc.<sup>3</sup>

1. Assistant Professor, Department of Biology, School of Science, University of Sistan and Baluchestan, Zahedan, Iran

2. Department of Biology, School of Science, University of Sistan and Baluchestan, Zahedan, Iran

3. Department of Biology, School of Science, Shahid Bahonar University of Kerman, Kerman, Iran

\* Corresponding author; e-mail: ashahraki@science.usb.ac.ir

(Received: 28 Nov. 2013 Accepted: 23 April 2014)

### Abstract

**Background & Aims:** Peripheral nerve injuries affect both sensory and motor function, resulting in retrograde reaction to neuronal cell bodies in the ventral horn of spinal cord ventral and their destruction. *Achillea wilhelmsii* is one of the popular medicinal herbs which grow in dry and semitropical areas worldwide. There are several reports indicating the anti-inflammatory, antispasmodic, antibacterial, and antioxidant effects of *Achillea*. The purpose of this study was to investigate the protective effects of aqueous extract of *Achillea wilhelmsii*, on alpha neuronal density after sciatic nerve compression in rats.

**Methods:** This experimental study was carried out on 30 male Wistar rats which were divided randomly into 5 groups; group A (control), group B (compression), group C (compression, and treatment with 25 mg/kg aqueous extract), group D (compression and treatment with 50 mg/kg aqueous extract), and group E (compression and treatment with 75 mg/kg aqueous extract). Rats were anesthetized, the thigh muscle of right legs removed, and the sciatic nerve was compressed using a surgical forceps for 60 seconds, and then, thigh muscle and skin were sutured. Intraperitoneal injection of the various doses was performed once every week for 3 weeks. The samples were dissected from lumbar spinal cord by perfusion method and histological slides were prepared serially 28 days after compression. Slides were stained by toluidine blue and erythrosine. Neuronal density of alpha motor neurons of the spinal cord anterior horn was calculated by dissector method. Statistical analysis was performed by Students' t-test and one way ANOVA using SPSS software.

**Results:** The results showed that neuronal density in the compression group decreased significantly compared to the control group ( $943 \pm 59$  vs.  $1620 \pm 51.1$ ,  $P < 0.001$ ). Neuronal density in group C ( $1032 \pm 40.8$ ), group D ( $1207 \pm 131.3$ ), and group E ( $1527 \pm 46.4$ ) increased significantly in comparison to compression group. The highest neuroprotection was observed in the group which received 75 mg/kg dose of aqueous extract.

**Conclusion:** In conclusion, our results indicate that aqueous extract of *Achillea wilhelmsii* could protect the sciatic nerve against pathological alterations such as compression.

**Keywords:** Nerve injury, Motoneuron, *Achillea wilhelmsii*, Sciatic nerve