

بافت‌شناسی لایه‌های مختلف تخمک ماهی ازون‌برون (*Acipenser stellatus*)

رضوان... کاظمی^(۱)، محمود بهمنی^(۲) و الکساندر رومانوف^(۳)

Rezkazemi2000@yahoo.com

۱ و ۲ - بخش فیزیولوژی و بیوشیمی، انستیتو تحقیقات بین‌المللی مامیان خاویاری،

رشت صندوق پستی: ۳۴۶۴-۴۱۶۳۵

۳ - مرکز تحقیقات شیلاتی کاسپینرخ، آستاراخان، روسیه

تاریخ دریافت: دی ۱۳۸۰ تاریخ پذیرش: آذر ۱۳۸۱

چکیده

این تحقیق طی سالهای ۱۳۷۶ تا ۱۳۷۷ روی تخمک ۴۶ عدد مولد ماده ازون‌برون (*Acipenser stellatus*) صید شده از صیدگاههای استان گیلان در مجتمه تکثیر و پرورش ماهی شهید بهشتی انجام گرفت و پس از تهیه مقاطع بافتی در زیر میکروسکوپ بررسی شدند.

مطالعه بافتی تخمک ازون‌برون در وضعیت طبیعی، وجود ۹ لایه اصلی و قابل تفکیک از یکدیگر را نشان داد که بترتیب از خارج به داخل شامل: فولیکول (Follicle)، لایه ژله‌ای (Jelly Coat)، منطقه شعاعی خارجی (External Zona Radiata)، منطقه شعاعی داخلی (Internal Zona Radiata)، لایه چربی (Fat Layer)، رنگدانه‌ها (Pigments)، سیتوپلاسم (Cytoplasm)، هسته (Nucleus) و هستک‌ها (Nucleoli) بودند. حضور شاخص گلبولهای قرمز (اریتروسیت‌ها) و مجرای میکروبیبل در تخمکها حاکی از روند طبیعی رشد و نمو در آنها می‌باشد.

لغات کلیدی: ازون‌برون، تخمک، بافت‌شناسی، دریای خزر

تاسماهیان از جمله ماهیان با ارزش اقتصادی می‌باشند که شناخت دقیق از وضعیت طبیعی بافت‌شناسی تخمک‌ها جهت مطالعات فیزیولوژیک، حفظ ذخایر آنها از طریق تکثیر مصنوعی و نیز بهره‌گیری بهینه از خاویار، امری ضروری می‌باشد.

روند رو به رشد آلودگی‌ها و تخریب اکوسیستم‌های آبی بویژه در دو دهه اخیر، محیط زیست آبزیان را بطور گسترده با تغییرات شدید مواجه ساخته است. آلودگی فزاینده بزرگترین دریاچه جهان (دریای خزر) توسط مواد نفتی و دیگر آلاینده‌ها که حاصل فعالیت‌های نسنجیده و آزمندانه بشر می‌باشد، وضعیت فیزیولوژیک و بیوشیمیایی تاسماهیان را دچار بحران‌های شدید و در برخی موارد غیر قابل بازگشت نموده است (رومانوف و شولوا، ۱۹۹۳). مطالعات نشان داده‌اند که اعمال فیزیولوژیک و وضعیت ریختی آبزیان، به شدت به شرایط محیطی وابسته‌اند (Ruban & Akimova, 1993). بنابراین با تغییر شرایط محیطی، آبزیان برای سازگاری با شرایط جدید بمنظور پایداری نسل خود در برابر تغییرات حاصل، از خویش واکنش‌های مختلف نشان خواهند داد. این واکنش‌ها با گذشت زمان، تغییر شکل ظاهری اندام‌ها و بافت‌های مختلف بدن از جمله تخمک‌ها (غشاء، سیتوپلاسم، هسته، هستک و ...) را سبب می‌گردند (تروسوف، ۱۹۶۴). تحقیقات بعمل آمده مبین آن است که در هنگام تغییر اکوسیستم آبزیان، نشانه‌های فیزیولوژیک و بیوشیمیایی پیش از دیگر نشانه‌های حیاتی از خود حساسیت نشان می‌دهند، بطوریکه با بررسی تغییرات پدیدار شده در این نشانه‌ها می‌توان پیش از تأثیر منفی آلاینده‌ها روی جمعیت آبزیان، آنها را از آسیب‌های احتمالی نجات داد. اما برای دستیابی به این مهم، شناخت دقیق از وضعیت طبیعی تخمک که یکی از دو عامل اصلی در تشخیص توان زادآوری ماهیان می‌باشد، حائز اهمیت است. با در دست داشتن تصاویر طبیعی از اجزاء و لایه‌های مختلف یاخته تخمک، هر پدیده‌ای که بیانگر آسیب‌دیدگی، فرسودگی و یا از بین رفتگی آنها باشد، قابل تشخیص خواهد بود.

در سال‌های اخیر با پیشرفت علم بافت‌شناسی و دستگاه‌های عکسبرداری، تصاویر شاخصی از بافت‌های مختلف بدن ماهیان بدست آمده است که بر اساس آن با قاطعیت می‌توان سلامت و یا عدم سلامت بافت‌ها را بیان داشت. اگرچه فیزیولوژی بافت‌های جنسی طی سال‌های پس از جنگ

Archive of SID

دوم جهانی پایه‌گذاری شد، اما استفاده از تصاویر دقیق بافتی در علم بافت‌شناسی تنها در سال‌های اخیر پیشرفت چشمگیری داشته است (آلتوفو و همکاران، ۱۹۸۶). با توجه به جوان بودن دانش بافت‌شناسی ماهیان در ایران، تاکنون در زمینه برداشت تصاویر شاخص از وضعیت طبیعی تخمک تاسماهیان، تحقیقی صورت نپذیرفته است. پژوهش حاضر بخش‌های اصلی تخمک ازون‌برون را مورد مطالعه قرار داده است.

مواد و روشها


تخمک‌های مورد آزمایش در این تحقیق از ۴۶ عدد مولد ماده ازون‌برون که از صیدگاههای استان گیلان صید شده و برای تکثیر مصنوعی به مجتمع تکثیر و پرورش ماهی شهید بهشتی سد سنگر شهرستان رشت انتقال یافته بودند، تهیه شده است.

تخمک‌ها طی سالهای ۱۳۷۶ تا ۱۳۷۷ بوسیله «سوک» از ناحیه دومین صفحه استخوانی شکمی مولدین ماده به آرامی نمونه‌برداری گردیدند. پس از نمونه‌برداری، تخمک‌ها بلافاصله در محلول تثبیت کننده بوئن قرار گرفتند و به آزمایشگاه بخش فیزیولوژی و بیوشیمی انستیتو تحقیقات بین‌المللی ماهیان خاویاری انتقال داده شدند. پس از ۴۸ ساعت، تخمک‌ها از محلول فیکس کننده بوئن خارج شده، توسط الکل اتانل با درجات مختلف و کلروفرم آب‌گیری و شفاف شدند. پس از شفاف نمودن، تخمک‌ها بوسیله پارافین مذاب، پارافینه و قالب‌گیری گردیدند (بهمنی و کاظمی، ۱۳۷۷). با استفاده از میکروتوم دوار Lcitzn، از قالب‌های پارافینه حاوی بافت تخمک، برش‌های بافتی به ضخامت ۷ میکرون (Akhundov & Fedorov, 1995) تهیه و برش‌های بافتی حاصل به روش هماتوکسیلین-ئوزین (H & E) رنگ‌آمیزی شدند (Hung et al., 1990). نمونه بافت‌ها پس از رنگ‌آمیزی بوسیله میکروسکوپ نوری مورد مطالعه قرار گرفتند.

نتایج

براساس بررسی و مطالعات انجام یافته بافت‌شناسی روی تخمک ازون‌برونهای مولد (*Acipenser stellatus*) در وضعیت طبیعی و در مرحله چهارم رسیدگی، وجود ۹ لایه اصلی و قابل


تفکیک به اثبات رسید. این لایه‌ها از خارج به داخل عبارتند از: لایه اپی‌تلیال فولیکول (Follicle)، لایه ژله‌ای (Jelly Coat)، منطقه شعاعی خارجی (External Zona Radiata)، منطقه شعاعی داخلی (Internal Zona Radiata)، لایه چربی (Fat Layer)، رنگدانه‌ها (Pigments)، سیتوپلاسم (Cytoplasm)، هسته (Nucleus) و هستک‌ها (Nucleoli) می‌باشند (شکل‌های ۱ و ۲). حضور شاخص گلبول‌های قرمز در لایه اپی‌تلیال فولیکول حاکی از فعالیت زیستی و طی روند طبیعی رشد و نمو تخمک‌ها در مرحله IV رسیدگی جنسی و تکمیل مرحله ویتلوژنز است (شکل ۱).



شکل ۱: لایه‌های مختلف غشای تخمک ازون‌برون: ۱- فولیکول ۲- اریتروسیت ۳- لایه ژله‌ای ۴- منطقه شعاعی خارجی ۵- منطقه شعاعی داخلی ۶- لایه چربی ۷- رنگدانه ۸- سیتوپلاسم (H & E و X۶۲۵۰).

Archive of SID

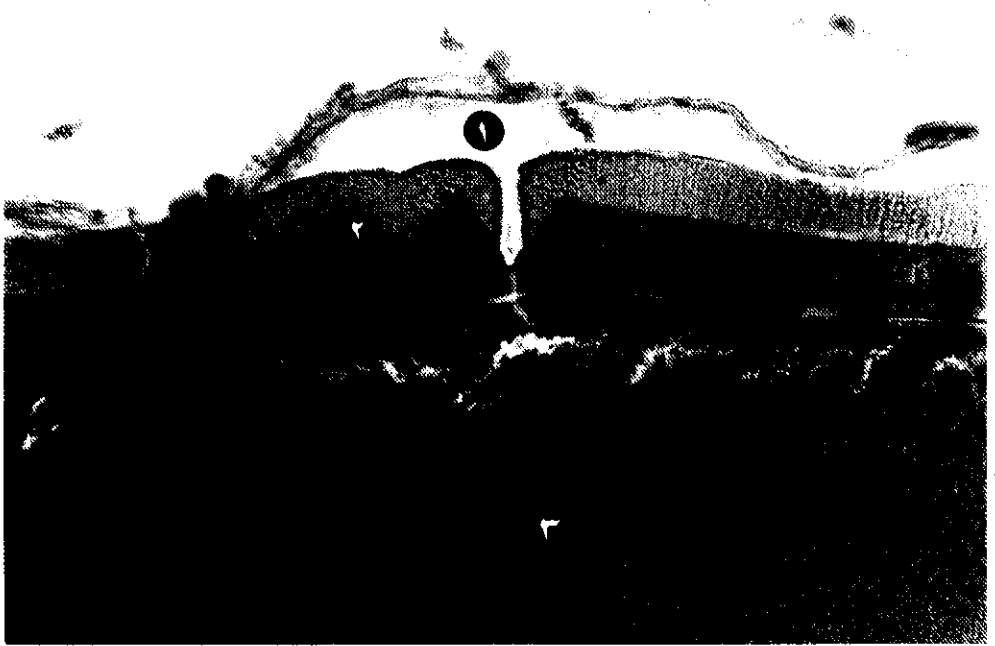
با این ترتیب ساختار بافت‌شناسی تخمکها در ماهی ازون‌برون بعنوان یکی از مشخصه‌های اساسی توسعه سیستم تولید مثلی آبزیان، قابل کاربرد در تشخیص مرحله رسیدگی تاسماهیان و تعیین توانایی آنها در انجام تکثیر مصنوعی از طریق محاسبه موقعیت هسته زایشی (germinal vesicle) در مقایسه با قطب حیوانی تخمک (animal pole) می‌باشد (شکل ۲).



شکل ۲: غشاء، سیتوپلاسم، هسته و هستک‌های تخمک ماهی ازون‌برون: ۱- غشاء ۲- سیتوپلاسم ۳- هسته ۴- هستکها (X۳۷۵۰ و H & E)

Archive of SID

از آنجا که باز بودن مجرای میکروپیل بعنوان یکی از شاخص‌های طبیعی رشد و سلامت تخمکها در ماهیان مطرح می‌باشد، تصاویر بافتی حاصل نیز مبین الگوی مناسب یک مجرای میکروپیل در تخمک مولدین ازون‌برون است (شکل ۳).



شکل ۳: ساختار میکروپیل (محل ورود اسپرم) در غشای تخمک ماهی ازون‌برون: ۱- میکروپیل
۲- غشای تخمک ۳- سیتوپلاسم (H & E و X۴۷۵۰)

نتایج حاصل از این پژوهش حاکی از وجود چهار لایه پیوسته (اپی تلیال فولیکولی، لایه ژله‌ای، منطقه شعاعی خارجی و داخلی) و همچنین دو لایه غیر پیوسته (چربی و رنگدانه‌ها) در اطراف سلول تخمک ماهی ازون‌برون (*Acipenser stellatus*) می‌باشد. بطوریکه این یافته‌ها مؤید مطالعات Ginsburg و همکاران نیز در تخمکهای تاسماهی روس (*Acipenser gueldenstaedti*) است (Dettlaff et al., 1993). همچنین تحقیقات بعمل آمده توسط Spinaci و همکاران در سال ۱۹۹۷، ساختار بافت‌شناسی مشابهی را در تخمک تاسماهی آدریاتیک (*Acipenser naccarii*) نشان داده است.

نتایج حاصل بیان می‌کند که اگرچه ممکن است برخی از مراحل تکاملی رشد در تخمدان ماهیان، واجد تفاوت باشد، اما در مرحله چهارم رسیدگی جنسی روند تکامل رشد و حضور تخمک‌ها بعنوان شاخص تولیدمثلی قابل ارزیابی است. بطوریکه یافته‌های Brun و Williot در سال ۱۹۹۸ در تاسماهی سبیری (*Acipenser baeri*) پرورشی نیز مؤید این موضوع می‌باشد. البته مراحل اولیه تکامل غدد جنسی تاسماهیان ماده پرورشی (عمدتاً مرحله دوم رسیدگی جنسی) نیز از این قانون پیروی می‌نماید و بخش اعظم تخمدان را تخمکهای مرحله دوم رسیدگی جنسی تشکیل می‌دهند (بهمنی و کاظمی، ۱۳۷۷).

بررسی ساختار میکروسکوپی تخمکهای ماهیان ازون‌برون، علاوه بر ترسیم ریخت‌شناسی سلولهای تخمک، در تعیین کیفیت مولدین نیز حائز اهمیت فراوان می‌باشد، بطوریکه مطالعات انجام شده نشان می‌دهد که تخمک‌ها بطور مستقیم به زمان تخمک‌گذاری وابسته بوده، رشد مواد زرده‌ای و اندازه قطر تخمک، نشانه کیفیت بالا و تجمع قطرات چربی نشانه کیفیت پایین تخمک است. همچنین تراکم رنگدانه‌ها نیز از عوامل مؤثر روی کیفیت و باروری سلول تخم خواهند بود (بهمنی، ۱۳۷۸).

پراکنش مجاری میکروپیل در تخمک تاسماهیان از تنوع خاصی برخوردار است، بطوریکه می‌توان آن را به عنوان یکی از مهمترین عوامل در ایجاد پدیده پلی‌اسپرمی برشمرد. حلاجیان در سال ۱۳۷۷ میانگین تعداد مجاری میکروپیل را در مولدین ماده ازون‌برون صید شده از سواحل

Archive of SID

جنوبی دریای خزر ۴/۸ عدد (حداقل ۲ و حداکثر ۱۳ عدد) و میانگین این مجاری در مولدین ازون‌برون صید شده از رودخانه سفیدرود ۱۳ عدد گزارش نموده است.

بنابراین پراکنش مجرای میکروپیل در غشای سلول تخمک تاسماهیان و کیفیت آن نیز از دیگر مشخصه‌های زیستی تخمک محسوب می‌شود، بطوریکه در شرایط استرس، امکان بسته شدن مجرای میکروپیل و بروز ناهنجاری در روند تکثیر بروز خواهد نمود.

شناخت و مطالعه ساختار بافتی تخمک تاسماهیان دارای اهمیت بسزایی در تشخیص حالات سلامت، بیماری و یا وجود شرایط نامناسب نگهداری آنها می‌باشد. از عوامل مؤثر بر کیفیت تخمک می‌توان به آلاینده‌ها، تغییرات فیزیولوژیک و ژنتیکی، شرایط نگهداری مولدین ماده در کارگاه‌های تکثیر و پرورش و ... اشاره نمود که جهت کنترل دقیق روند تکثیر و کیفیت تخمک مولدین، آگاهی از ساختار بافتی و عوامل مؤثر بر آن حایز اهمیت است.

تشکر و قدردانی

از استاد فرزانه و دانشمند بزرگ علم بافت‌شناسی، شادروان دکتر آناتولی آلکسوویچ رومانوف که از نقطه نظرات ارزنده ایشان در طی انجام این تحقیق برخوردار بودیم، تشکر و قدردانی می‌نمائیم. از آقای مهندس صدرایی به جهت ترجمه مکالمات و منابع روسی، همچنین از کلیه همکارانی که در مجتمع تکثیر و پرورش ماهیان خاویاری شهید بهشتی و انستیتو تحقیقات بین‌المللی ماهیان خاویاری بویژه آقای سهراب دژندیان از بخش فیزیولوژی و بیوشیمی که به نحوی ما را در اجرای پروژه یاری نموده‌اند، قدردانی می‌گردد.

منابع

آلتوفو، یو.وی؛ رومانوف، آ.آ. و داکیول، آ.پ.، ۱۹۸۶. روش‌های مطالعه غدد جنسی گونه‌های مختلف تاسماهیان *Acipenseridae*. انستیتو تکنولوژی اقتصاد ماهی آستراخان، روسیه.
ترجمه: سید هادی صدرایی، رضوان‌الله کاظمی و محمود بهمنی. انستیتو تحقیقات بین‌المللی ماهیان خاویاری، ۶ صفحه.

بهمنی، م. ۱۳۷۸. کاربرد ویژگی‌های زیستی ماهیان در ارزی‌پروری از نقطه‌نظر فیزیولوژی تولید

Archive of SID

مثل. ارائه شده در هشتمین کنفرانس سراسری زیست‌شناسی ایران. دانشگاه رازی کرمانشاه. ۱۴ صفحه.

بهمنی، م. و کاظمی، ر. ۱۳۷۷. مطالعه بافت‌شناسی غدد جنسی در تاسماهیان جوان پرورشی. مجله علمی شیلات ایران، سال هفتم، شماره ۱، بهار ۱۳۷۷، صفحات ۱ تا ۱۵.

تروسوف، و.ز. ۱۹۶۴. برخی از ویژگی‌های رسیدگی غدد جنسی در تاسماهی روس. انستیتو تحقیقات شیلاتی و اقیانوس‌شناسی ونیرو، مسکو. ترجمه: سید هادی صدراپی، رضوان‌الله کاظمی و محمود بهمنی. انستیتو تحقیقات بین‌المللی ماهیان خاویاری، ۱۰ صفحه.

حلاجیان، ع.، ۱۳۷۷. بررسی تعداد و وضعیت میکروویبل در تخمک تاسماهیان سواحل جنوبی دریای خزر. پایان‌نامه کارشناسی ارشد، دانشکده منابع طبیعی و علوم دریایی دانشگاه تربیت مدرس. ۲۳۱ صفحه.

رومانوف، آ.آ. و شولوا، ن.ن. ۱۹۹۳. گسیختگی فرآیند گنادوژنز در ماهیان خاویاری Acipenseridae. ترجمه: رضوان‌الله کاظمی و محمود بهمنی. انستیتو تحقیقات بین‌المللی ماهیان خاویاری، ۱۰ صفحه.

Akhundov, M.M. and Fedorov, K.Ye. , 1995. Effect of exogenous estradiolon ovarian development in juvenile Sterlet (*Acipenser ruthenus*). J. of Ichthyology. Vol. 33, No. 3. pp.109-120.

Akimova, N.V. and Ruban, G.I. , 1993. The condition of the reproductive system of the Siberian sturgeon *Acipenser baeri* as a Bioindicator. J. of Ichthyology. Vol. 33, No. 4, pp.15-23.

Dettlaff, T.A. ; Ginsburg, A. S. and Schmalhausen, O.I. 1993. Sturgeon fishes. developmental biology and aquaculture. Springer-Verlag. 300 P.

Hung, S.S.O. ; Groff, J.M. ; Lutes, P.B. and Kofifiynn-Aikins, F. , 1990. Hepatic and intestinal histology of juvenile white sturgeon fed different carbohydrates. Aquaculture, Vol. 87, pp.349-360.

Archive of SID

Spinaci, L.; Lora Lamia, C.; Boglione, C.; Cataudella, S. and Cotelli, F. 1997.

Preliminary contribution to the study of structural modifications of egg envelope during embryogenesis in *Acipenser naccarii*. 3th. Intr. Symp. of Stur. Italy. 352 P.

Williot, P. and Brun, R. , 1998. Ovarian development and cycles in cultured Siberian Sturgeon, *Acipenser baeri*. Aquat. Living Resour. Vol. 11, No. 2, pp.111-118.