

# علائم ظاهری و آسیب‌شناسی بافتی بیماری لکه سفید (WSSD) White Spot Syndrome Disease در میگوی پرورشی سفید هندی (*Penaeus indicus*) در استان خوزستان

محمد تخم‌افشان<sup>(۱)</sup> و بهروز تمجیدی<sup>(۲)</sup>

mtokhmafshan@yahoo.com

۱ - موسسه تحقیقات شیلات ایران، تهران صندوق پستی: ۶۱۱۶-۱۴۱۵۵

۲ - بخش آبی‌پروری، مرکز تحقیقات آبی‌پروری جنوب کشور، اهواز صندوق پستی: ۴۱۶-۶۱۳۳۵

تاریخ پذیرش: خرداد ۱۳۸۲

تاریخ دریافت: آبان ۱۳۸۱

## چکیده

از سال ۱۹۹۲ بیماری لکه سفید یا (WSSD) به عنوان یکی از بیماری‌های ویروسی میگو در کشور چین و سپس از کلیه کشورهای آسیائی و آمریکای لاتین گزارش گردید. در تیر ماه سال ۱۳۸۱ مرگ و میر شدیدی در میگوهای پرورشی منطقه چوئیده آبادان اتفاق افتاد. در بررسی‌های انجام شده، میگوها دارای علائمی از قبیل ایجاد لکه‌های سفید به اندازه ۰/۵ تا ۲ میلی‌متر روی کاراپاس، قرمز شدن رنگ بدن، بی حالی، بی اشتها و معده‌های خالی بودند و غالباً در کناره‌های استخر تجمع یافته و بعد از مدتی تلف می‌شدند. همچنین با جمع‌آوری نمونه‌ها و تثبیت آنها در محلول دی‌سیدسون و انجام آزمایش‌های آسیب‌شناسی بافتی، مشخص گردید که عامل ایجاد کننده بیماری باعث ایجاد گنجیدگی‌های درون سلولی بنام Cowdry type A-inclusion body در اندامهای میگو گردیده است. از مهمترین اندامهایی که گنجیدگی‌های درون سلولی در آن مشاهده گردید آبشش، معده و روده بودند و هیچ گنجیدگی سلولی در سلولهای هپاتوپانکراس مشاهده نگردید. تشخیص نهائی بیماری براساس علائم ظاهری و مشاهدات آسیب‌شناسی بافتی و مرگ و میر بسیار شدید میگوها در منطقه، بیماری لکه سفید (White spot syndrome disease) مشخص گردید.

**کلمات کلیدی:** میگوی سفید هندی، *Penaeus indicus*، بیماری لکه سفید، علائم ظاهری،

آسیب‌شناسی بافتی

از سال ۱۹۹۲، یک سندرم ویروسی که آنرا بنام بیماری لکه سفید یا White spot disease یا سندرم لکه سفید White spot syndorme می نامند، کلیه بیماریهای میگو را تحت الشعاع خود قرار داده و باعث تلفات سنگینی در مزارع میگو گردید (Takahashi et al., 1994 ; Wang et al., 1995 ; Flegel et al., 1996).

این بیماری با ایجاد لکه های سفید روی کاراپاس میگوهای پرورشی و مرگ و میر شدید که معمولاً طی ۲ تا ۷ روز به ۷۰ تا ۱۰۰ درصد می رسد مشخص می گردد (Chou et al., 1995). این بیماری در مناطق و کشورهای مختلف بنامهای متفاوتی نامگذاری گردیده است. در کشور چین بیماری را بنام (HHNB) Hypodermal & haematopoietic necrosis baculoviral یا بیماری نکروز بافتهای هیپودرم و هماتوپویتیکی می نامند.

در کشور ژاپن بنام (RV-PJ) Rod-Shaped nuclear virus of *Penaeus japonicus* و در کشور تایوان بنام Systemic ectodermal and mesodermal baculoviurs یا (SEMBV) نامگذاری گردیده است. Lightner در سال ۱۹۹۶ بیماری را White spot syndrome disease (WSSD) نامگذاری نمود. این بیماری باعث تلفات بسیاری در میگوهای پرورشی گردیده است بطوریکه در کشور چین در سال ۱۹۹۲ باعث یک میلیارد دلار خسارت گردید. همچنین در کشور تایلند در سال ۱۹۹۶، ۵۰۰ میلیون دلار خسارت به پرورش دهندگان وارد گردید (Wang et al., 1999). علائم ظاهری این بیماری به راحتی در میگوهای جوان و بالغ قابل رؤیت می باشد. میگوهای آلوده خیلی سریع بی حال و کم اشتها شده و علائم بیماری را نشان می دهند. این بیماری در کلیه کشورهای آسیائی از جمله چین، تایلند، مالزی، سنگاپور، ویتنام، تایوان، هند و کشورهای آمریکای لاتین مانند اکوادور، گواتمالا، نیکاراگوا، مکزیک و آمریکا گزارش گردیده است.

میگوهای خانواده پنائیده شامل گونه های *P. monodon*, *P. orientalis*, *P. indicus*, *P. merguensis* و *P. penicillatus*, *P. semisulcatus* به صورت طبیعی و سایر گونه های میگو نیز بصورت آزمایشی آلودگی به این بیماری را نشان داده اند. همچنین این بیماری دارای ناقلین

متعددی است که مهمترین ناقلین آن سخت پوستان بوئزه گونه‌هایی مانند *Portunus pelagicus* و *Ocyopode stimposoni* می‌باشند.

در تیر ماه سال ۱۳۸۱ گزارشی مبنی بر تلفات میگوهای منطقه چوئیده آبادان واصل گردید. در زمان بازدید ۳۷ مزرعه از مجموع ۵۰ مزرعه موجود در منطقه، کار ذخیره‌سازی لارو را انجام داده و بالغ بر ۶۵/۰۰۰/۰۰۰ پست لارو در استخرها ذخیره گردیده بود. میگوها در زمانهای مختلف ذخیره‌سازی شده بودند که میانگین عمر آنها ۲۵ تا ۳۵ روز بود و میزان تلفات در استخرهای مختلف متفاوت گزارش گردیده بود. این تحقیق با هدف بررسی وضعیت ظاهری و نیز علائم ظاهری و نتایج آزمایشهای آسیب‌شناسی بافتی میگوهای بیمار و تشخیص بیماری آنها انجام شده است.

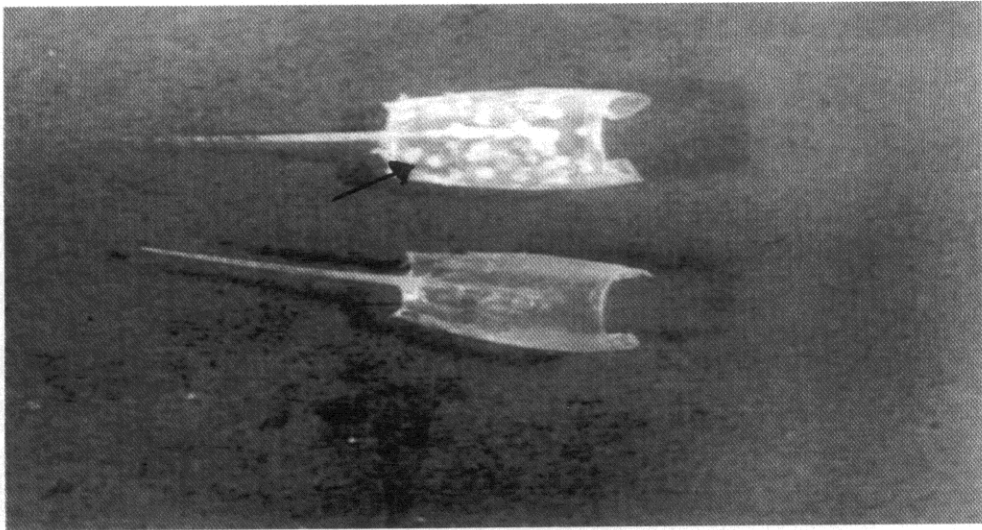
### مواد و روشها

۱۰۰ عدد میگو که تعدادی از آنها سالم و تعدادی علائم بیماری را نشان می‌دادند از مزارع پرورشی منطقه چوئیده آبادان جمع‌آوری گردید. میگوهای جمع‌آوری شده دو دسته بودند، یک دسته که پرورش‌دهندگان نسبت به وجود بیماری در آنها مشکوک بودند و دسته دیگر میگوهای بودند که علائم بیماری را به وضوح نشان می‌دادند. علائم ظاهری براساس گرفتن تاریخچه و مطالعه میدانی و عملیات لام مرطوب در آزمایشگاه بدست آمد. برای انجام آزمایش آسیب‌شناسی بافتی ۲۰ عدد میگو در محلول دیوسیون قرار گرفتند و بعد از ۴۸ تا ۷۲ ساعت به الکل ۷۰-۵۰ درصد منتقل شدند. نمونه‌های بزرگ با تزریق ماده تثبیت‌کننده در کاراپاس و بدن میگو و سپس انتقال به محلول تثبیت‌کننده آماده شدند (Adams & Bonami, 1991; Luna, 1986).

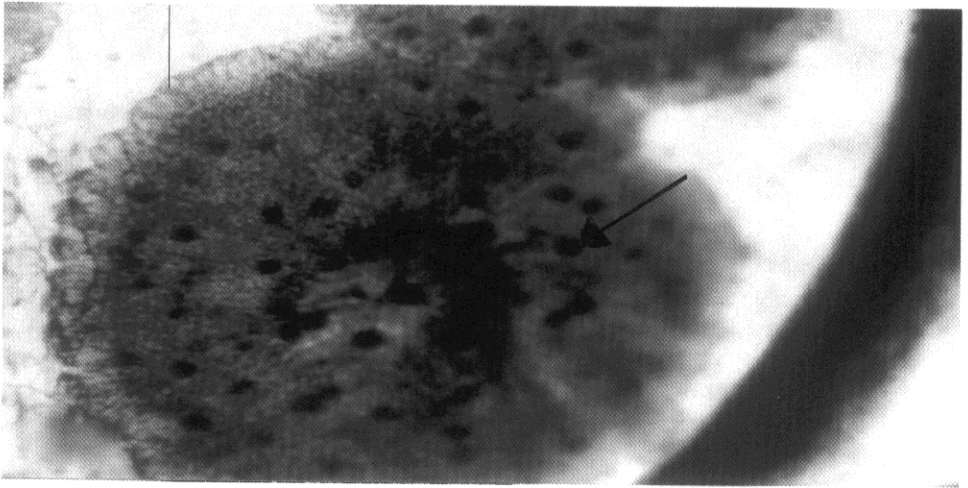
نمونه‌های تثبیت شده با استفاده از دستگاه آماده‌ساز بافت (Shandon citadel 1000) آماده شده و سپس با میکروتوم (Shandon Model Lipshaw) برشهایی به قطر ۴ تا ۵ میکرومتر از آنها تهیه گردید (Lightner, 1996). مقاطع میکروسکوپی تهیه شده به روش رنگ آمیزی هماتوکسیلین و ائوزین / فلوکسین یا روش Mayers رنگ آمیزی گردیدند و با میکروسکوپ

## نتایج

در میگوهای آلوده، لکه‌های سفید ابتدا در کاراپاس میگو و بعد در بندهای پنجم و ششم بدن ظاهر می‌شوند. سپس بروز لکه‌های سفید توسعه یافته و کل بدن میگو را فرا می‌گیرد. اندازه لکه‌های سفید متغیر بوده و بین ۰/۵ تا ۲ میلی‌متر می‌باشد (شکل ۱). در اغلب موارد لکه‌ها به صورت منفرد دیده می‌شوند ولی در پاره‌ای موارد بصورت دانه‌های تسبیح پشت سر هم قرار می‌گیرند. لکه‌های سفید مشاهده شده در زیر میکروسکوپ بصورت گرد و دارای حلقه‌های سفید رنگ می‌باشند که نقاط قهوه‌ای رنگی در آنها دیده می‌شود. همچنین تعداد زیادی نقاط ملانوزه و واکوئل نیز در این لکه‌ها مشاهده می‌شود (شکل ۲). لکه‌های سفید غالباً در زیر کوتیکول ایجاد می‌گردند ولی پاره‌ای از آنها در لایه زیرین کوتیکول نیز نفوذ می‌کنند.



شکل ۱: کاراپاس میگوی سفید هندی (*P. indicus*). نقاط سفید رنگ روی کاراپاس از علائم مشخص بیماری WSSD می‌باشد که اندازه آنها بین ۰/۵ تا ۲ میلی‌متر متغیر است.



شکل ۲: مشاهده میکروسکوپی لکه‌های سفید با لام مرطوب، این لکه‌ها از حلقه‌های سفید رنگ که دارای نقاط قهوه‌ای رنگ ملانوزه می‌باشند تشکیل گردیده است. تعدادی واکوئل و حفره نیز در این لکه‌های سفید دیده می‌شوند ۴۳ = Bar

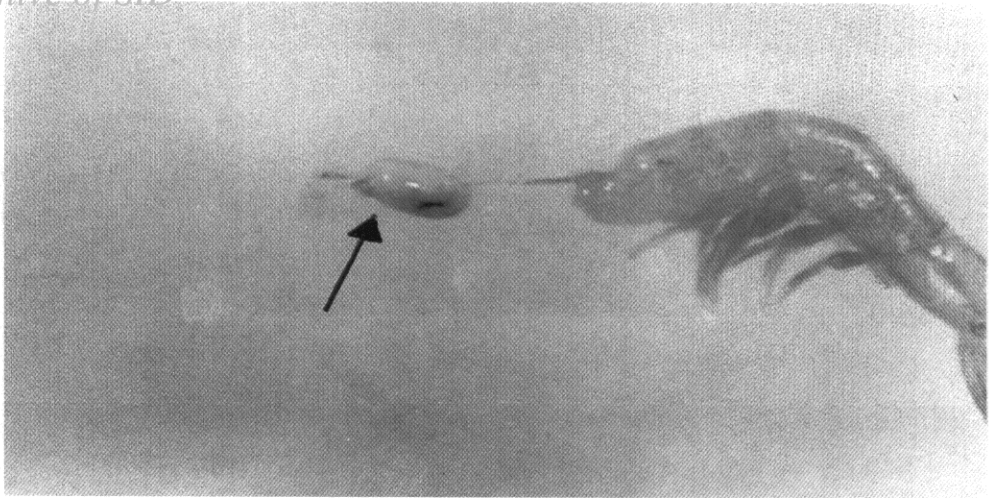
سایر علائم کلینیکی قابل مشاهده شده در میگو عبارت بودند از ۱ - کوتیکول براحتی از لایه اپی‌درم جدا می‌شود ۲ - هپاتوپانکراس میگوهای آلوده بسیار بزرگ، زرد و شکننده می‌شود (شکل ۳) ۳ - همولنف میگو رقیق و عمل انعقاد همولنف یا با تأخیر انجام می‌گیرد یا انجام نمی‌گیرد ۴ - میگو بی‌اشتها شده و تمایلی به غذا خوردن ندارد و یا در پاره‌ای مواقع خوردن غذا را متوقف می‌کند و همچنین نوک‌زدن میگو به غذا و فعالیت‌های حرکتی میگو کاهش می‌یابد و نسبت به شرایط محیط عکس‌العمل کمتری نشان می‌دهد ۵ - میگوهای بی‌حال معمولاً رنگ بدنشان قرمز شده و در کناره‌های استخر قرار می‌گیرند و یا به آهستگی در سطح آب شنا کرده و در نهایت به کف استخر فرو می‌روند ۶ - مرگ و میر بسیار زیاد بین ۷۰ تا ۱۰۰ درصد در استخرها طی یک هفته ایجاد می‌شود.

مقاطع تهیه شده از آبشش، معده، روده، هپاتوپانکراس، اپیدرم و کوتیکول رنگ‌آمیزی

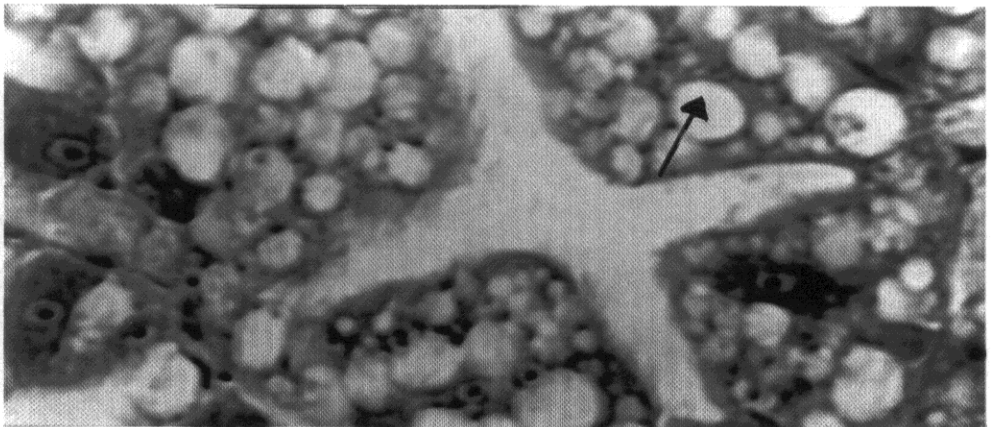
*Archive of SID*

شده با هماتوکسیلین - اتوزین / فلوکسین در زیر میکروسکوپ مشاهده گردید. در هیچکدام از نمونه‌ها در سلولهای هپاتوپانکراس آلودگی ویروسی مشاهده نگردید. در سلولهای هپاتوپانکراس بطور مشخص تعداد زیادی واکوئل مشاهده شد که ناشی از کاهش Tubular lumens می‌باشد. همچنین در این مقاطع پیدا کردن B-cell - هائی که دارای یک واکوئل باشند بسیار مشکل بود. البته در فضای بین سلولهای هپاتوپانکراس و سینوسهای همولنفی، آلودگی ویروسی قابل مشاهده بود (شکل ۴).

در سلولهای آبشش، آلودگی شدید ناشی از ویروس کاملاً قابل رؤیت بود. در این سلولها ابتدای آلودگی با بزرگ شدن هسته، حل شدن هستک، مهاجرت کروماتینها و رقیق شدن مرکز اصلی سلول قابل تشخیص می‌باشد. سایر بافتهای آلوده نیز چنین خصوصیتی را در ابتدای آلودگی از خود نشان دادند (شکل ۵). با پیشرفت آلودگی در سلولهای آلوده، گنجیدگیهای موسوم به (Intranuclear eosinophilic cowdry type - A inclusion body) بوجود آمده و سپس به صورت نقاط روشن آبی رنگ (Light basophilic) که بوسیله یک لایه روشن از کروماتینهای مهاجرت کرده جدا شده است، مشخص می‌گردد. در این مرحله سیتوپلاسم نیز رقیق تر شده و روشن می‌شود. همچنین ناحیه شفاف که ناحیه انتقالی بین هسته و سیتوپلاسم نیز است به همدیگر چسبیده و در مراحل انتهایی ممکن است باعث پاره شدن غشاء هسته شود (شکل ۵). در مراحل انتهایی هسته سلول بطور نامشخص نمایان شده و در مقاطع بافتی بصورت نقاط روشن دیده می‌شود. در بافتهای دیگر نیز آلودگی شدید ویروسی باعث تغییر بافتها و اندامها شده و هیچ شکل مشخصی از بافتها قابل رؤیت نیست. گنجیدگیهای آبی رنگ تا قرمز رنگ به تعداد زیادی در هسته‌های بزرگ شده سلولهای اپی تلیال در کوتیکول و روده نیز قابل رؤیت بود (شکل‌های ۶ و ۷) و در اغلب موارد انتقال وضعیت گنجیدگیها از قرمز رنگ به آبی رنگ که نهایتاً منجر به پیشرفت بیماری می‌شود، در سلولها کاملاً مشخص است. در اغلب سلولهایی که مورد هجوم بیماری قرار گرفته‌اند تجمع همولنف کاملاً مشهود بود.

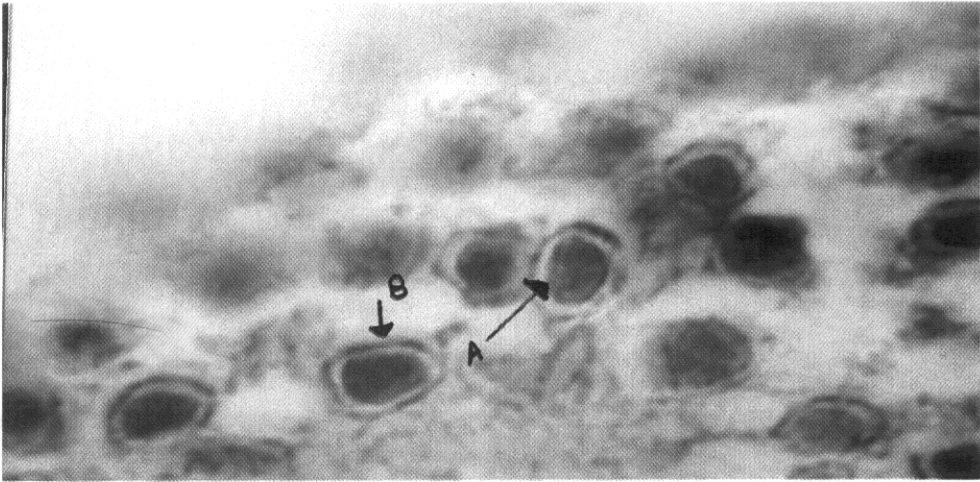


شکل ۳: هیپاتوپانکراس میگوی سفید هندی (*P. indicus*) مبتلا به بیماری لکه سفید

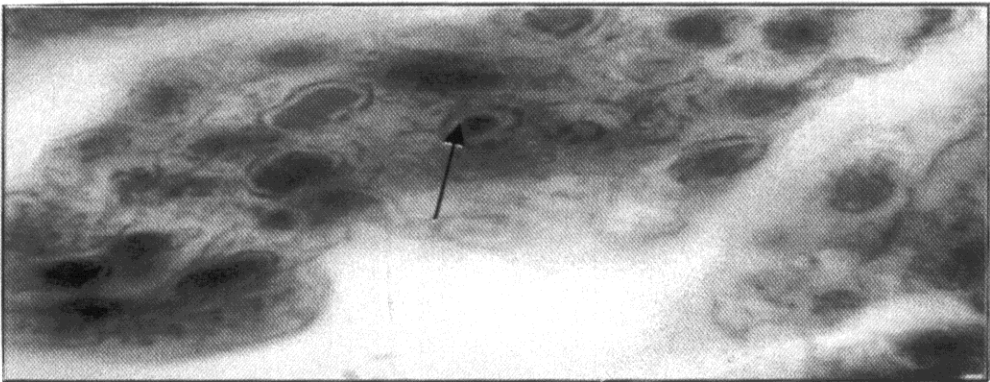


شکل ۴: سلولهای هیپاتوپانکراس میگوی سفید هندی (*P. indicus*) مبتلا دارای واکوئل‌های زیاد می‌باشند ولی هیچگونه گنجیدگی در آنها دیده نمی‌شود (هماتوکسیلین-ائوزین/فلوکسین،  $\times 1800$ )

## Archive of SID

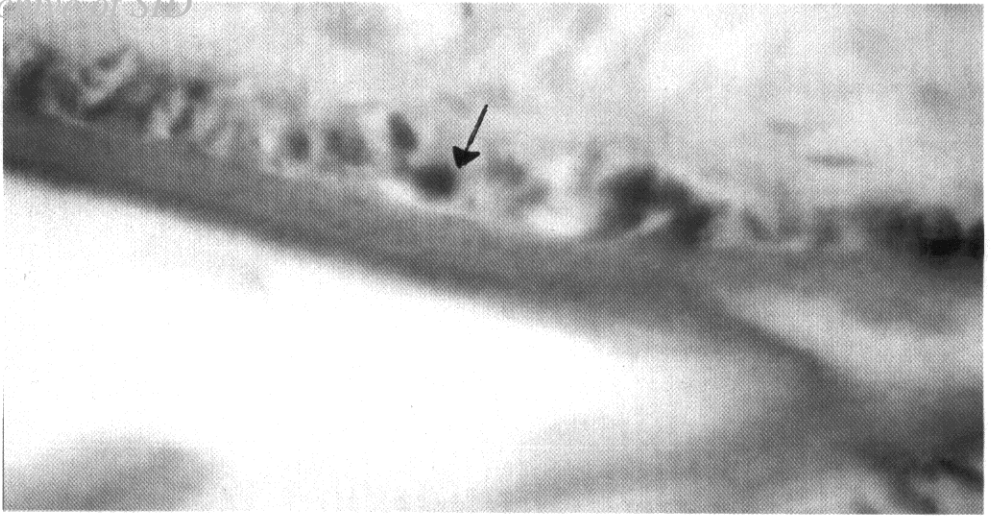


شکل ۵: هیپرتروفی سلولهای آبخش و مهاجرت کروماتینها به دیوار غشاء سیتوپلاسم و ناپدید شدن هستکها در سلولهای آلوده و همچنین ایجاد ناحیه روشن بین هسته و غشاء کاملاً مشخص است (A)، ایجاد گنجیدگی های Cowdry Type-A در سلولهای آلوده کاملاً قابل رؤیت است (B).  
(هماتوکسیلین-ائوزین/فلوکسین، X1800)



شکل ۶: سلولهای اپی تلیال در ناحیه کوتیکول کاملاً آلوده و ایجاد گنجیدگیهای هیپرتروفی Cowdry Type-A (هماتوکسیلین-ائوزین/فلوکسین، X1800)





شکل ۷: سلولهای اپی تلیال روده کاملاً آلوده و ایجاد گنجیدگیهای Cowdry type-A (هماتوکسیلین-انوزین/فلوکسین، X۱۸۰۰)

### بحث

باتوجه به علائم ظاهری و آسیب‌شناسی بافتی و وجود گنجیدگی Intranuclear cowdery type-A در سلولهای بافتی مورد آزمایش، بیماری لکه سفید (White spot syndrome disease) در میگوهای سفید هندی مورد مطالعه، مشخص و قطعی می‌باشد. علائم ظاهری و اثرات آسیب‌شناسی در مطالعه انجام گرفته شبیه به مطالعات انجام گرفته در ارتباط با بیماری لکه سفید در سایر کشورها می‌باشد (Wongteerasupaya *et al.*, 1995; Huang *et al.*, 1995; Chou *et al.*, 1995). در همه نمونه‌ها آلودگی در کلیه بافتیهای مورد آزمایش باستثنای سلولهای هیاتوپانکراس مشاهده گردید. این موضوع نشان می‌دهد که سلولهای هیاتوپانکراس به بیماری مقاوم بوده و علائم بیماری را نشان نمی‌دهند. این نتیجه توسط Lo و همکاران در سال ۱۹۹۷ نیز طی بررسی پراکنندگی بیماری WSD در میگوی ببری سیاه (*Penaeus monodon*) گزارش گردیده است. اگرچه لو و همکاران در سال ۱۹۹۷ گزارشی از تخریب بافتیهای اپی تلیال روده گزارش نکرده‌اند ولی در بررسی انجام گرفته کنونی این آلودگی در بافتیهای اپی تلیال روده و اپی تلیال کوتیکول نیز مشاهده گردیده است. این موضوع

## Archive of SID

ممکن است بدلیل حساسیت زیاد میگوی سفید هندی به بیماری WSD باشد. همچنین ایجاد عفونت در سلولهای لنفاوی دلالت بر عمومی بودن بیماری دارد. عدم عفونت سلولهای هپاتوپانکراس به بیماری WSD می‌تواند ناشی از عدم وجود گیرنده‌های حساس به ویروس این بیماری باشد که در نتیجه باعث کاهش جذب ویروس به سلولهای هپاتوپانکراس شده و علائم بیماری در این سلولها دیده نمی‌شود (Voyles, 1993).

تاکنون سه نوع دیگر لکه‌های سفید در روی بدن میگو بالاخص کاراپاس مشاهده گردیده است که ممکن است با بیماری لکه سفید (WSD) اشتباه شود. بیماری IHNV نیز یک بیماری ویروسی میگو می‌باشد که باعث ایجاد لکه‌های سفید رنگ بویژه روی کاراپاس میگو می‌گردد. ویروس ایجادکننده این بیماری کوچکترین ویروس گزارش شده در میگوهای خانواده پنائیده می‌باشد (Lightner, 1996 ; Bonami & Lightner, 1991). این بیماری را که بیماری Runt deformity syndrome (RDS) نیز می‌نامند تاکنون در میگوی سفید هندی گزارش نگردیده است و ویروس ایجادکننده بیماری از خانواده Baculoviridae می‌باشد (Lightner *et al.*, 1983). همچنین این بیماری در علائم ظاهری نیز دارای تفاوتی با بیماری لکه سفید (WSD) است از آنجمله این که در این بیماری اندامهای حرکتی میگو قرمز نمی‌شوند و اندازه لکه‌های سفید بزرگتر از اندازه لکه‌های سفید در بیماری WSD می‌باشند (Lightner, 1996).

در بعضی مواقع روی کاراپاس میگوها لکه‌های سفید رنگی ایجاد می‌شود ولی میگو دارای رفتار طبیعی بوده، خوب تغذیه می‌کند و در کناره‌های استخر دیده نمی‌شود. نتیجه آزمایش این میگوها با تست PCR برای تشخیص بیماری لکه سفید منفی بوده و در آزمایش آسیب‌شناسی بافتی نیز هیچ‌گونه آسیب بافتی مشاهده نمی‌گردد. در این قبیل موارد ایجاد لکه‌های سفید ناشی از pH بالای آب می‌باشد که باعث تجمع کلسیم روی بدن میگو شده و ایجاد لکه‌های سفید می‌کند که برای از بین بردن لکه‌های سفید بهتر است pH تا حد ۷/۵ کاهش یابد تا لکه‌های سفید نیز از بین بروند (Limsuwan, 1997).

Wang و همکاران در سال ۲۰۰۰ گزارش کرده‌اند که در بعضی از استخرهای پرورش میگو

*Archive of SID*

لکه‌های سفید را روی کاراپاس میگو مشاهده نموده‌اند، ولی pH آب نیز طبیعی بوده و مرگ و میر در استخر مشاهده نگردیده است. همچنین نتیجه آزمایش PCR برای تشخیص بیماری لکه سفید نیز منفی بوده و گنجیدگیهای درون سلولی (Intranuclear coudry type - A) نیز در بافتها مشاهده نشده است. گزارش گردیده است که ایجاد لکه‌های سفید در این قبیل حالات ناشی از بیماری باکتریایی بالاخص Vibriosis می‌باشد، که برای بهبود این حالت بهتر است میگوهای آلوده را از استخر خارج نموده و شرایط استخر را بهبود بخشید.

با توجه به اینکه بیماری لکه سفید باعث خسارت سنگینی در مزارع پرورشی میگو می‌شود، لازم است اقداماتی به منظور پیشگیری از بیماری در مزارع پرورشی و سالنهای تفریخ‌گاهی بعمل آید. از مهمترین اقدامات لازم جهت پیشگیری از بیماری WSD در سالنهای تفریخ‌گاهی، استفاده از مولدین عاری از بیماری و ضد عفونی کردن آب مورد استفاده در سالنهای تفریخ‌گاهی می‌باشد. همچنین به منظور پیشگیری از بیماری در مزارع میگو لازم است از ورود ناقلین این بیماری (سخت پوستان بویژه خرچنگها) به استخرهای پرورشی جلوگیری بعمل آورده و همچنین پست لاروهای برای ذخیره کردن در استخرهای پرورشی استفاده شوند، که نتیجه PCR آنها در تشخیص بیماری لکه سفید منفی بوده و نسبت به استفاده از پروبایوتیکهایی مانند *shrimp activa* و *Virkon* در استخرها اقدام گردد (Wang et al., 1999). این اقدامات حتماً باید در دستور کار پرورش دهندگان میگو در ایران نیز قرار گیرد. Limsuwan در سال ۱۹۹۷ گزارش کرده است که حتی بعد از انجام PCR و اخذ نتیجه منفی، لازم است میگو را تحت استرس فرمالین قرار داده تا پست لاروهای ضعیف که ممکن است طی دوره پرورش مستعد آلودگی به این بیماری باشند را شناسایی و جدا کرده و سپس به ذخیره‌دار کردن استخر اقدام گردد. برای این منظور بعد از انجام آزمایش PCR، پست لاروها در ۱۰۰ میلی لیتر فرمالین به مدت ۳۰ دقیقه حمام داده می‌شوند تا پست لاروهای ضعیف از مجموع پست لاروها خارج شوند. این عمل می‌تواند پست لاروهای که نسبتاً مقاومتر هستند را مشخص نماید. این اقدام نیز باید در برنامه خرید پست لارو از سالنهای تفریخ‌گاهی در دستور کار پرورش دهندگان قرار گیرد.

*Archive of SID*

همچنین پیشنهاد می شود آزمایشگاههای لازم به منظور تشخیص سریع بیماری در استانهای جنوبی کشور ایجاد گردند. مولدین و پست لاروهای عاری از ویروس جهت پرورش انتخاب شوند و نسبت به آشنایی پرورش دهندگان در زمینه راههای پیشگیری و کنترل بیماری اقدام شود.

**تشکر و قدردانی**

از ریاست محترم مرکز تحقیقات شیلاتی استان خوزستان دکتر مرمضی و همکاران محترم گروه بیماریهای آبزیان آن مرکز بویژه آقای کر تقدیر و تشکر می شود.

**منابع**

- Adams, J.R. and Bonami, J.R. , 1991.** Preparation of invertebrate viruses and tissues for examination. *In: Atlas of Invertebrate Viruses.* (Eds. J.R. Adams and J.R. Bonami) Boca Raton, CRC Press. Inc., pp.9-30.
- Bell, T.A. and Lightner, D.V. , 1988.** A handbook of normal Penaeid shrimp histology. Baton Rouge, LA: World Aquaculture Society.
- Bonami, J.R. and Lightner, D.V. , 1991.** Unclassified viruses of crustacean. *In: Atlas of Invertebrate Viruses.* (Eds. J.R. Adams and J.R. Bonami) Boca Raton: CRC Press, Inc. pp.597-622.
- Chou, H.Y. ; Huang, C.Y. ; Wang, C.H. ; Chang, H.C. and Lo, C.F. , 1995.** Pathogenicity of a baculovirus infection causing white spot syndrome in cultured penaeid shrimp in Taiwan. *Dis. Aquat. Org.* Vol. 23, pp.165-173.
- Flegel, T.W.; Boonyaratplain, S.; Withyachumnukul, B., 1996.** Current status of research on yellow-head virus and white-spot virus in Thailand. *In: Book of abstracts.* (ed. LeRou Creaawell R) World aquaculture 96 held in Bangkok,

- Thailand, Jan 26- Feb 2, 1996. World Aquaculture Society. Harbor Branch Oceanographic Institute, Ft Pierce, Fl, pp.126-127.
- Huang, J. ; Song, X.L. ; Yu, J. ; Yang, C.H., 1995.** Baculovirus hypodermal and hematopietic necrosis-study on the pathogen and pathology of the expelusive epidemic disease of shrimp. Mar. Fish. Res. Vol. 16, No. 1, pp.1-10.
- Lightner, D.V. , 1996.** A handbook of shrimp pathology and diagnostic procedures for diseases of cultured penaeid shrimp. Baton Rouge, Louisiana: World Aquaculture Society.
- Lightner, D.V. ; Redman, R. and Mand Bell, T.A , 1983.** Infection hypodermal and hematopietic necrosis, A newly recognized virus disease of penaeid shrimp. Journal of Invertebrate pathology. Vol. 42, pp.62-70.
- Limsuwan, C., 1997.** What kind of white spot kill shrimp/AAHRI Newsletter Articles 28, Vol. 6, No.2.
- Lo, C.F. ; Ho, C.H. ; Chen, C.H. ; Liu, K.F. ; Chiu, Y.L. ; Yeh, P.Y. ; Peng, S.E. ; Hsu, H.C. ; Liu, H.C. ; Chang, C.F. ; Su, M.S. ; Wang, C.H. and Kou, G.H. , 1997.** Detection and tissue tropism of white spot syndrome baculovirus (WSBV) in captured brooders of *Penaeus monodon* with a special emphasis on reproductive organs. Dis.Aquat Org 30. pp:53-72.
- Luna, L.G. , 1968.** Manual of histological staining methods of the Armed Forces Institute of Pathology. New York: The Blakiston Division, McGraw-Hill Book Company.
- Takahashi, Y. ; Itami, T. ; Kondo, M. ; Maeda, M. ; Fujii, R. ; Tomonage, S. ; Supamattya, K. and Boonyaratpalin, S. , 1994.** Electron microscopic evidence of bacilliform virus infection in Kuruma shrimp (*Penaeus japonicus*). Fis

*Archive of SID*

Pathol. Vol. 29, No. 2, pp.121-125.

Voyles, B.A. , 1993. The biology of viruses. Mosby, St. Louis, U.S.A.

Wang, C.H ; Lo. C.H. ; Leu, J.H. ; Chou, C.M. ; Yeh, P.Y. ; Chou, H.Y. ; Tung, M.C.;  
Chang, C.F. ; Su, M.S. and Kou, GH.H. , 1995. Purification and genomic analysis of  
baculovirus associated with white spot syndrome (WSBV) of *Penaeus monodon*.  
Dis. Auat. Orga. Vol. 23, pp.239-242.

Wang, Y.G. ; Tan, O.L. ; Lee, L.L. ; Hassan, M.D. and Shariff, M. , 1999. Health  
management of shrimp during growout. INFOFISH international 4/99: pp.30-36.

Wang, Y.G. ; Lee , K.L. ; Najiah, M. ; Shariff, M. and Hassan, M.D. , 2000. A new  
baculovirus white spot syndrome (BWSS) in cultured tiger shrimp *Penaeus  
monodon* and its comparison with white spot syndrome (WSS) caused by virus.  
Dis. Aquat. Org. Vol. 41, pp.9-18.

Wongteerasupaya, C. ; Vickers, J.E. ; Sriurairatana, S. ; Nash, G.L. ; Akarajamrn, A.  
; Boonsaeng, V. ; Panyim, S. ; Tassanakajon, A. ; Withachumnarnkul, B. and Flegel,  
T.W., 1995. A non-occluded, systemic baculovirus that occurs in cells of ectodermal  
and mesodermal origin and causes high mortality in the blacktiger prawn *Penaeus  
monodon*. Dis. Aquat. org. Vol. 21, pp.69-77.