

## گزارش ۱ مورد Cutis Laxa همراه با دررفتگی دو طرفه مفصل ران

### چکیده

دکتر علی اکبر عبدی I

کوتیس لاکسا یک بیماری ارثی است که از ۲ طریق اتوزومال غالب و مغلوب منتقل می‌شود. شکل اکتسابی این بیماری به دنبال یک بیماری تباردار یا التهاب پوستی ایجاد می‌شود. موردی که گزارش می‌شود دختر ۵ ماهه‌ای است که پوستی شل و آویزان در تمام بدن همراه با چهره‌ای خاص داشت. همچنین دارای بینی قلبی شکل با سوراخهای به بالا برگشته، لب بالایی بلند، قوس بلند کام، فونتانل‌های وسیع، فاصله بیش از حد چشمها، چین‌های اپی‌کانتال، شکاف پلکی آنتی‌مونگلوئید در چشمها و فتق نافی واضح بود. در بررسیهای پاراکلینیکی، رادیوگرافی قفسه سینه و اکوکاردیوگرافی طبیعی بودند اما رادیوگرافی لگن، در رفتگی دو طرفه مفصل ران را نشان داد. نتایج آزمایشگاهی شامل CBC، کلسیم، فسفر، آلکالن فسفاتاز، تستهای تیروئیدی، آزمایش کامل ادرار و کشت ادرار طبیعی بودند. بررسی پاتولوژیک انجام شده روی بیوپسی پوست بیمار، با کوتیس لاکسا مطابقت داشت. نتایج بررسی کاهش بافت الاستیک و طبیعی بودن بافت کلاژن را نشان داد.

کلیدواژه‌ها: ۱ - شلی پوست ۲ - دررفتگی دو طرفه مفصل ران ۳ - ملاحظه‌های بازتر از معمول

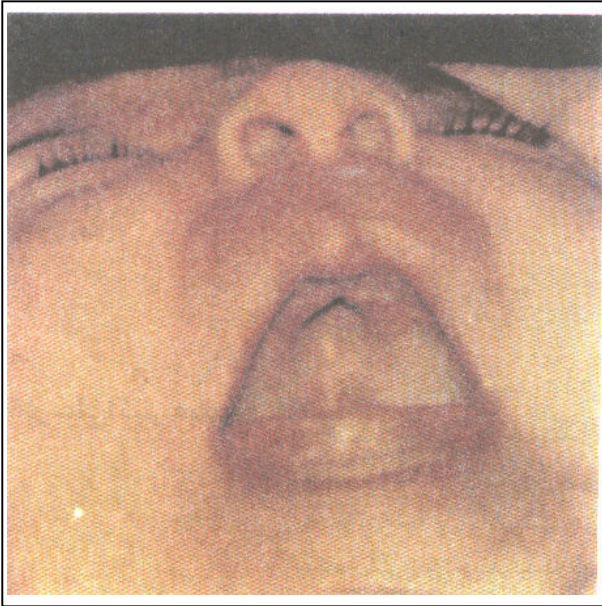
### مقدمه

پرولاپس رکتوم، ریوی و گشادی آئورت نیز دیده می‌شود. علائم این بیماری از بدو تولد یا دوره کودکی نمایان می‌شود اما ممکن است در حالت خفیف تظاهرات آن تا هنگام بلوغ جلب توجه نکند. نوع اخیر از نظر زیبایی اهمیت بیشتری دارد. نوع اکتسابی بیماری به دنبال یک بیماری تباردار یا التهابی پوست مانند لوپوس، اریتم مولتی فرم، کهیر، آنژیوادم، واکنش حساسیت به پنی‌سیلین، آمیلوئیدوز و یادر نوزاد مادری که پنیسیلامین مصرف کرده است بروز می‌کند (۳ و ۴).

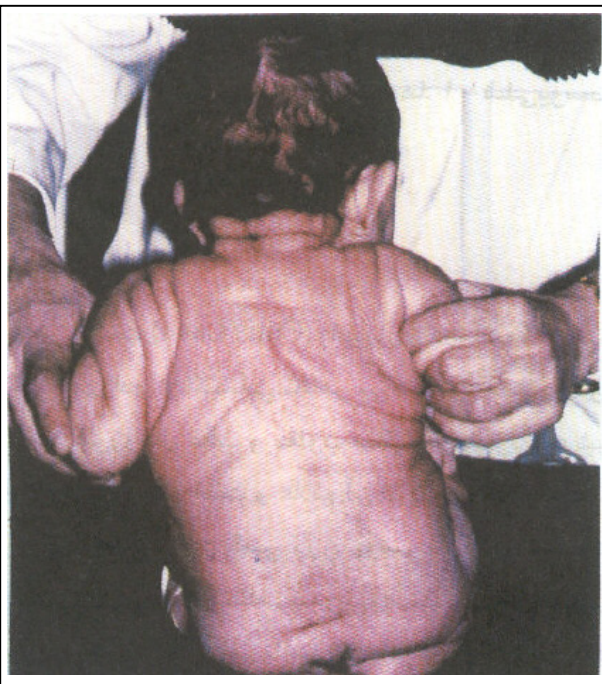از نظر بافت شناسی، بافت الاستیک پوست کاهش می‌یابد و بصورت تکه‌تکه شدن، جمع شدن یا اتساع فیبرهای الاستیک در پوست جلب توجه می‌کند (۱).

شلی پوست (Cutis Laxa) یا بیماری درماتومگالی به ۲ شکل مادرزادی و اکتسابی ظاهر می‌کند. نوع مادرزادی از ۲ طریق اتوزومال غالب و مغلوب منتقل می‌شود که شکل مغلوب آن شدیدتر است و علائم آن از بدو تولد وجود دارد. این علائم به صورت کمی وزن، پوست شل با چین‌های فراوان در قسمت‌های مختلف بدن، پوست صورت آویزان، بینی قلبی شکل و صاف با سوراخهای سربالا، لب بالایی بلند و پلک تحتانی برگشته به بیرون، صدای گریه خشن، دیربسته شدن و وسیع بودن فونتانلها (۱)، شل بودن لیگامانها، آمفیزم ریوی و تظاهرات خفیف قلبی و عروقی می‌باشند (۱ و ۲). فتق‌های متعدد، دیورتیکول دستگاه گوارش و ادراری، پنوموتوراکس، تنگی شریان

(I) استادیار بیماریهای کودکان و نوزادان، بیمارستان حضرت رسول اکرم(ص)، خیابان ستارخان، خیابان نیاش، دانشگاه علوم پزشکی و خدمات بهداشتی - درمانی ایران.



شکل شماره ۱- کام با قوس بلند در این تصویر مشاهده می‌شود



شکل شماره ۲- وجود چین‌های پوستی در قسمت پشت و بازوها قابل مشاهده است.

در شکم فتق نافی واضح و در معاینه اندامها، محدودیت حرکت در مفصل ران به صورت دو طرفه وجود داشت. در معاینه قلب و ریه‌ها نکته غیرطبیعی دیده نشد.

پاتوژنز بیماری بخوبی شناخته نشده است. اختلالاتی که در این بیماری وجود دارد شامل افزایش تخریب آنزیمی الاستین، کاهش مقدار آنزیم وقفه دهنده الاستاز و کاهش mRNA الاستین در فیبروبلاست‌ها می‌باشد(۴).

این بیماری ممکن است با مراحل آخر سندرم اهلردانلس اشتباه شود. در این سندرم پوست وسیع است اما شل نیست و بافت کلاژن اشکال دارد در حالی که در کوتیس لاکسا کلاژن طبیعی می‌باشد.

### معرفی بیمار

بیمار شیرخواری ۵ ماهه و دختر، با وزن ۷ کیلوگرم بود که به علت قیافه غیرطبیعی، توسط والدین به بیمارستان آورده شده بود.

شیرخوار حاصل حاملگی دوقلو بود که به طریق طبیعی متولد گردیده بود. قل اول در بدو تولد با علت نامعلومی فوت کرده بود و قل دوم که بیمار مورد نظر می‌باشد، با تشخیص سپتی‌سمی به علت شیخ‌نخوردن و بی‌حالی به مدت ۱ هفته در بیمارستان محل تولدش تحت درمان قرار گرفته بود. پدر و مادر بیمار دختر خاله و پسرخاله بودند.

سابقه بیماری مشابه در فامیل وجود نداشت و این شیرخوار تنها فرزند خانواده بود.

در معاینه فیزیکی، پوست بدن دارای چین‌های متعدد بود بطوری که در ناحیه گونه‌ها و چانه آویزان و در مجموع مانند لباسی گشاد برای شیرخوار جلب توجه می‌کرد.

سر نورموسفال، فونتanelها بازتر از معمول، درزهای جمجمه جدا از هم و کرانیوتابس در جمجمه قابل لمس بود.

هایپرتلوریسم، چین اپی‌کانتال در چشم، شیار پلکی آنتی‌مونگلوئید، فیلتروم بلند، بینی قلابی شکل با سوراخهای برگشته به بالا و قوس بلند کام نیز مشاهده گردید(تصاویر شماره ۱-۳).

رادیوگرافی لگن دررفتگی دو طرفه مفصل ران را نشان داد که این بیماری با دررفتگی دو طرفه مفصل ران کمتر گزارش شده است (۲) (تصویر شماره ۴). آزمایشات انجام شده شامل، CBC، کلسیم، فسفر، آلکالن فسفاتاز، کامل ادرار، کشت ادرار و تستهای تیروئیدی طبیعی بود. در بیوپسی پوست، کاهش بافت الاستیک و طبیعی بودن بافت کلاژن مشاهده گردید که با تشخیص کوتیس لاکسا مطابقت داشت.

### بحث

کوتیس لاکسا بیماری نادر پوستی است که علامت بالینی آن پوست شل و آویزان و علامت هیستولوژیک آن کاهش یا فقدان بافت الاستیک در درم است. ۳ شکل بیماری مشخص شده است که عبارتند از: ۱- شکل اتوزومال غالب، ۲- اتوزومال مغلوب و ۳- شکل اکتسابی. با توجه به نسبت فامیلی والدین و علائم بالینی بیمار، به نظر می‌رسد عارضه از نوع اتوزومال مغلوب باشد. در این بیمار علاوه بر علائم ذکر شده در بالا، دررفتگی دو طرفه مفصل ران نیز مشاهده شد که این دررفتگی گاهی همراه با این بیماری دیده می‌شود. با توجه به اینکه اغلب، چنین بیمارانی دچار عقب‌افتادگی ذهنی نیز هستند، در بررسی بیمار ما مشخص گردید که خوشبختانه تاکنون از نظر ذهنی، مشکلی وجود نداشته است.

### منابع

1- Fitzpatrick Thomas B., Eiasen arthur Z., Freedbery Iruin M., Dermatology in general medicine 5 nd ed, New York, McGrawHill 1999, PP:1845-46.

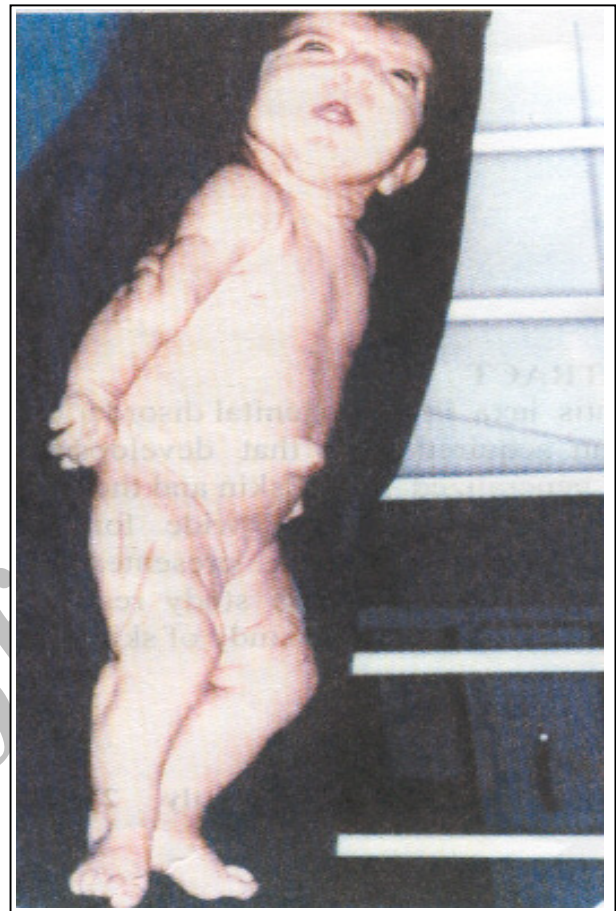۲- مجتهدزاده، فریدون و همکاران. Cutis Laxa، دارو

درمان، ۱۳۷۰، (۹ مسلسل ۹۷): ۱۸-۱۹.

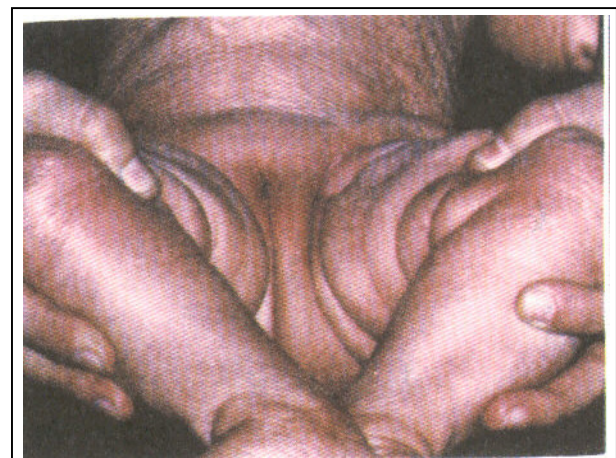3- Rook Wilkinson Elbing. Textbook of dermatology, 6 nd edition, volume III United Kingdam, Black-Well, 1998, PP: 2019-20.

4- Gary L., Darmstadt. The skin in Behrman, klieyman, Jenson edited Nelson Textbook of pediatrics, 16 nd edition Philadelphia-Pennsylvania-W.B Saunders, 2000, PP: 2013.

در رادیوگرافی قفسه سینه، سایه قلب و ریه طبیعی بود و در اکوکاردیوگرافی مشکلی وجود نداشت.



شکل شماره ۳- در این شکل فتق نافی، چین‌های پوستی در تمام بدن، قیافه مخصوص و هیپرتلوریزم دیده می‌شود.



شکل شماره ۴- در این شکل محدودیت شدید حرکتی در معاینه لگن مشاهده می‌شود.

## CUTIS LAXA IN AN INFANT WITH BILATERAL DISLOCATION OF HIP

<sup>1</sup>  
A.A. Abdi, MD

### ABSTRACT

Cutis laxa is a congenital disorder transmitted as autosomal recessive and dominant trait. This disorder has an acquired form that develops after febrile illness or skin inflammatory disease. A 5 month old girl with generalized loose skin and these facial features including a hooked nose with everted nostrils, long philtrum, high arch palate, wide fontanel, hypertelorism, epicanthal folds and antimongoloid slants in eyes and umbilical hernia was presented. CXR and echocardiography was normal X-Ray of the hips show bilateral dislocation. Lab study results including CBC, P, Ca, ALP, thyroid function test, U/A and U/C were normal. Pathology study of skin biopsy was compatible with cutis laxa.

**Key Words:** 1) Dermatomegaly 2) Bilateral Dislocation of Hip 3) Wide Fontanel

*D) Assistant professor of pediatrics Disease, Rasool Akram hospital, Satarkhan St., Niayesh, Iran University of Medical Sciences and Health Services, Tehran, Iran.*