

گزارش ۱ مورد فشردگی عصب مدین توسط خار Struther

چکیده

دکتر بیژن فروغ I

عصب مدین از شایع‌ترین اعصابی است که در قسمت‌های مختلف اندام فوقانی تحت فشار قرار می‌گیرد. یکی از محل‌هایی که این عصب تحت فشار قرار می‌گیرد ناحیه سوپراکوندیلار است که گاهی دارای یک لیگامان یا خار یا هر دوی آن‌ها می‌باشد که از موارد نادر سندرم فشاری عصب مدین محسوب می‌گردد. خار Struther می‌تواند عصب اولنار و شریان براکیال را نیز تحت فشار قرار دهد و برای بیمار ایجاد علائم نماید. این بیماران ممکن است علائم گرفتاری عصب مدین، اولنار یا شریان براکیال را داشته باشند یا بدون علامت باشند و در رادیوگرافی به طور اتفاقی تشخیص داده شوند. در اغلب موارد این بیماران با علائم سندرم فشاری عصب مدین مراجعه می‌کنند و از خواب رفتگی و درد مبهم در اندام فوقانی شکایت دارند. در بعضی از موارد نیز درد تا ناحیه شانه و حتی گردن و در قسمت پایین تا انگشتان ادامه می‌یابد و ممکن است با رادیولوپاتی یا سندرم‌های فشاری دیگر اشتباه شود. بیماری که در این مقاله معرفی می‌شود آقای ۲۵ ساله‌ای بود که با علائم درد و خواب‌رفتگی اندام فوقانی راست مراجعه کرده بود.

کلیدواژه‌ها: ۱- عصب مدین ۲- سندرم فشاری ۳- لیگامان یا خار Struther

مقدمه

در مواردی که عصب یا شریان ارتباطی با خار یا لیگامان ندارد علائمی ایجاد نمی‌شود. در صورت وجود فشار روی شریان یا عصب، بیمار با علائم عصبی یا عروقی یا هر دو مراجعه می‌کند.

علائم عصبی بیمار توسط روش‌های الکترودیگنوز قابل تشخیص است به طوری که سرعت هدایت عصبی در ناحیه فشار کاهش یافته و عضلات نیز علائم دژنرسانس از خود نشان می‌دهند.

با جراحی و برداشتن فشار از روی عصب یا شریان علائم به طور کامل از بین خواهند رفت. گاهی ممکن است بیمار بدون جراحی و با رعایت دستورات ورزشی و جلوگیری از افزایش فشار در ناحیه بهبود یافته و سال‌ها نیز بدون علامت باقی بماند(۵).

سندرم‌های فشاری عصب مدین از شایع‌ترین سندرم‌های فشاری بدن است که شایع‌ترین آن سندرم تونل کارپ می‌باشد. این عصب در نواحی بازو، آرنج و مچ دست می‌تواند تحت فشار قرار گیرد. در بازو، ناحیه سوپراکوندیلار محلی است که می‌تواند عصب را تحت فشار قرار دهد. در این ناحیه در موارد نادر به دلیل وجود خار یا لیگامان یا هر دو همراه با هم و عبور عصب مدین از زیر خار یا لیگامان، عصب تحت فشار قرار می‌گیرد(۱ و ۲) و علائمی را برای فرد ایجاد می‌کند. در موارد بسیار نادر این سندرم توسط فشار روی عصب مدین، اولنار و شریان براکیال همراه با هم به وجود می‌آید که در این موارد شدیدتر است. گاهی بیمار تامدت‌ها علائمی ندارد و به طور اتفاقی در عکس‌برداری از ناحیه آرنج تشخیص داده می‌شود(۳ و ۴).

I) استادیار طب فیزیکی و توان‌بخشی، دانشکده علوم توان‌بخشی، میدان محسنی، خیابان شاه‌نظری، دانشگاه علوم پزشکی و خدمات بهداشتی - درمانی ایران، تهران.

معرفی بیمار

بیمار این مطالعه آقای ۲۵ ساله‌ای بود که به علت درد در اندام فوقانی راست به کلینیک الکترودیآگنوز ارجاع شده بود. وی زمان شروع علائم را به صورت تدریجی از ۲ سال قبل ذکر می‌کرد. شغل او حسابداری بود و در ۲ سال قبل از مراجعه کارهای نوشتاری او به دلیل اشتغال به کار افزایش یافته بود. مسیر درد از ناحیه شانه تا انگشتان بود و بیمار از خواب رفتگی و گزگز تمام انگشتان دست نیز شکایت داشت و درد مبهمی را در کل مسیر درد احساس می‌کرد. شدت درد در کل دست به طور یکسان حس می‌شد و بیمار راست دست بود.

در معاینه، رفلکس‌های عمقی اندام فوقانی طبیعی بود و آتروفی و لاغری دست راست به خصوص در عضلات تنار وجود داشت و قطر ساعد در قسمت وسط ساعد نیم سانتی‌متر کم‌تر از دست چپ بود.

اختلال در تست افتراق ۲ نقطه (۲PD) در انگشتان اول و دوم دیده شد و قدرت دست راست ۱۰ میلی‌متر جیوه کم‌تر از دست چپ بود.

از نظر یافته‌های پاراکلینیکی، بررسی سرعت هدایت عصبی (NCV) در الکترومیوگرافی در مسیر عصب مدین کاهش در ناحیه آرنج را نشان داد.

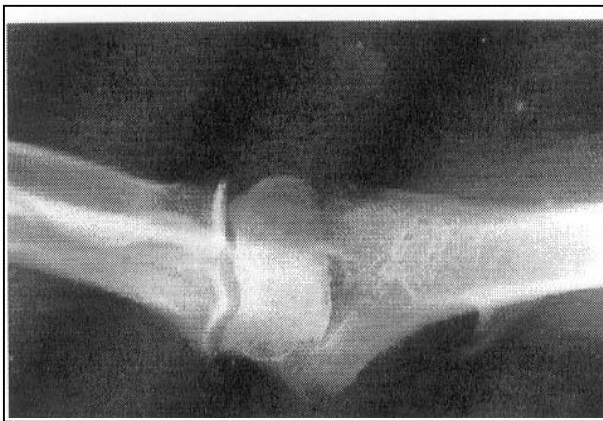سرعت هدایت در مسیر عصب اولنار و رادیال و امواج F در این عصب‌ها طبیعی بود.

در تست سوزنی در ناحیه تنار و عضلات Pronator Teres و Flexor Carpi Radialis امواج فیبریلاسیون و امواج مثبت تیز در حد ۱+ مشاهده گردید و امواج پلی‌فازیک نیز در فعالیت عضله دیده شد (جدول شماره ۱).

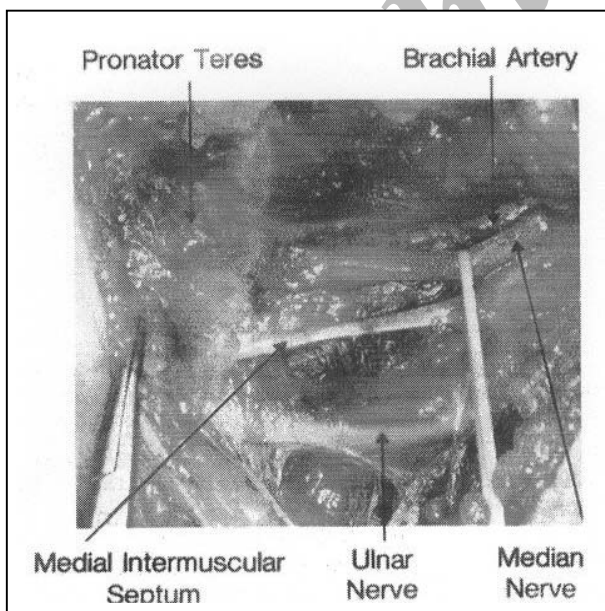
یافته‌های الکترومیوگرافی مطرح کننده یک فشار روی عصب مدین در ناحیه آرنج بود بنابراین رادیوگرافی از ناحیه آرنج درخواست شد که در عکس بیمار در ناحیه داخلی استخوان بازو Supracondylar Spur (Struther Spur) مشاهده گردید (تصویر شماره ۱).

بیمار توسط جراح دست تحت عمل جراحی قرار گرفت که حین عمل لیگامان Struther چسبیده به Spur مشاهده شد این لیگامان از روی عصب مدین عبور می‌کرد و عصب را تحت فشار قرار می‌داد. با توجه به این مسئله لیگامان و Spur برداشته شد و عصب آزاد گردید (تصویر شماره ۲). پس از ۶ ماه بررسی مجددی از بیمار به عمل آمد که ۱۰٪ بهبودی در سرعت هدایت عصبی مشاهده شد. در الکترومیوگرافی سوزنی امواج Denervation کاهش یافته بودند (جدول شماره ۲).

در رابطه با علائم نینز در بررسی Visual Analogue Scale درد بیمار کاهش یافته بود.



تصویر شماره ۱- رادیوگرافی خار سوپراکوندیلار



تصویر شماره ۲- فشار روی عصب مدین توسط لیگامان Struther

جدول شماره ۱- یافته‌های الکترودیآگنوز قبل از عمل

بررسی هدایت عصبی					
نام عصب	تاخیر زمانی انتهایی هزارم ثانیه	ارتفاع پاسخ تاخیر انتهایی میکروولت	سرعت هدایت عصبی متربرثانیه ۱	سرعت هدایت عصبی متربرثانیه ۲	زمان پاسخ هزارم ثانیه fwave
مدین	۳/۴۵	۴۸	۵۶ ناحیه ساعد	۴۴ ناحیه آرنج	۲۲
اولنار	۳/۲	۵۶	۵۲	۴۹	۲۱
رادیال	۱/۶	۵۰	۴۸	۵۲	۱۸
الکترومیوگرافی					
نام عضله	فعالیت با تحریک سوزن	فیبریلاسیون	امواج موج مثبت تیز	امواج پلی فازیک	فعالیت ارادی
تاکننده مچ دستی - زند اعلائی (Flx. carpi. radialis)	↑	۰	+۱	↑	به کارگیری نسبی
درون گردان استوانه‌ای (Pronator teres)	↑	+۱	+۱	↑	به کارگیری نسبی
Opponense pollicis	↑	+۱	+۱	↑	به کارگیری نسبی
بازکننده انگشتان عمومی (Ext. dig. communis)	N	O	O	N	کامل
دوسر بازویی (Biceps brachi)	N	O	O	N	کامل
سه سر بازویی (triceps)	N	O	O	N	کامل
تاکننده مچ دستی - زنداسفلی (Flx. carpi. ulnaris)	N	O	O	N	کامل
دورکننده انگشتان (Abd. dig. minimi)	N	O	O	N	کامل

جدول شماره ۲- یافته‌های الکترودیآگنوزیس از ۶ ماه

بررسی هدایت عصبی					
نام عصب	تاخیر زمانی انتهایی هزارم ثانیه	ارتفاع پاسخ تاخیر انتهایی میکروولت	سرعت هدایت عصبی متربرثانیه ۱	سرعت هدایت عصبی متربرثانیه ۲	زمان پاسخ هزارم ثانیه fwave
مدین	۳/۴	۵۲	۵۶ ناحیه ساعد	۴۸ ناحیه آرنج	۲۲
اولنار	۳/۱	۵۷	۵۰	۴۸	۲۲
رادیال	۱/۵۶	۵۲	۴۶	۵۰	۱۸
الکترومیوگرافی					
نام عضله	فعالیت با تحریک سوزن	فیبریلاسیون	امواج موج مثبت تیز	امواج پلی فازیک	فعالیت ارادی
تاکننده مچ دستی - زند اعلائی (Flx. carpi. radialis)	N	۰	۰	↑	به کارگیری نسبی
درون گردان استوانه‌ای (Pronator teres)	↑	۰	+۱	↑	به کارگیری نسبی
Opponense pollicis	↑	۰	+۱	↑	به کارگیری نسبی
بازکننده انگشتان عمومی (Ext. dig. communis)	N	O	O	N	کامل
دوسر بازویی (Biceps brachi)	N	O	O	N	کامل
سه سر بازویی (triceps)	N	O	O	N	کامل
تاکننده مچ دستی - زنداسفلی (Flx. carpi. ulnaris)	N	O	O	N	کامل
دورکننده انگشتان (Abd. dig. minimi)	N	O	O	N	کامل

بحث

نداشته باشد و لیگامان فشار عصبی ایجاد نماید از طریق الکترومیوگرافی و در مواردی که فشار روی شریان باشد از طریق داپلر صورت می‌گیرد.

در کشور ما گزارش‌های از گرفتاری این لیگامان یا Spur وجود ندارد و از موارد نادر می‌باشد.

منابع

1- De Jesus R., Dellon AL. Historic origin of the struthers ligament, J Hand Surg[AM], 2003 May, 28(3): 528-31.

2- Naib L. Humeral supra condylar & struthers ligament. A rare cause of neurovascular entrapment in the upper limb, Int Orthop, 1994, 18(6): 393-4.

3- Bilge T., Yalaman O., Bilge S., Kocneseli B., Barut S. Entrapment struthers neuropathy of the median nerve at the level of the ligament of struthers, J Neuro Surgery, 1990 Nov, 27(5): 787-9.

4- Suranyi L. Median nerve compression by struthers ligament, J Neural. Neurosurg psychiatry, 1983 NDV, 46(11): 1047-9.

5- Al-Qattan MM., Husband JB. Median nerve compression by the supracundylar process. A case report, J Hand Surg(BR), 1991 Feb, 16(1): 101-3.

6- Aydin Lioglu A., Cirak B., Akpinar F., Tosun N., Dogan A. Bilateral median nerve compression at the level of struthers ligament. A case report, J Neurosurg, 2000 Apr, 92(4): 693-6.

7- Wertsch JJ., Melvin J. Median nerve anatomy & Entrapment syndromes: A review. Arch Phys Med Rehabil, 1982 dec, 63(12): 623.

در سال ۱۸۴۸ و ۱۸۵۴، John Struthers در رابطه با فشار عصب مدین از ناحیه زیر بغل تا آرنج مطالعاتی را انجام داد.

او مطالبی را در مورد فشار عصب مدین توسط یک لیگامان و خار در ناحیه Supracondylar Process استخوان بازو گزارش کرد و پس از آن این لیگامان به Struther Ligament & Spur مشهور گردید (۱).

این خار به صورت مادرزادی دیده می‌شود (۶).

در بررسی‌های مختلف مشخص شده است که خار و لیگامان می‌تواند به صورت جداگانه یا همراه با هم وجود داشته باشد و زمانی به وجود آن پی برده می‌شود که علائم آن در بیمار به وجود می‌آید.

علائم ناشی از فشار روی عصب یا عروق هستند.

لیگامان یا خار Struthers می‌تواند روی عصب مدین، اولنار و شریان براکیال فشار ایجاد نماید.

گاهی علائم در ۲ تا ۳ مورد از موارد بیان شده می‌تواند مشاهده گردد.

علائم شریانی به صورت درد اندام فوقانی، رنگ‌پریدگی و کبودی دست در اثر قرار گرفتن دست در سرما تظاهر می‌کند و گاهی نیز علائم رینود مشاهده می‌شود.

با حرکت آرنج درد بیمار تشدید می‌گردد (۷ و ۸).

این خار یا لیگامان می‌تواند به صورت یک طرفه یا دو طرفه باشد که فشار روی عصب به صورت دو طرفه در موارد نادرتری گزارش شده است (۶ و ۷).

تشخیص بیماری در صورت وجود علائم و وجود خار از طریق رادیوگرافی بوده و در صورتی که Spur وجود

8- Bilge T., Yalaman O., Bilge S., Kocneseli B., Barut S. Entrapment neuropathy of the median nerve at the level of the ligament of struthers, Neurosurgery, 1990 Nov, 27(5): 787-9.

Archive of SID

Median Nerve Compression Due to Struther Spur

^I
B. Foroogh, MD

Abstract

Entrapment of median nerve can be developed at multiple sites along this nerve. One of the compression sites of median nerve is supracondylar area of humerus. Sometimes struther ligament or spur or both of them are the rare cause of entrapment syndrome of the median nerve. Struther ligament or spur can compress ulnar nerve and/or brachial artery. These cases may have median ulnar nerve or brachial artery symptoms and they are sometimes asymptomatic which can accidentally be detected by radiography. Most commonly, these cases refer with median nerve compression syndrome and they complain about numbness and pain in their upper extremity. Sometimes pain radiates to shoulder and neck in the upper part and to hand in the lower part, that is mistakenly diagnosed as a sign of radiculopathy or other compression neuropathies. The present study is a case report of a 25-year-old man who referred with having pain and numbness in right upper extremity.

Key Words: 1) Median Nerve 2) Compression Syndrome
3) Struther Ligament or Spur

I) Assistant Professor of Medical Physics. School of Rehabilitation Sciences. Shahid Shah Nazari St., Mohseni Sq., Iran University of Medical Sciences and Health Services. Tehran, Iran.