

رتیکولوهایستئوسیتوز خود محدود شونده مادرزادی (گزارش ۱ مورد با ضایعه منفرد)

چکیده

رتیکولوهایستئوسیتوز خود محدود شونده مادرزادی نوعی هیستئوسیتوز سلول لانگرهانس می‌باشد که پاتوفیزیولوژی و عامل آن به خوبی مشخص نشده است. برخی از مولفان مکانیسم‌های ایمنی که موجب افزایش تولید سیتوکین‌ها می‌شوند را در ایجاد آن موثر می‌دانند. در این مقاله شیرخوار پسری که از زمان تولد پلاکی با اندازه حدود ۱×۰/۵ سانتی‌متر با مختصری ترشح در قسمت پروگزیمال سطح داخلی ساعد راست داشت، معرفی می‌شود که با بیوپسی تشخیص این بیماری برای وی گذاشته شده بود و در مدت ۳ ماه خودبه‌خود از بین رفت.

*دکتر خدیجه ارجمندی رفسنجانی I

دکتر میترا مهر آزما II

دکتر پروانه وثوق III

کلیدواژه‌ها: ۱- سلول لانگرهانس ۲- رتیکولوهایستئوسیتوز
۳- مادرزادی

مقدمه

نوزادان مبتلا ممکن است پاپول‌ها و ندول‌های پراکنده داشته باشند و ندول‌های بزرگ ممکن است از مرکز پاره شده و زخم‌هایی شبیه به دهانه آتشفشان (Crater shape) ایجاد کنند. ضایعات متعدد بوده و در ۲۵٪ موارد یک ندول منفرد هنگام تولد وجود دارد.^(۲)

ضایعه به طور معمول از سن ۳-۲ ماهگی رو به بهبودی می‌رود و تا ۱۲ ماهگی خوب می‌شود اما بیماران باید به دقت پی‌گیری شوند.

رتیکولوهایستئوسیتوز خود محدود شونده مادرزادی (Congenital self Healing Reticulohistiocytosis = CSHRH) برای اولین بار در سال ۱۹۷۳ معرفی شد^(۱) و پس از آن بیماری به نام اولین کسانی که این بیماری را معرفی کردند یعنی Hashimoto-Pritzker نامیده شد.

CSHRH شکلی از هیستئوسیتوز سلول لانگرهانس است که معمولاً هنگام تولد یا در عرض چند هفته پس از آن ایجاد می‌شود.

(I) استادیار و فوق تخصص بیماری‌های خون و انکولوژی کودکان، بیمارستان حضرت علی‌اصغر(ع)، خیابان ظفر، دانشگاه علوم پزشکی و خدمات بهداشتی - درمانی ایران (*مؤلف مسئول)

(II) استادیار گروه آسیب‌شناسی، بیمارستان حضرت علی‌اصغر(ع)، خیابان ظفر، دانشگاه علوم پزشکی و خدمات بهداشتی - درمانی ایران.

(III) استاد و فوق تخصص بیماری‌های خون و انکولوژی کودکان، بیمارستان حضرت علی‌اصغر(ع)، خیابان ظفر، دانشگاه علوم پزشکی و خدمات بهداشتی - درمانی ایران.

معرفی بیمار

شیرخوار پسر ۴۱ روزه با تشخیص هیستوسیتوز لانگرهانس بود که برای درمان به درمانگاه خون بیمارستان حضرت علی (ع) آورده شد. بیمار از زمان تولد پلاک کرم رنگی به اندازه ۱×۰/۵ سانتی متر همراه با ترشح مختصر در سطح داخلی ساعد راست داشت که در بیوپسی انجام شده از ضایعات تشخیص هیستوسیتوز لانگرهانس گذاشته شد.

از نظر سابقه فامیلی شیرخوار فرزند اول خانواده و حاصل زایمان به روش سزارین بود و مادر در دوره حاملگی مشکلی نداشت. وزن زمان تولد ۳۲۵۰ گرم، قد ۵۰ سانتی متر و دور سر ۳۵ سانتی متر بوده است. از نظر سابقه فامیلی پدر و مادر وی دختر عمو، پسرعمو بودند و در خانواده مورد مشابهی وجود نداشت.

در معاینه، شیرخوار حال عمومی خوب، وزن ۵ کیلوگرم و قد ۵۴ سانتی متر و دور سر ۳۹ سانتی متر داشت و معاینه سر و گردن و سمع قلب و ریه طبیعی، شکم در لمس نرم و بدون ارگانومگالی و دستگاه تناسلی پسرانه و طبیعی بود. در قسمت داخلی ساعد دست راست پلاک کرم رنگی به اندازه ۱×۰/۵ سانتی متر بدون وجود ترشح وجود داشت. در سایر قسمت‌ها ضایعه‌ای مشابه دیده نشد.

آزمایش‌های CBC، BUN، کراتینین، تست‌های عمل کرد کبد، رادیوگرافی قفسه سینه و سونوگرافی شکم طبیعی بود. نمونه بافت‌شناسی برای بررسی مجدد به بخش آسیب‌شناسی بیمارستان فرستاده شد که در بررسی ریزبینی، یک ضایعه پوستی مشخص دیده شد، اپیدرم تا حدی نامنظم بود و آکانتوز نامنظم را نشان می‌داد. در درم پاپیلری ارتشاح سلول‌هایی با سیتوپلاسم ائوزینوفیل یا آمفوفیل در حد متوسط و هسته‌هایی خارج از مرکز و دارای شکاف در بخش‌های مختلف، وجود داشت که در چند کانون کوچک به اپیدرم گسترش یافته بودند (تصویرهای شماره ۱ و ۲).

عود نیز ممکن است دیده شود و در برخی موارد شاید نیاز به تشخیص جدید هیستوسیتوز لانگرهانس باشد.^(۳) یافته بافت‌شناسی شامل ارتشاح سلول‌های هیستوسیتی با سیتوپلاسم ائوزینوفیل فراوان در درم می‌باشد که برخی از سلول‌ها بزرگ هستند و سلول‌های غول‌آسا می‌سازند و در برخی موارد سیتوپلاسم نمای شیشه مات به خود می‌گیرد و گاهی مخلوطی از لنفوسیت نوتروفیل و ائوزینوفیل وجود دارد. هیستوسیت‌ها به ندرت به اپیدرم تهاجم یافته و به آن آسیب می‌رسانند.^(۴) با میکروسکوپ الکترونی در ۱۰٪ سلول‌ها ممکن است گرانول‌های بربک (Birbeck) دیده شود و اجسام متراکم لایه لایه (laminated dense bodies) نیز وجود دارند که بیان‌کننده هیستوسیت‌های دژنره بوده و به نفع یک روند خود محدود شونده می‌باشند. در رنگ‌آمیزی ایمونوهیستوشیمی سلول‌ها برای S100 و CD1a مثبت هستند.^(۵-۱۴)

در سال ۱۹۸۷ انجمن هیستوسیتوز، بیماری‌های هیستوسیتوز را به ۳ کلاس تقسیم کرد.^(۱۵) کلاس I با وجود سلول‌های دنداندار (دندریتیک) لانگرهانس مشخص می‌شود. در کلاس II علاوه بر سلول‌های دنداندار سلول‌های منونوکلئر فاگوسیت وجود دارد و کلاس III شامل بیماری‌های بدخیم هیستوسیتیک است. به علت مشخص نشدن کامل علت و پاتوفیزیولوژی نوع خود محدود شونده هیستوسیتوز، این نوع با وجود آن که به طور کامل مشخصات کلاس I را داشت تا سال ۱۹۹۶ در کلاس II طبقه‌بندی می‌شد.^(۱۶)

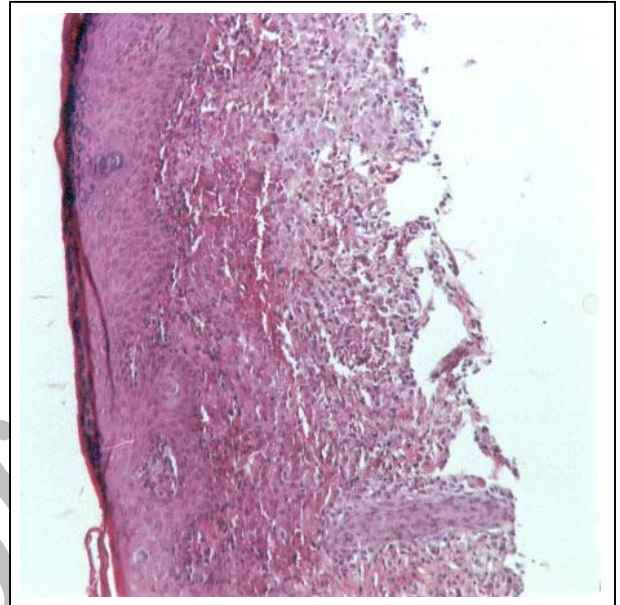
اخیراً بخشی از کمیته WHO که روی پرولیفراسیون سلولی، سلول هیستوسیت رتیکولوم کار می‌کند و انجمن هیستوسیتوز طبقه‌بندی جدیدی را ارائه کرده‌اند^(۱۷) که اساس آن رده و بیولوژی سلول‌ها است. براساس تقسیم‌بندی جدید نوع خود محدود شونده لانگرهانس متعلق به زیرمجموعه‌ای از بیماری سلول دنداندار می‌باشد. در این مقاله شیرخواری با علائم CSHRH معرفی می‌شود که به مدت ۱ سال تحت پی‌گیری بوده است و جز اسکاری کم رنگ در محل ضایعه اصلی، مشکل دیگری ندارد.

بحث

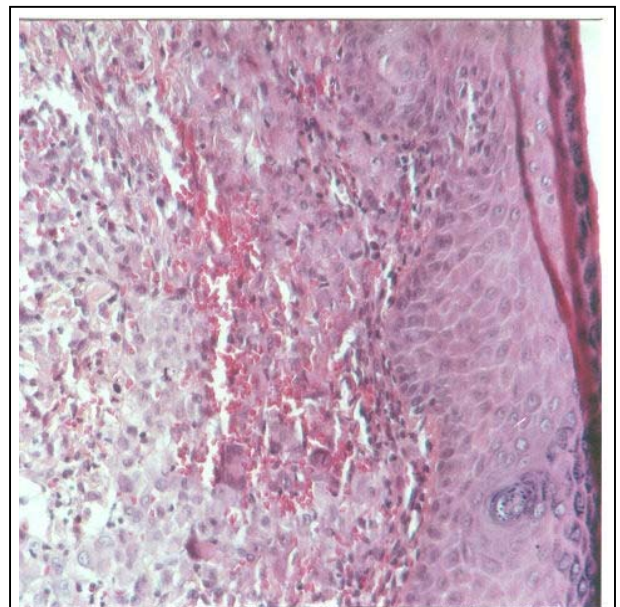
برای اولین بار هاشیموتووپریتنرکر در سال ۱۹۷۳ این بیماری را شرح دادند.^(۱) بیماری ابتدا در طبقه‌بندی مشخصی گذاشته نشد اما مدتی بعد در طبقه‌بندی بیماری‌های هیستوسیتوز قرار گرفت.^(۷) در سال ۱۹۸۷ در انجمن هیستوسیتوز به عنوان شکلی از کلاس I پذیرفته شد اما عده‌ای آن را در کلاس II قرار می‌دهند.^(۱۶) پس از آن بیماری‌های هیستوسیتوز به طور مجدد براساس وضعیت بیولوژی، هیستولوژی و ایمونوهیستوشیمیایی طبقه‌بندی شدند.^(۱۷) CSHRH براساس یافته‌های بالینی، هیستولوژی و ایمونوهیستوشیمیایی و وجود بریک گرانول داده می‌شود.^(۱۷) با وجود آن که عوامل متعددی را در ایجاد آن موثر می‌دانند، علت لانگرهانس هیستوسیتوز هنوز مشخص نیست. وجود پرولیفراسیون کلونال در برخی موارد، مطرح کننده نئوپلاسم بوده است.^(۱۸) اخیراً اختلال در سیستم ایمنی و بالا بودن سیتوکاین‌هایی مانند IL-1، IL-2، TNF-a و GM-CSF در ایجاد آن موثر گزارش شده‌اند.^(۱۹-۲۳) در بیمار این مطالعه تظاهر بیماری به صورت پلاک کرم رنگ همراه با ترشح مختصر بود که تغییرات هیستولوژی و ایمونوهیستوشیمیایی تشخیص CSHRH را تأیید نمود. در مدت ۱ سال پی‌گیری نشانه‌ای از برگشت ضایعات جلدی در همان محل یا نقاط دیگر بدن و نیز نشانه‌ای از گرفتاری اعضای دیگر در این مدت مشاهده نشد.

معمولاً ضایعات جلدی پس از مدتی از بین می‌روند اما در مواردی که ضایعه اولیه وسیع باشد ممکن است اسکار ایجاد شود.^(۹، ۱۰، ۱۲ و ۱۳) و در بعضی موارد در مرحله بین بهبودی، ضایعات میلیا (Milia) وجود دارد.^(۱۴ و ۲۴) اخیراً ۱ مورد CSHRH گزارش شد که به صورت ضایعات پاپولوندولر قرمز مایل به قهوه‌ای با اندازه ۰/۵ سانتی‌متر و در برخی موارد همراه با کراست بود و ضایعات از زمان تولد در ناحیه سر و صورت و تنه و انتهاها وجود داشت. ضایعات در مدت ۳ ماه از بین رفته بودند اما انفیلتراسیون Milia به جا مانده بود.^(۲۵) در حالی که در بیمار مطالعه حاضر یک پلاک کرم رنگ با ترشح مختصر وجود داشت که در مدت ۱

در رنگ‌آمیزی اختصاصی ایمونوهیستوشیمیایی سلول‌های ذکر شده برای S100 مثبت بودند. ضایعات به تدریج در طی مدت حدود ۳ ماه از بین رفته و تنها نشانه کم رنگی به جا مانده بود.



تصویر شماره ۱- پوست ناحیه درگیر با ارتشاح سلول‌های هیستوسیتی (بزرگنمایی ۱۵۰×)



تصویر شماره ۲- ارتشاح سلول‌های هیستوسیتی تکه‌سته‌ای و چندهسته‌ای در ناحیه درم فوقانی (بزرگنمایی ۴۰۰×)

8- Pujol RM, Moreno A, Lopez D, Alomar A, De Moragas JM. Childhood self-healing histiocytosis x. *Pediatr Dermatol* 1988; 5: 97-102.

9- Kanitakis J, Zambruno G, Schmitt D, Cambazard F, Jacquemier D, Thivolet J. Congenital self-healing histiocytosis (Hashimoto-pritzker). Anultrastuctural and Immunohistochemical study. *Cancer* 1988; 61: 508-16.

10- Tim Patanapong P, Rochanawutanon M, Siripoonya P, Nitidandhaperabhas P. Congenital self-healing reticulohistiocytosis: report of a patient with a strikingly large tumor mass. *Pediatr Dermatol* 1989; 6: 28-32.

11- Herman LE, Rothman KF, Harawi S, Gonzalaz-Serva A. Congenital self-healing reticulohistiocytosis. A new entity in the differential diagnosis of neonatal papulovesicular eruptions. *Arch Dermatol* 1990; 129: 210-12.

12- Chun SI, Song MS. Congenital self-healing reticulohistiocytosis: report of a case of the solitary type and review of the literature. *Yonsei Med J* 1992; 33: 194-9.

13- Bernstein EF, Resnik KS, Loose JH. Solitary congenital self-healing reticulohistiocytosis. *Br J Dermatol* 1993; 129: 449-54.

14- Higgins CR, Tatnall FM, Leigh IM. Vesicular langerhans cell histiocytosis: an uncommon variant. *Clin Exp Dermatol* 1994; 19: 350-2.

15- Chu TD, Angio GJ, Favara BE, Ladisch S, Nesbit M, Pritchards J. Histiocytosis syndromes in children. *Lancet* 1987; 1: 208-9.

16- Webb DKH. Histiocyte disorders. *Br Med Bull* 1996, 52: 818-25.

17- Favara BE, Feller AC, Pauli M, Jaffe ES, Weiss LM, Arico M, et al. Contemporary classification of histiocytic disorders. *Med Pediatr Oncol* 1997; 29: 157-66.

ماه ترشح آن رفع شده بود و پس از آن یک اسکار کم رنگ بر جای ماند. از آن جا که CSHRH بیماری نادری است، این مورد گزارش گردید.

تقدیر و تشکر

بدین وسیله از سرکار خانم فرح‌دخت رسمی بختیار مسئول محترم کتابخانه بیمارستان کودکان مفید تشکر و قدردانی می‌گردد.

منابع

1- Hashimoto K, Pritzker MS. Electrone microscopic study of reticulohistiocytoma: An unusual case of congenital, Self healing reticulohistiocytosis. *Arch Dermatol* 1973; 107: 263.

2- Bernstein EF, Resnik KS, Loose JH, Halcin C, Kauh YC. Solitary congenital self healing reticulohistiocytosis. *Br J Dermatol* 1993; 129: 449.

3- Longaker MA, Frieden IJ, Leboit PE, Sherertz EF. Congenital (self-healing) langerhans cell histiocytosis: The need for long-term follow up. *J Am Acad Dermatol* 1994; 31: 910.

4- Hashimoto K, Griffin P, Kohsbaki M. Self-healing reticulohistiocytosis. *Cancer* 1982; 49: 33.

5- David Elder, Rosaline Elenitsas, Christine jaworsky, Bernett Johnson. *Lever's histopathology of skin*. 8 th ed. Philadelphia: Lippincott-Raven; 1997. P. 597-601.

6- Berger TG, Lane AT, Headington JT, Hartman K, Burrish G, Levin MW, et al. A solitary variant of congenital self-healing reticulohistiocytosis: solitary hashimoto-pritzker disease. *Pediatr Dermatol* 1986; 3: 230-6.

7- Hashimoto K, B GF Hawkins HK, Langston C, Prizker MS. Congenital self-healing reticulohistiocytosis hashimoto-pritzker type. *Int J Dermatol* 1986, 25: 516-23.

18- Yu RC, Chu C, Buluwela L, Chu AC. Clonal proliferation of langerhans cells in langerhans cell histiocytosis. *Lancet* 1994; 343: 767-8.

19- Tazi A, Bonay M, Grandsaigne M, Battesti JP, Hance AJ, Soler P. Surface phenotype of langerhans cells and lymphocytes in granulomatous lesions from patients with pulmonary histiocytosis X. *Am Rev Rrspir Dis* 1993; 147: 1531-6.

20- De Graaf JH, Tamminga RYJ, Dam Meiring A, Kamps WA, Timens W. The presence of cytokines in langerhans cell histiocytosis. *Lpathol* 1996; 180: 400-6.

21- Foss HD, Herbst H, Araujo I. Monokine expression in langerhans cell histiocytosis and sinus histiocytosis with massive Lymphadenopathy(Rosai-Dorfam disease). *J Pathol* 1996; 170: 60-5.

22- Wu WS, McClain KL. DNA polimorphism and mutations of the tumor necrosis factor- α (TNF- α) promoter in langerhans cell histiocytosis(LCH) *J Interferon cytokine Res* 1997; 17: 631-5.

23- De Graaf JH, Egeler MR. New insights into the pathogenesis of langerhans cell histiocytosis. *Curr opin pediatr* 1997; 9: 46-50.

24- Longaker MA, Frieden IJ, LeBoit PE, Sherertz EF. Congenital self-healing langerhans cell histiocytosis: the need for long-term follow-up. *Jam Acad Dermatol* 1994; 31: 910-6.

25- Pierluigi Brazzola MD, Peter schiller MD, Thomas Kuhne MD. Congenital self-healing langerhans cell histiocytosis with Atrophic Recovery of the skin. *J pediatr Hematol oncol* 2003, 25: 270-3.

Congenital Self-Healing Reticulohistiocytosis: A Case Report with Solitary Lesion

***Kh. Arjmandi Rafsanjani, MD**^I **M. Mehrazma, MD**^{II} **P. Vosough, MD**^{III}

Abstract

The pathophysiology and pathogenesis of congenital self-healing reticulohistiocytosis (CSHRH) as well as the other types of langerhans' cell histiocytosis is not well understood. Some authors postulate a possible imbalance of the immune mechanisms that results in production of cytokines. We introduce a 41-day-old male infant who had a plaque of 0.5×1cm with mild discharge at proximal part of right forearm at birth and spontaneous regression within the first 3 months of life.

Key Words: 1) Langerhans' Cell 2) Reticulohistiocytosis
3) Congenital

I) Assistant Professor of Pediatric Hematology and Oncology. Hazrat Ali Asghar Hospital. Zafar Ave., Iran University of Medical Sciences and Health Services. Tehran, Iran. (*Corresponding Author)

II) Assistant Professor of Pathology. Hazrat Ali Asghar Hospital. Iran University of Medical Sciences and Health Services. Tehran, Iran.

III) Professor of Pediatric Hematology and Oncology. Hazrat Ali Asghar Hospital. Iran University of Medical Sciences and Health Services. Tehran, Iran.