

# گزارش ۱ مورد نادر استوئید استوما در استخوان اسکافیوید

## چکیده

استوئید استوما از تومورهای خوش خیم استخوانی است که گرفتاری استخوان اسکافیوید و سایر استخوان‌های کارپ در آن بسیار نادر می‌باشد. موردی که گزارش می‌شود مرد جوانی است که با درد مزمن مچ دست مراجعه کرده بود. بعد از معاینات بالینی و مطالعات رادیولوژیک مچ دست، با وجود طبیعی گزارش شدن رادیوگرافی معمولی و سی‌تی‌اسکن، با تشخیص احتمالی استوئید استوما اسکافیوید تحت عمل جراحی قرار گرفت که بعد از برداشتن استوئید استوما درد بیمار از بین رفت. به علت نادر بودن گرفتاری اسکافیوید با استوئید استوما و مشکلات تشخیصی بالینی و تظاهرات غیرمعمول رادیوگرافیک آن، این مورد گزارش شد تا استوئید استوما اسکافیوید در درد مزمن مچ دست در یک مرد جوان در لیست تشخیص‌های افتراقی قرار گیرد.

\*دکتر ابراهیم زنوزی I

دکتر فرید نجد مظهر II

کلیدواژه‌ها: ۱- استوئید استوما ۲- اسکافیوید ۳- استخوان‌های کارپ

## مقدمه

بیش از نیمی از موارد استوئید استوما در اندام فوقانی، مچ و استخوان‌های دست گزارش می‌شوند. تظاهرات رادیوگرافیک با توجه به محل گرفتاری، متفاوت بوده و در دست به صورت یک هسته (nidus) اسکروتیک احاطه شده در یک هاله روشن‌تر با یک منطقه از استخوان اسکروتیک در محیط مشاهده می‌شود.

استوئید استوما در استخوان‌های انگشتان ممکن است بدون درد باشد که درمان آن برداشتن کامل هسته (nidus) است.

استوئید استوما یک تومور خوش خیم استخوانی است که به طور شایع در استخوان‌های بلند ظاهر می‌شود. این تومور در مردهای جوان شایع بوده و با وجود آن که رفتاری به طور کامل خوش خیم داشته و اندازه آن کوچک و کم‌تر از ۲ سانتی‌متر است، به علت درد شدید، مشکلات عمده‌ای را برای بیمار ایجاد می‌کند.

ضایعه شامل یک هسته (nidus) گرد و کوچک از بافت استوئید یا استخوانی با خون‌رسانی زیاد است که سبب ایجاد یک واکنش شدید در بافت‌های مجاور می‌شود.<sup>(۱)</sup>

I) استادیار جراحی ارتوپدی، بیمارستان فیروزگر، میدان ولی‌عصر، خیابان به‌آفرین، دانشگاه علوم پزشکی و خدمات بهداشتی - درمانی ایران. (\*مؤلف مسئول)  
II) متخصص جراحی ارتوپدی.

پس از جراحی، درد بیمار بهبود نیافت و به همین علت در مرداد ماه سال ۱۳۸۲ به درمانگاه ارتوپدی مرکز آموزشی و درمانی فیروزگر با شکایت درد مزمن مچ دست راست مراجعه کرد. درد بیمار تنها در مچ دست راست و در تمام مدت روز و شب وجود داشت اما گاهی درد شبانه بیشتر بود. درد ارتباطی با فعالیت نداشت و گهگاه به کتف نیز انتشار می‌یافت.

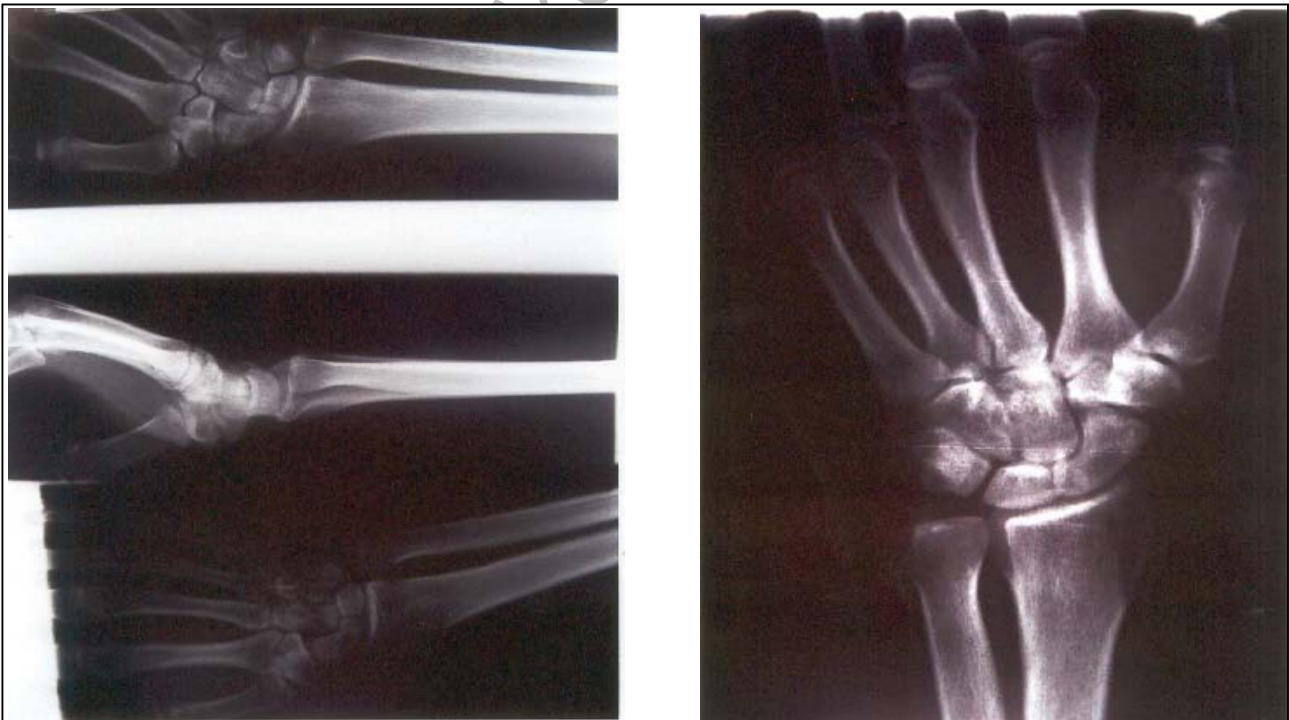درد وی را ناتوان کرده بود و برای تسکین درد از ایبوپروفن استفاده می‌کرد که به دنبال مصرف آن درد کاهش می‌یافت. در معاینه مچ، تندرینس در محل دورسال مچ وجود داشت اما تورم، گرمی یا تغییر رنگ پوست دیده نشد. دامنه حرکات مچ دست راست با مچ دست چپ برابر بود و اختلال عروقی و عصبی نیز وجود نداشت. در تمام رادیوگرافی‌های ساده انجام شده از مچ دست، نتیجه طبیعی گزارش شد (تصویر شماره ۱). تمام آزمایش‌های انجام شده، مانند شمارش سلول‌های خونی، سدیمن، CRP، الکترولیت‌ها، آلکالین فسفاتاز و تست‌های روماتولوژی طبیعی بودند.

در صورت برداشتن ناکامل تومور، احتمال عود وجود دارد.<sup>(۲)</sup> گرفتاری اسکافویید در استوئید استوما نادر بوده و با توجه به نادر بودن ضایعه در اسکافویید و گزارش تنها چند مورد از سراسر جهان و مشکلات موجود در تشخیص بالینی و رادیوگرافیک استوئید استوما، اسکافویید، گزارش این مورد از ایران با ارزش و مهم می‌باشد.

#### معرفی بیمار

بیمار آقای ۳۲ ساله و اهل شهرستان کرج با شغل آزاد بود که از مهرماه سال ۱۳۸۱ به علت درد مچ دست راست به پزشک مراجعه کرده بود. وی سابقه‌ای از بیماری خاص و تروما نداشت و راست دست بود.

بررسی‌های پزشکی انجام شده در آن زمان نتیجه‌ای نداشت و بیمار در اسفند ماه سال ۸۱ در بیمارستانی در شهرستان کرج با تشخیص گانگلیوم دورسال مچ دست راست تحت جراحی قرار گرفت که گزارش آسیب‌شناسی از بافت برداشته شده سینوویت مزمن بوده است.



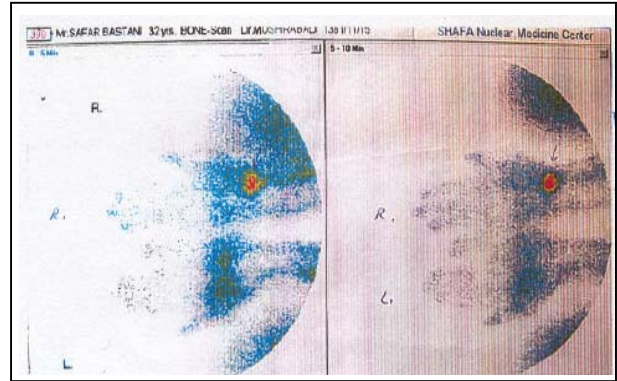
تصویر شماره ۱- رادیوگرافی ساده بیمار

در اسکن استخوان یک افزایش جذب در محل آناتومیک اسکافوئید مچ دست راست وجود داشت (تصویر شماره ۲).

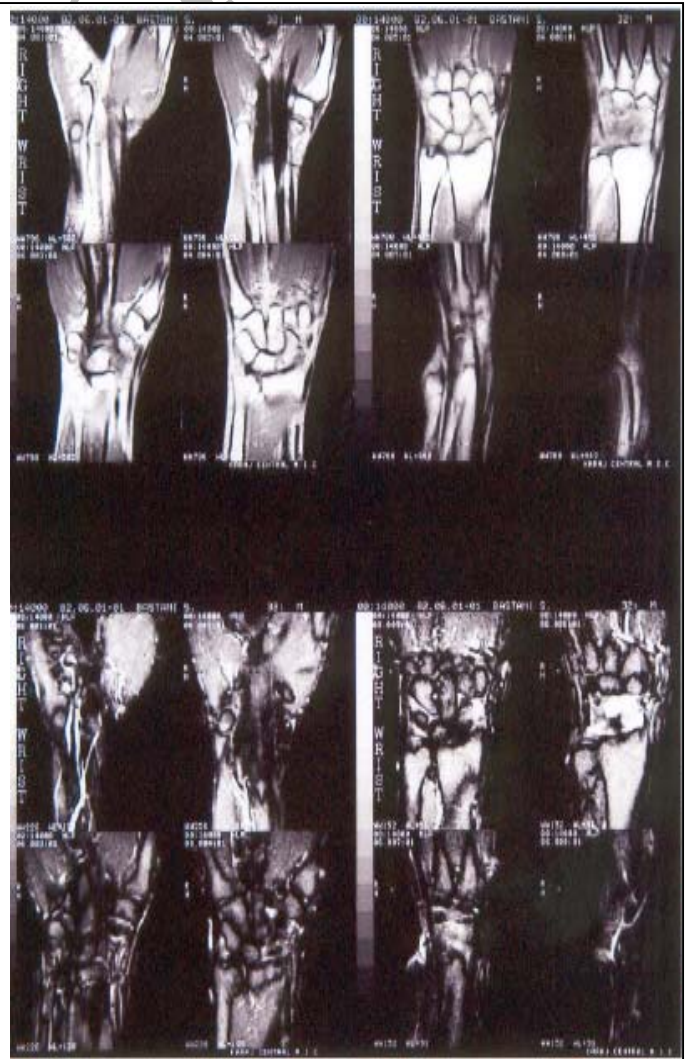
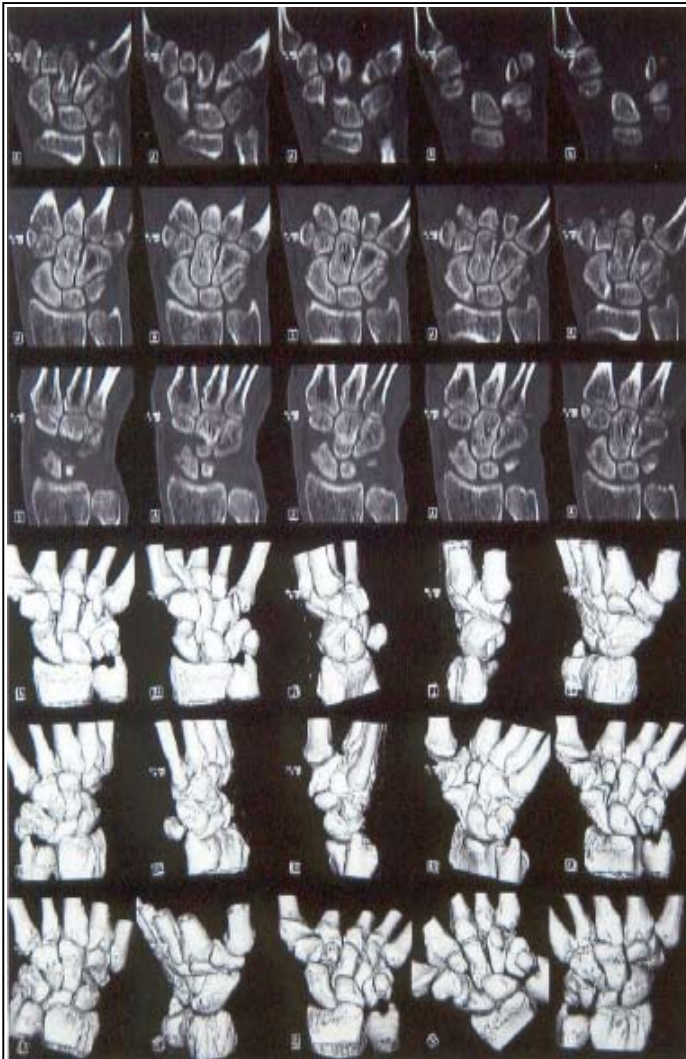
اما سی تی اسکن انجام شده طبیعی گزارش شد (تصویر شماره ۳).

در MRI مچ دست راست، به دنبال مشاهده سیگنال‌های غیرطبیعی در T<sub>1</sub> و T<sub>2</sub>W در اسکافوئید و ادم آن احتمال Contusion استخوان اسکافوئید توسط متخصص رادیولوژی مطرح شد (تصویر شماره ۳).

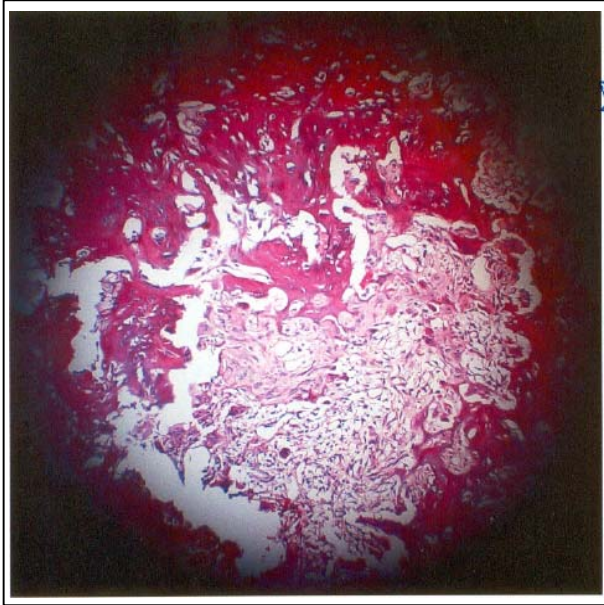
در نهایت بیمار تحت عمل جراحی قرار گرفت و بعد از دست‌رسی به اسکافوئید از طریق یک برش دورسال در مچ روی برش جراحی قبلی، یک ضایعه کوچک، گرد و مشخص با رنگ صورتی در سطح خلفی اسکافوئید در پروگزیمال مشاهده شد که به راحتی و به طور کامل برداشته شد (تصویر شماره ۴ و ۵).



تصویر شماره ۲- اسکن استخوان بیمار



تصویر شماره ۳- CTscan و MRI بیمار



تصویر شماره ۶- نمای آسیب‌شناسی تومور

## بحث

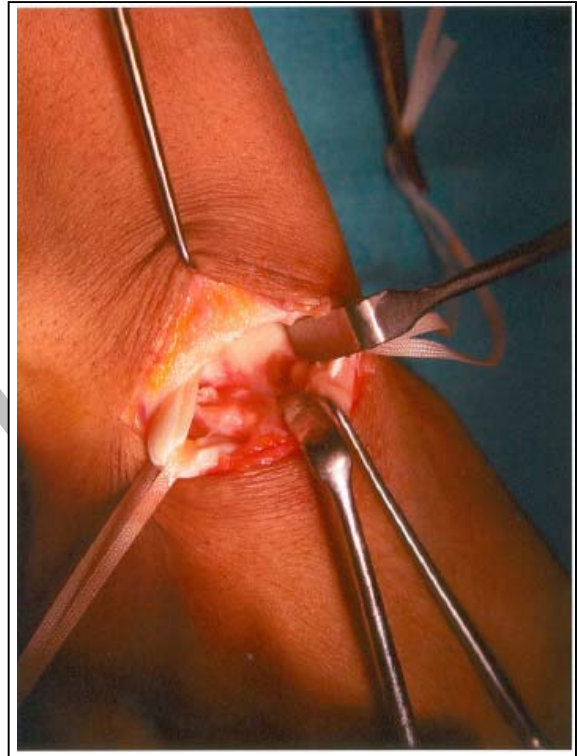
استوئید استوما یک تومور خوش‌خیم استخوانی است که اغلب در مردان جوان ظاهر می‌شود. نسبت گرفتاری مرد به زن در حدود ۲ به ۱ بوده و تومور اغلب استخوان‌های بلند را گرفتار می‌کند.<sup>(۳)</sup>

شایع‌ترین محل درگیری پروگزیمال فمور و تی‌بیا با شیوع ۲۴٪ و ۸٪ می‌باشد.<sup>(۱)</sup> تومور ممکن است استخوان‌های Concellous یا کورتیکال را درگیر کند که در این صورت یک نمای رادیولوژیک منحصر به فرد با اسکروز شدید ایجاد می‌کند. بیمار معمولاً به علت درد به پزشک مراجعه می‌کند.

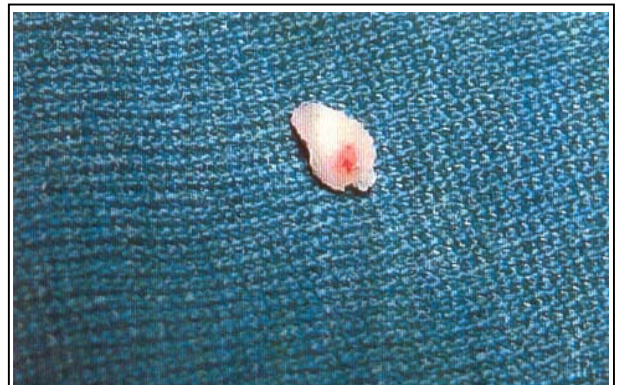شدید بودن درد در شب‌ها مشخصه آن بوده و معمولاً به درمان با آسپرین یا سایر داروهای ضدالتهابی غیراستروئیدی به خوبی پاسخ می‌دهد. وجود تومور در مجاورت مفصل ممکن است سبب تورم و خشکی مفصل شود. در موارد گرفتاری دست، درد وجود ندارد یا کم است و در تعدادی از بیماران به داروهای ضدالتهابی غیراستروئیدی پاسخ نداده یا پاسخ به آن‌ها کم است.

رادیوگرافی در استوئید استوما معمولاً تشخیصی می‌باشد و در سی‌تی‌اسکن معمولاً nidus دیده می‌شود اما در

بررسی آسیب‌شناسی از این نمونه کوچک که ابعاد ۰/۳×۰/۲×۰/۱ سانتی‌متر داشت یک ضایعه خوش‌خیم، بافت زمینه‌ای عروقی حاوی سلول‌های استئوبلاست، استئوکلاست و تراکولاهای استخوانی و در نهایت استوئید استوما را گزارش کرد (تصویر شماره ۶).  
بعد از عمل جراحی درد بیمار از بین رفت و در حال حاضر کاملاً بدون درد می‌باشد.



تصویر شماره ۴- حفره ایجاد شده پس از برداشتن تومور اسکافوئید



تصویر شماره ۵- تومور استوئید استوما

4- De Smet L, Brys P, Fabry G, Baert A. An unuaual localisation and presentation of an osteoid osteoma. Acta Orthop Belg 1998 sep; 64(3): 343.

5- Marray PM, Berger RA, Inwards CY. Primary neoplasms of the carpal bones. J Hand Surg[AM] 1999 Sep; 24(5): 1008-13.

6- Arazi M, Memik R, Yel M. Osteoid osteoma of the carpal bones. Arch Orthop Trauma Surg 2001; 121(1-2): 119-20.

7- Garg V, Kapoor SK, Osteoid osteoma of Scaphoid. J South Orthop Assoc 2003 Fall; 12(3): 141-2.

رادیوگرافی ساده تنها اسکروز مشاهده می‌گردد. در دست نمای رادیولوژیک به شکل یک nidus اسکروتیک کوچک با یک هاله روشن در اطراف آن دیده می‌شود که با یک منطقه اسکروتیک احاطه شده است.

در استئوئید استئومای اسکافوئید ممکن است تغییرات رادیولوژیک دیده نشود و سی‌تی‌اسکن طبیعی باشد. در بیمار گزارش شده توسط de Smet از بلژیک، استئوئید استئومای اسکافوئید نمای رادیوگرافیک ساده و سی‌تی‌اسکن طبیعی داشت.<sup>(۴)</sup> تومورهای اولیه استخوان‌های کارپ به طور کلی نادر هستند<sup>(۵ و ۶)</sup> و تعداد گزارش شده استئوئید استئومای اسکافوئید از سراسر جهان در مقالات بسیار اندک می‌باشد. استئوئید استئومای اسکافوئید ممکن است با TB استخوان‌های کارپ اشتباه شود.<sup>(۷)</sup>

در بیمار گزارش شده، عدم وجود یافته‌های واضح در رادیوگرافی معمولی و طبیعی بودن سی‌تی‌اسکن، گزارش de Smet از بلژیک را تأیید کرده و نشان می‌دهد که استئوئید استئومای اسکافوئید می‌تواند با رادیوگرافی و سی‌تی‌اسکن طبیعی همراه باشد.

مولفان اعتقاد دارند که در هر بیمار جوان به خصوص مردان جوان با درد مزمن مچ دست، تومور استئوئید استئومای کارپ به خصوص اسکافوئید باید در لیست تشخیص‌های افتراقی قرار گیرد هر چند که تعداد انگشت شماری از آن از سراسر جهان گزارش شده است.

#### منابع

1- Mirra J. Osteoid osteoma In: Joseph M, Mirra editor. Bone Tumors. 1st ed. Philadelphia: Lea and febiger; 1989. P. 226-7.

2- Jame H. Tumors and tumorous conditions of hand In: Canale T. editor. Campbell's operative orthopaedics. 10th ed. Philadelphia: Mosby; 2003. P. 3785-6.

3- Carnesale P. Benign tumors of bone In: Canale T. editor. Campbell's operative orthopaedics. 10th ed. Philadelphia: Mosby; 2003. P. 801-2.

## *A Rare Case Report of Osteoid Osteoma in Scaphoid Bone*

<sup>I</sup>  
**\*E. Zonoozi, MD**

<sup>II</sup>  
**F. Najd Mazhar, MD**

### *Abstract*

Osteoid osteoma is a benign bone tumor that rarely involves scaphoid and other carpal bones. The patient of the present case report was a young man with chronic wrist pain and normal radiographs and CT scan who underwent surgery with probable diagnosis of osteoid osteoma. The pain was relieved after removal of osteoid osteoma. The significance of this case is due to the rare involvement of scaphoid by steoid osteoma, problems with clinical diagnosis and its unusual radiographic presentation. Osteoid osteoma should be considered in the differential diagnosis of chronic wrist pain in young patients.

**Key Words:** 1) Osteoid Osteoma 2) Scaphoid 3) Carpal Bones

**I)** Assistant Professor of Orthopedics. Firoozgar Hospital, Behafarin Ave., Vali-Asr Sq. Iran University of Medical Sciences and Health Services. Tehran, Iran. (\*Corresponding Author)

**II)** Orthopedist. Imam Khomeini Hospital of Mahabad.