

## گزارش ۲ مورد خودآزاری در اندام فوقانی

### چکیده

خودآزاری در اندام فوقانی مسئله شناخته شده‌ای است که بیمار مورد نظر به طور معمول با زخم و آسیب اندام، ادم و تغییر شکل (دفورمیتی) دست و انگشتان مراجعه می‌کند. در این گزارش ۲ مورد از خودآزاری اندام فوقانی معرفی می‌شود که هر دو خانم‌های جوانی بودند که از ادم شدید شکایت داشتند. تظاهر ابتدایی و علائم بالینی آن‌ها مشترک و مشابه اما سرانجام آن‌ها متفاوت بود و هر دو تحت عمل‌های جراحی متعدد قرار گرفته بودند. به علت اهمیت موضوع و احتمال وارد شدن آسیب غیرقابل برگشت به اندام، در هر بیماری که با ادم بدون توجیه اندام فوقانی، سابقه ویزیت‌های مکرر و جراحی‌های متعدد بدون تشخیص و به خصوص وجود اسکارهای دایره‌ای شکل در بخش پروگزیمال بازو مراجعه می‌کند، باید تشخیص احتمالی خودآزاری اندام فوقانی در لیست تشخیص‌های احتمالی پزشک قرار گیرد.

\*دکتر ابراهیم زنوزی I

دکتر فرید نجم‌مظهر II

کلیدواژه‌ها: ۱- خودآزاری اندام فوقانی ۲- ادم اندام فوقانی ۳- اسکارهای دایره‌ای شکل

### مقدمه

بیماران معمولاً سابقه چندین نوبت مراجعه به پزشکان مختلف را دارند که اغلب تشخیص واحدی برای بیمار مطرح نشده است.

### معرفی بیماران

بیمار اول خانم ۳۰ ساله، اهل آذربایجان، خانه‌دار، متاهل و راست دست بود که با تورم بسیار شدید اندام فوقانی چپ مراجعه کرده بود.

در سندرم خودآزاری اندام فوقانی (Factitious Hand Syndrome) که طی آن بیماران جهت برانگیختن توجه دیگران، دست به این کار می‌زنند، شیوع نامشخص دارد و بیماری به طور معمول به ۳ شکل ظاهر می‌شود که عبارتند از: ۱- ایجاد زخم در دست ۲- ادم ۳- تغییر شکل (دفورمیتی) دست و انگشتان.<sup>(۱)</sup> مطالعاتی نیز وجود دارند که نشان می‌دهند انواعی از این سندرم وجود دارند که در هیچ یک از طبقه‌بندی‌های ذکر شده قرار نمی‌گیرند.<sup>(۲)</sup>

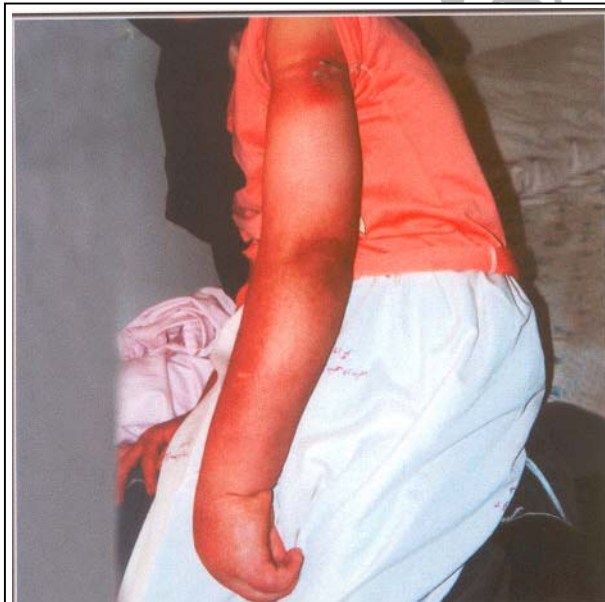I) استادیار جراحی ارتوپدی، بیمارستان فیروزگر، میدان ولی‌عصر، خیابان به‌آفرین، دانشگاه علوم پزشکی و خدمات بهداشتی - درمانی ایران. (\*مؤلف مسئول)  
II) متخصص ارتوپدی

چنگالی خشک شده بودند و هیچ حرکتی نداشتند (Established clawing).

بیمار در دیستال آرنج هیچ حسی نداشت. ادم با بانداژ الاستیک کاهش می‌یافت اما بعد از آن دوباره ظاهر می‌شد. رادیوگرافی ساده، سونوگرافی داپلر شریان‌ها و وریدهای اندام انجام شد که طبیعی گزارش گردید. MRI شریان‌ها و وریدها نیز طبیعی بود و منشأ ادم، عروق لنفاتیک بیان شده بود.

EMG و NCV نشان دهنده آسیب متوسط تا شدید اعصاب اولنار، مدیان و رادیال ناحیه بازو بودند و تست‌های آزمایشگاهی طبیعی گزارش گردید. بیمار نسبت به وضع اندام بی‌تفاوت بود و اصرار به آمپوتاسیون اندام داشت.

سرانجام به علت سنگینی، حجم زیاد و بدون استفاده بودن (useless) اندام، آمپوتاسیون از محل مچ انجام شد (تصویر شماره ۳) که تشخیص آسیب‌شناسی Lymphangiectasis بود.

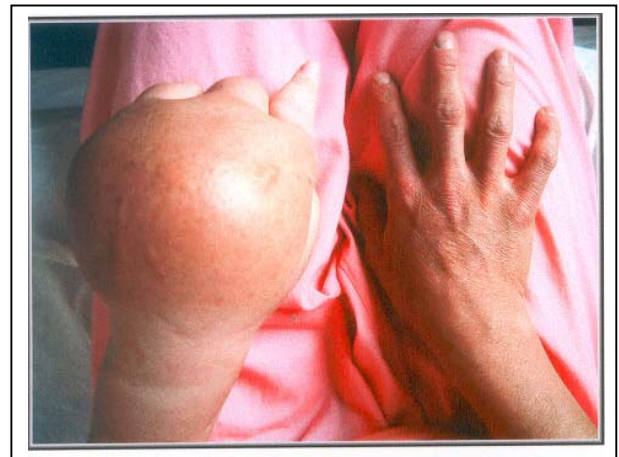

تصویر شماره ۲- وجود ۲ عدد Constriction Band در دست

مشکلات بیمار از ۱۳ ماه قبل از مراجعه، به دنبال تزییق سرم در ساعد چپ شروع شده بود که به علت درد ساعد با تشخیص احتمالی سلولیت تحت درمان با آنتی‌بیوتیک و آتل بلند اندام فوقانی چپ قرار گرفته بود.

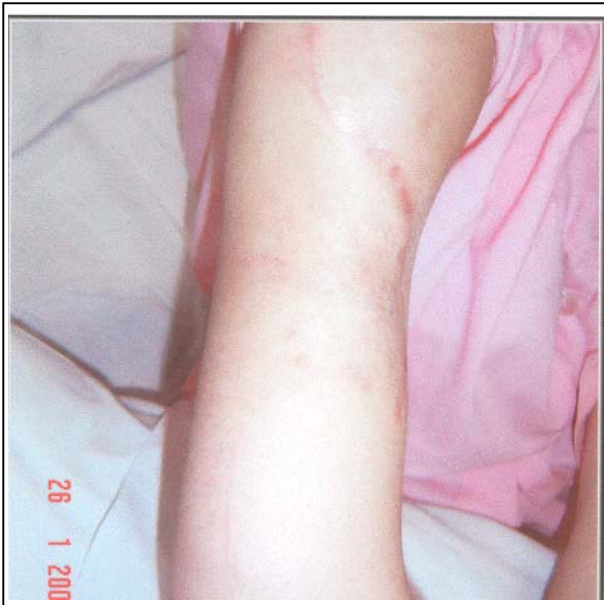پس از مدتی، تورم، درد و عدم توانایی حرکت انگشتان به شکایت‌های بیمار اضافه شد که اقدامات پزشکی در کاهش تورم اندام موثر نبوده یا اثر آن‌ها موقتی بوده است. بیمار بارها توسط جراحان مختلف تحت عمل جراحی قرار گرفته بود و ۱ بار نیز با تشخیص "Thoracic outlet syndrome" جراحی شد که پس از عمل، به مدت چند روز ادم برطرف گردید اما به طور مجدد بازگشته بود.

در موقع مراجعه به درمانگاه فیروزگر، در اندام فوقانی چپ در قسمت دیستال آرنج، ادم شدیدی وجود داشت که در دست بسیار شدیدتر و گوده‌گذار بود (تصویر شماره ۱).



تصویر شماره ۱- ادم شدید دست بیمار

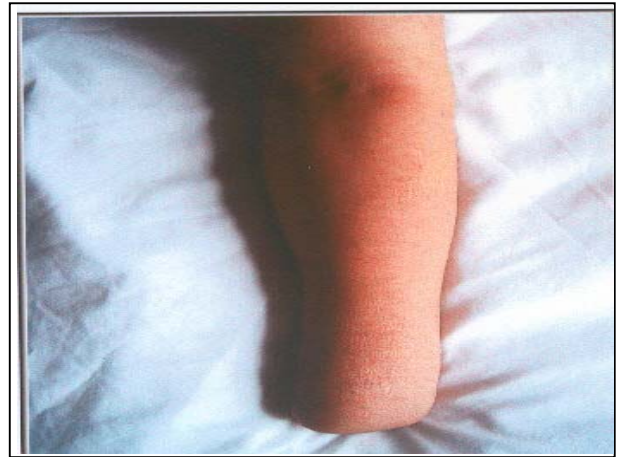
در بازو اسکار اعمال جراحی قبلی و نیز ۲ عدد اسکار دایره‌ای (در پروگزیمال بازو) و به شکل بانده فشاردهنده (Constriction band) دیده می‌شد (تصویر شماره ۲). بیمار توانایی انجام هیچ گونه حرکتی در آرنج و دست را نداشت، مفاصل انگشتان در حالت



تصویر شماره ۴- ادم آرنج دیستال به اسکارهای  
Constriction Band

اسکارهای جراحی‌های قبلی در ساعد و بازو قابل مشاهده بود همچنین یک ناحیه آتروفیک به شکل دایره در بالای بازوی راست به شکل "Constriction band" وجود داشت (تصویر شماره ۵). ادم گوده‌گذار بود، بیمار توانایی حرکت دادن اندام فوقانی راست را نداشت و تلاش برای حرکت دادن غیرفعال (پاسیو) با درد شدید همراه بود. در معاینه، نبض‌ها و حس اندام طبیعی بود و رادیوگرافی ساده نیز طبیعی گزارش شد. در MRI، تورم بافت نرم بدون تومور مشاهده گردید و EMG، NCV، سونوگرافی داپلر شریان‌ها و وریدهای اندام فوقانی راست و نیز تست‌های آزمایشگاهی طبیعی بودند.

ذکر این نکته لازم است که بیمار بستن بخش پروگزیمال اندام را انکار می‌کرد. به دنبال بستری شدن و مراقبت مداوم و بالا نگه داشتن (Elevation) اندام فوقانی راست، در عرض ۴۸ ساعت ادم کاملاً برطرف گردید (تصویر شماره ۶) سپس فیزیوتراپی به آرامی با حرکات غیرفعال (پاسیو) آغاز شد که پاسخ به فیزیوتراپی بسیار عالی بود و حرکات انگشت شست و اشاره دست راست به دنبال ۳ جلسه فیزیوتراپی بازگشت.



تصویر شماره ۳- بعد از آمپوتاسیون

بیمار دوم خانمی خانه‌دار، ۲۶ ساله، متاهل و اهل آذربایجان غربی بود که با ادم منتشر و درد اندام فوقانی راست و دیستال به بازو مراجعه کرده بود.

مشکلات بیمار از ۱۵ ماه قبل به دنبال ترومای وارده شده به ساعد راست در حین دوشیدن شیر و توسط سم حیوان شروع شده بود.

ترومای ذکر شده زخم مختصری در ساعد بیمار ایجاد کرده بود که به علت عفونت، جهت تخلیه چرک ۱ نوبت جراحی صورت گرفته بود و بعد از آن بیمار مشکلی نداشت اما چند ماه بعد به طور مجدد اندام فوقانی راست دچار تورم شد و به تدریج درد نیز به آن اضافه گردید.

در شهرستان ۳ نوبت به علت ادم و درد اندام، تحت عمل جراحی قرار گرفته بود اما بهبودی حاصل نشده بود. حدود ۳ ماه قبل از مراجعه به بیمارستان فیروزگر، تورم و درد شدت یافته بود به طوری که بیمار قادر به حرکت دادن اندام فوقانی راست نبود. در زمان ویزیت در درمانگاه بیمارستان فیروزگر، ادم منتشر در اندام فوقانی راست وجود داشت (تصویر شماره ۴).

## بحث

سندرم خودآزاری اندام فوقانی یکی از مشکلات جراحان و به خصوص جراحان دست است. در صورت وجود ادم طولانی مدت، زخمی که بهبود نمی‌یابد، وجود سابقه مراجعه به پزشکان و جراحان معروف و نداشتن یک تشخیص مشخص و وجود زخم و اسکارهای روی اندام به خصوص اسکارهای دایره‌ای شکل در پروگزیمال بازو باید به وجود این سندرم شک کرد.

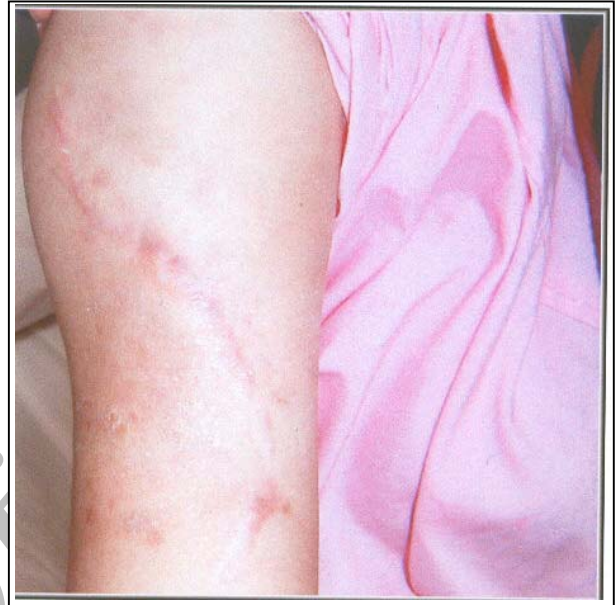تحت نظر گرفتن بیمار و گاهی گچ گرفتن یا بالا نگه داشتن (Elevation) اندام سبب کاهش ادم می‌شود و در صورت بازگشت ادم می‌توان این تشخیص بالینی را قطعی کرد. با وجود آن مانند تمام بیماران رد کردن بیماری‌های عضوی اهمیت اساسی دارد. اغلب بیماران مبتلا به این سندرم خانم هستند و معاینات بالینی و نتایج پاراکلینیک با شکایت‌های بیمار همخوانی ندارد.<sup>(۳)</sup>

هر دو بیمار معرفی شده در این گزارش خانم‌های جوانی بودند که در هر دو مورد، بیماری با یک ترومای کوچک آغاز شده و پس از چند ماه تورم در اندام فوقانی ایجاد شده بود. برای این بیماران در دوران مراجعه مکرر به پزشک، اقدامات درمانی و جراحی متعدد با بهبودی موقت یا بدون بهبودی صورت گرفته بود. هر دو بیمار اسکارهای دایره‌ای شکل به صورت Constriction band در پروگزیمال بازو داشتند که این اسکارها راهنمای بسیار خوبی در جهت شک به وجود این سندرم هستند. در زمان مراجعه، هر دو بیمار تعداد زیادی تصویربرداری و آزمایش را همراه با خود داشتند که در بخش قبل به آن‌ها اشاره شد. در صورتی که آسیب اندام غیرقابل برگشت باشد، می‌توان در جهت حفظ اندام از اقدامات موثری مانند فیزیوتراپی یا درمان‌های روان‌پزشکی استفاده کرد.<sup>(۴)</sup> نکته مهم آن است که جراحی به ندرت برای این بیماران کمک کننده خواهد بود.

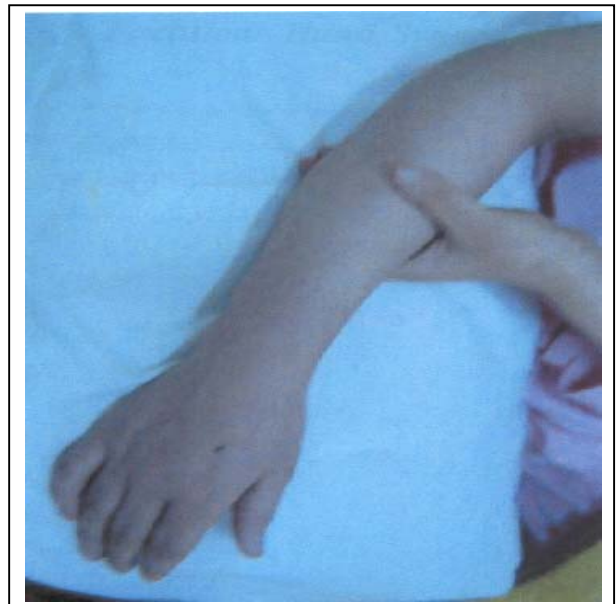## بحث

1- Wright P. Campbell's operative orthopaedics. 10th ed. Philadelphia: Mosby; 2003. P. 3622.

در مرحله بعد تصمیم گرفته شد تا مشاوره با روان‌پزشک صورت گیرد که این مسئله با مقاومت شدید همسر بیمار روبرو شد و بیمار با رضایت شخصی از بیمارستان مرخص گردید.



تصویر شماره ۵- دو عدد اسکار Constriction Band در پروگزیمال بازو



تصویر شماره ۶- بعد از برطرف شدن ادم

2- Al-Qattan MM. Factitious disorders of the upper limb in sandi arabia. J hand Surg(Br) 2001 Oct; 36(5): 414, 210.

3- Kasdan ML, Soergel TM, Johnson AL, Lewis K, White WL. Expanded profil of the SHAFT syndrome. J Hand Surgery(Am) 1998 Jan; 23(1): 26-31.

4- Graham WP, Shearer AW, Mackay DR, Santo J, Stratis JP. SHAFT syndrome revisited. Ann Plast Surg 1999 Apr; 42(4): 411-6.

Archive of SID

## *Two Cases of Self-Induced Injury in Upper Limb*

**\*E. Zonoozi, MD<sup>I</sup>**      **F. Najd Mazhar, MD<sup>II</sup>**

### *Abstract*

Self-induced injury in upper limbs is a well-known problem. Patient usually has one of these presentations: 1-wound and limb injury 2-edema 3-finger and hand deformity. In the present case report two cases of self-induced upper limb injury are presented. They were two young women with severe edema and same presenting signs and symptoms but different outcomes. Both of them underwent numerous surgical operations. Since self-induced injury can result in irreparable conditions, it is believed that self-induced injury should be suspected in the presence of prolonged edema, numerous medical consultations and operations, no established diagnosis and especially the presence of constriction type circular scars in proximal arm.

**Key Words:** 1) Self-Induced Upper Limb Injury      2) Upper Limb Edema  
3) Constriction Type Scars

**I)** Assistant Professor of Orthopedics. Firoozgar Hospital. Behafarin Ave., Vali-Asr Sq. Iran University of Medical Sciences and Health Services. Tehran, Iran. (\*Corresponding Author)

**II)** Orthopedist. Firoozgar Hospital. Iran University of Medical Sciences and Health Services. Tehran, Iran.