

گزارش یک مورد (آناستوموز لارنگوتراکتال) در بیمار مبتلا به تنگی راه هوایی فوقانی به

علت انتوباسیون طولانی مدت

چکیده

شایع‌ترین علت تنگی راه هوایی، ترومای ناشی از انتوباسیون طولانی مدت است. این تنگی‌ها ممکن است به صورت دیررس علامت‌دار شده و به تدریج پیشرفت نمایند. برای پیشگیری از این عارضه، در بالغین، معاینه اندسکوپیک و تصمیم به انجام تراکتوستومی پس از هفت روز از گذشت انتوباسیون توصیه می‌شود. موثرترین روش درمانی برای تنگی‌های کامل و نزدیک به کامل تراشه، رزکسیون سگمنتال و آناستوموز انتها به انتها است. توانایی جراح در آزادسازی تراشه به عوامل متعددی بستگی دارد. از جمله عوامل محدود کننده آزادسازی تراشه، ناتوانی در اکستانسیون گردن است. این مقاله به معرفی بیماری می‌پردازد که متعاقب ترومای غیرنافذ گردن، دچار شکستگی مهره‌های C2 و C3 گردن و صدمه نخاعی شده و پس از ۴۰ روز انتوباسیون اندوتراکتال، با علایم مربوط به دشواری تنفسی پس از خارج کردن لوله بیهوشی، تراکتوستومی شده است. تقریباً یک سال پس از ترومال اولیه، در شرایطی که فیکساسیون گردن، جراحی آناستوموز را با مخاطراتی همراه ساخته بود، به طور کاملاً موفق با حفظ عملکرد فیزیولوژیک حنجره و تراشه، لوله خارج شده است.

دکتر فرزاد ایزدی I

دکتر سیدبهراد پوستی II

*دکتر امرا... حسینی III

دکتر مهدیس صرافی IV

کلیدواژه‌ها: ۱- تنگی راه هوایی ۲- انتوباسیون طولانی مدت ۳- آناستوموز

تاریخ دریافت: ۸۳/۹/۲۲، تاریخ پذیرش: ۸۳/۱۲/۲۳

مقدمه

مزمین غیرقابل برگشت از جمله تنگی‌های تراشه از معضلات درمانی است که محتاج مداخله دشوار و پیچیده است. به همین دلیل، در بالغین، پس از گذشت تقریباً هفت روز از انتوباسیون، ارزیابی اندوسکوپیک راه‌های هوایی توصیه شده است تا در صورت لزوم، انتوباسیون اندوتراکتال به تراکتوستومی تبدیل گردد. هدف اصلی درمان تنگی تراشه و حنجره، در درجه اول، برقراری راه‌هوایی مناسب است که در عین حال عملکردهای فیزیولوژیک حنجره را در حفاظت از

ترومای ناشی از انتوباسیون، می‌تواند صدمات گوناگونی بر راه‌های هوایی وارد سازد که تنگی (Stenosis) محصول نهایی این مسیر پاتولوژیک است. پس از انتوباسیون، تغییرات خفیف مخاطی در همان مراحل اولیه قابل مشاهده است. در مطالعه Santos و همکاران^(۱) نشان داده شده که در ۹۰ درصد بیماران که بیش از ۷۲ ساعت انتوبه بوده‌اند، این تغییرات ایجاد می‌شود و تغییرات فوق در ۷۰ درصد موارد خودبه‌خود بهبود می‌یابد. تبدیل این تغییرات حاد به تغییرات

(I) استادیار و متخصص گوش و حلق و بینی، فوق تخصص حنجره، بیمارستان حضرت رسول اکرم(ص)، خیابان ستارخان، نیایش، دانشگاه علوم پزشکی و خدمات بهداشتی - درمانی ایران.

(II) استادیار و متخصص گوش و حلق و بینی، بیمارستان حضرت رسول اکرم(ص)، خیابان ستارخان، نیایش، دانشگاه علوم پزشکی و خدمات بهداشتی - درمانی ایران.

(III) دستیار تخصصی گوش و حلق و بینی، بیمارستان حضرت رسول اکرم(ص)، خیابان ستارخان، نیایش، دانشگاه علوم پزشکی و خدمات بهداشتی - درمانی ایران. (* مؤلف مسؤل)

(IV) دستیار تخصصی گوش و حلق و بینی، بیمارستان حضرت رسول اکرم(ص)، خیابان ستارخان، نیایش، دانشگاه علوم پزشکی و خدمات بهداشتی - درمانی ایران.

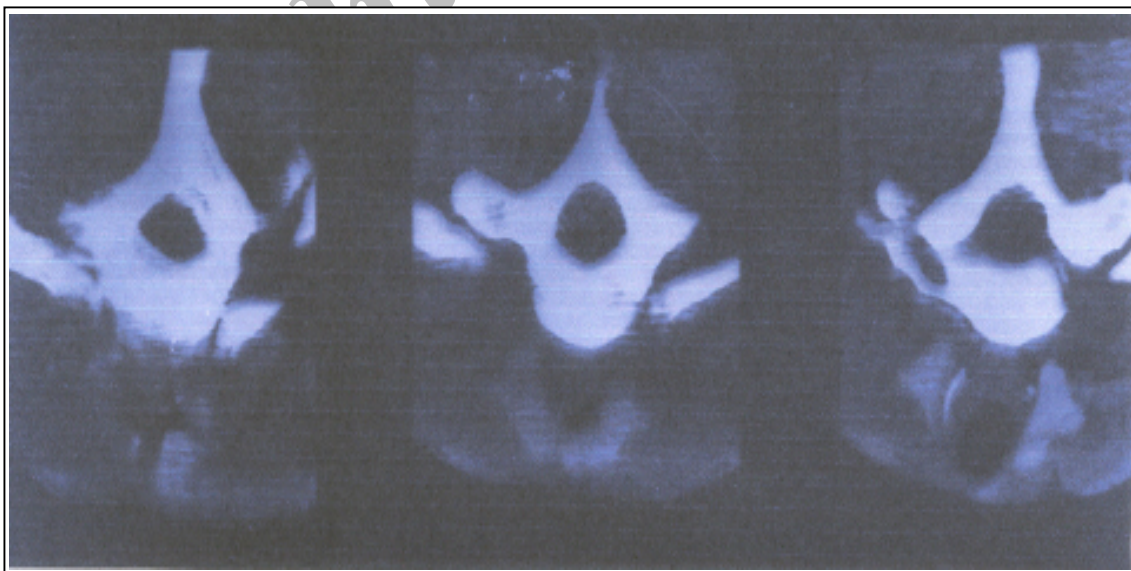
در بدو ورود، بیمار فاقد تنفس خودبه‌خود بود و نشانه‌های نورولوژیک و یافته‌های رادیوگرافیک اولیه نشان دهنده شکستگی همراه با جابه‌جایی در مهره‌های دوم و سوم گردن بود. بنابراین بیمار با تشخیص صدمه طناب نخاعی و جابه‌جایی C₂ و C₃، در ICU تحت مراقبت قرار گرفت و تقریباً یک ماه پس از تروما، عمل جراحی (Posterior PCF(cervical fusion) بر روی بیمار انجام شد. بیمار پس از ۴۰ روز انتوباسیون اندوتراکتال شد، اما روز بعد دچار دیسترس شده و تراکئوستومی انجام شد و ۱۲ روز پس از آن، مشاوره ENT درخواست گردید و این‌بار، تراکئوستومی بیمار به صورت دائمی در آمد و بیمار پس از ۲ ماه بستری با لوله تراکئوستومی، از بیمارستان ترخیص شد.

بیمار ۱۱ ماه پس از ترومای گردن، جهت بررسی تشخیصی و درمانی (تنگی راه هوایی)، بستری گردید و در ارزیابی‌های انجام شده شامل "برونکوسکوپی، لارنگوسکوپی و مطالعات رادیولوژیک"، محل تنگی از ناحیه ساب‌گلوٹ یعنی لبه تحتانی غضروف کریکوئید شروع شده، به طول تقریبی ۴/۵ سانتی‌متر بوده و ۹۵٪ سطح مقطع تراشه را در بر گرفته بود به طوری که در محل تنگی، تراشه در سر سوزن باز بود (تصویر شماره ۱).

راه هوایی، تولید صدا و بسته شدن گلوٹ برای افزایش فشار اینتراتوراسیک حفظ نماید. وجود تروماهای هم‌زمان در سایر نقاط بدن، به خصوص شرایطی که اکستانسیون گردن را برای تسهیل آزاد سازی تراشه در حین جراحی بسیار محدود می‌کند، بر دشواری و پیچیدگی این کار می‌افزاید. در این مقاله، به معرفی یک مورد می‌پردازیم که متعاقب انتوباسیون طولانی مدت، دچار تنگی راه هوایی شده و به دلیل شکستگی ستون فقرات گردن، به عنوان بیماری زمینه‌ای و ناتوانی در اکستانسیون سر و گردن، شرایط دشواری برای رزکسیون و آناستوموز انتها به انتها داشته است. بیمار فوق‌علی‌رغم داشتن تراکئوستومی دائمی، کاندید جراحی گردیده و تمام مراحل درمان را با موفقیت طی نموده و در عین حال تمام عملکردهای حنجره حفظ شده است.

معرفی بیمار

بیمار، مرد ۱۹ ساله‌ای بود که در اثر زد و خورد و ترومای گردنی، دچار اختلال تنفسی و فلج هر چهار اندام شده، در شرایط اورژانسی در یکی از مراکز درمانی، اوروتراکتال انتوبه شد. سپس به این مرکز دانشگاهی (بیمارستان حضرت رسول اکرم(ص))، اعزام و تحت نظر گروه جراحی مغز و اعصاب قرار گرفت.



تصویر شماره ۱- سی‌تی‌اسکن در مقطع تنگی تراشه گردنی

نظر راه هوایی شرایط طبیعی دارد و از عملکرد حنجره‌ای، به صورت قابل قبولی بهره‌مند می‌باشد. به این ترتیب، در بیماری که به دلیل شکستگی گردن و صدمه نخاعی همراه و ثابت ماندن گردن، تنها با تراکتوستومی دائمی، قابل ترخیص تشخیص داده شده بود، با استفاده از آناستوموز انتها به انتهای تراشه، به طور کاملاً موفق دکانوله شد و عملکرد طبیعی حنجره را نیز باز یافت.

بحث

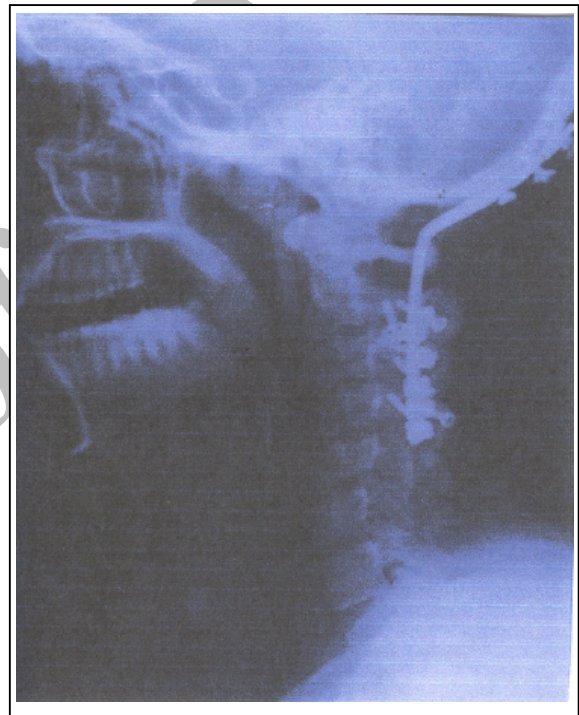
برای اصلاح تنگی حنجره و تراشه که عمدتاً محصول انتوباسیون طولانی مدت می‌باشد، دو روش جراحی آندوسکوپیک و جراحی باز مطرح است و هدف اصلی در هر دو روش، باز کردن راه‌های هوایی است.

در انتخاب روش جراحی، بررسی دقیق تنگی از نظر محل، کیفیت نرمی یا سختی و حرکت طناب‌های صوتی حایز اهمیت می‌باشد. Simpson و همکاران، فاکتورهایی را که احتمال موفقیت روش آندوسکوپیک را کاهش داده و نیاز به جراحی باز را مطرح می‌سازد، بر شمرده‌اند^(۲) که عبارتند از: اسکار کاملاً احاطه کننده (Circumferential)، اسکار با طول بیش از یک سانتی‌متر، تراکتومالاسی یا از دست دادن غضروف، سابقه قبلی عفونت باکتریال در محل تراکتوستومی و استنوز خلفی گلویت توأم با فیکساسیون آریتنوید.

بنابراین برای انتخاب روش درمان، ارزیابی دقیق بیمار توسط لارنگوسکوپی غیر مستقیم و مستقیم و برونکوسکوپی الزامی است. استفاده از CT اسکن با کیفیت بالا (HRCT=High Resolution CT Scan) به ویژه در مورد بیمارانی که تشخیص شدت تنگی در آن‌ها با روش‌های اسکوپ کاملاً دقیق نباشد، ارزشمند است. تکنیک‌های متنوعی در جراحی باز تنگی‌های راه هوایی وجود دارند. رزکسیون سگمنتال با آناستوموز اولیه، به عنوان کارآمدترین روش درمان تنگی‌های کامل یا تقریباً کامل تراشه معرفی شده است.^(۲)

طول متوسط تراشه بالغین، تقریباً ۱۱cm است (حدود ۱۰-۱۳cm) و با هیپراکستانسیون گردن، نیمی از تراشه در

بیمار، کاندید رزکسیون سگمنتال با آناستوموز انتها به انتها گردید اما تصمیم به چنین اقدامی، در بیماری که به دلیل فیکساسیون مهره‌های گردن امکان تغییر وضعیت سر و گردن برای وی وجود نداشت، از دو جهت مخاطره‌آمیز بود: نخست آن که، عدم امکان حرکت مناسب گردن باعث محدودیت توانایی جراح در آزاد سازی تراشه می‌شود و شانس موفقیت جراحی را که مستلزم آناستوموز دقیق مخاط به مخاط بدون کشش است، کاهش می‌دهد (تصویر شماره ۲).



تصویر شماره ۲- گرافی لترال نشان دهنده فیکساسیون گردنی

عامل دوم که بیمار را در شرایط منحصر به فردی قرار داده است، این است که فیکساسیون مهره‌های گردن، امکان انتوباسیون مجدد بیمار را در صورت جدا شدن و یا مخاطرات دیگر محل آناستوموز، پس از عمل جراحی به شدت با مشکل مواجه می‌کند.

با وجود چنین مشکلاتی، آزادسازی تراشه در نواحی پروگزیمال و دیستال، با موفقیت انجام شد و بیمار در دوران سه هفته بستری در بخش با عارضه خاصی مواجه نشد. اکنون که تقریباً یک سال از عمل جراحی می‌گذرد، بیمار از

تحقیقات گوش و حلق و بینی دانشگاه علوم پزشکی ایران ابراز می‌دارند.

منابع

- 1- Santos PM, Ssuabi A, Weymuller EA. Retrospective studies evaluating the standard endotracheal tube. *Ann otol Rhinol Laryngol*; 1989. 98: 935.
- 2- Charle W. Cummings, *Otolaryngology-head and neck surgery*, third edition, st. louis, missouri; 1998. by Mosby: 2051.
- 3- Spector JG, Anderson K: Tracheostenosis. In cumminge cw, editor: *Otolaryngology-head and neck Surgery*, st Louis, Missori; 1986. Mosby: 2018.
- 4- Couraud L, Jougon JB, Velly JF: Surgical treatment of nontumoral stenoses of the upper airway. *Ann. Thoracic surg*; 1995. 60(2): 314.
- 5- Laccourreye O, Naudo P, Brasnu D, Souffre V. Tracheal resection with end-to-end anastomosis for Isolated postintubation cervicotracheal stenosis: Longterm results. *105*; 1996. (12): 238,240.
- 6- Mc Caffrey TV. Classification of laryngotracheal stenosis *Laryngoscope*; 1992. 1335: 102.

گردن واقع می‌شود و با تکنیک‌های مناسب آزادسازی تا نیمی از تراشه قابل برداشتن و در نتیجه قابل آناستوموز اولیه است.^(۳) بعضی از عوامل، قابلیت رزکسیون تراشه را محدود می‌کنند. سن بالا به دلیل کلسیفیکاسیون تراشه، گردن‌های کوتاه و چاق که تراشه را عمدتاً در قفسه سینه قرار می‌دهند و عدم امکان اکستانسیون گردن از جمله این عوامل هستند. در مورد بیمار اخیر، ناتوانی اکستانسیون گردن، نگرانی عمده جراح بود که امکان هر گونه مانوری بر روی وضعیت سر و گردن را برای تسهیل آزادسازی تراشه، از بین برده بود. در ارزیابی میزان موفقیت این روش، تحقیقات فراوانی انجام شده است.

در یک مطالعه بزرگ، Couraud و همکاران، ۲۱۷ بیمار مبتلا به تنگی‌های غیرتومورال راه هوایی فوقانی را مورد بررسی قرار دادند. شایع‌ترین علت این تنگی‌ها، انتوباسیون طولانی مدت در ۹۵ درصد موارد و شایع‌ترین محل تنگی در تراشه (۵۵٪ موارد) گزارش شد. همه موارد تنگی تراشه با آناستوموز درمان شده‌اند. میزان موفقیت نهایی ۹۶ درصد به دست آمد.^(۴) در مطالعه Laccourreye و همکاران، در بررسی نتایج دراز مدت این عمل، ۳۲ بیمار را برای مدت ۵ سال پی‌گیری نموده‌اند که میزان موفقیت را ۹۳/۳٪ گزارش کرده‌اند.^(۵)

Mc Caffrey در تلاش برای تعیین پروگنوز بیماری و موفقیت جراحی، طبقه‌بندی بالینی ارائه کرده است که بر این اساس تنگی‌های ساب گلوٹ به طول بیش از یک سانتی‌متر با درگیری تراشه ولی دون درگیری گلوٹ در Stage ۳ این طبقه‌بندی چهارگانه، قرار می‌گیرند، در این حالت، احتمال خارج کردن لوله (دکانولاسیون) ۷۰ درصد بیان شده است.^(۱) به این ترتیب، رزکسیون تراشه و آناستوموز اولیه، حتی در حضور محدودیت‌های مربوط به آزادسازی تراشه در فیکساسیون گردن، روشی کارآمد است.

تقدیر و تشکر

نویسندگان مقاله مراتب تقدیر و تشکر خود را از مرکز

Laryngotracheal Anastomosis in a Patient with Upper Airway Stenosis Due to Prolonged Intubation: A Case Report

^I F. Izadi, MD ^{II} S.B. Pousti, MD ^{III} *A. Hosseini, MD ^{IV} M. Sarrafi, MD

Abstract

The most common cause of airway stenosis is prolonged intubation. Postintubation stenosis may be a delayed onset and may progress gradually. Endoscopic assessment and deciding to do a tracheostomy after 7 days is advised in adults. Segmented resection and primary anastomosis is the most effective modality of treatment for complete or near-complete tracheal stenosis. Surgeon's ability for releasing trachea depends on multiple factors including neck extension. The patient of the present case report was a 19-year-old man who had complete tracheal stenosis because of prolonged endotracheal intubation (40 days). He had a severe blunt trauma, 2nd and 3rd cervical vertebra fractures and dislocation and spinal injury. Neck fixation was a great jeopardy for laryngotracheal anastomosis. However, one year after surgery, the patient was decannulated successfully with normal laryngotracheal functions.

Key Words: 1) Airway Stenosis 2) Prolonged Intubation 3) Anastomosis

I) Assistant Professor of Laryngology. Hazrat Rasoul Hospital. Iran University of Medical Sciences and Health Services. Tehran, Iran.

II) Assistant Professor of ENT. Hazrat Rasoul Hospital. Iran University of Medical Sciences and Health Services. Tehran, Iran.

III) ENT Resident. Hazrat Rasoul Hospital. Niayesh St. Sattarkhan Ave. Iran University of Medical Sciences and Health Services. Tehran, Iran. (*Corresponding Author)

IV) ENT Resident. Hazrat Rasoul Hospital. Iran University of Medical Sciences and Health Services. Tehran, Iran.