

گزارش یک مورد آمیلوییدوز سیستمیک در حنجره

چکیده

مقدمه: آمیلوییدوزیس، یک بیماری ایدیوپاتیک است که با رسوبات آمیلوییدی که منجر به تخریب بافت و بروز علائم بیماری می‌شوند، مشخص می‌شود. آمیلوییدوزیس در حنجره، اغلب یک پدیده موضعی است که بندرت با درگیری سیستمیک همراه می‌باشد. خشونت صدا، شایع‌ترین تظاهر آن بوده و یافته‌های بالینی در لارنگوسکوپی، متغیر و غیر اختصاصی است. از نظر بالینی، افتراق آن از سایر ضایعات حنجره امکان‌پذیر نمی‌باشد. تشخیص بیماری براساس پاتولوژی و درمان آن به صورت مرسوم، شامل برداشتن ضایعات به روش جراحی جهت حفظ راه هوایی و صدای بیمار است. با توجه به نادر بودن درگیری سیستمیک به همراه درگیری حنجره، در این مقاله یک مورد آمیلوییدوزیس سیستمیک با تظاهر اولیه در حنجره، معرفی می‌گردد.

*دکتر علیرضا محبی I

دکتر آبتین درودی‌نیا II

دکتر حمیدرضا نوری II

معرفی بیمار: بیمار آقای ۴۵ ساله‌ای بود که با شکایت اولیه تنگی نفس و تغییر صدا به بخش گوش و حلق و بینی بیمارستان فیروزگر ارجاع شده بود. بیوپسی قبلی بیمار مطرح کننده پروسه التهابی بوده و ۲ مورد بیوپسی‌های بعدی نیز پروسه التهابی و همانژیوم زیر مخاطی را مطرح کردند. در نهایت در آخرین لارنگوسکوپی و بیوپسی و با رنگ‌آمیزی congo-red نمونه‌ها، رسوبات آمیلوئید مشاهده شد و تشخیص آمیلوییدوزیس حنجره مطرح گردید. به دنبال آن با بیوپسی از مخاط لثه و چربی شکم و وجود رسوبات آمیلوئیدی در آنها، تشخیص آمیلوییدوزیس سیستمیک برای وی مسجل گردید. نتیجه‌گیری: آمیلوییدوزیس سیستمیک با درگیری حنجره یک مورد نادر بوده که در حال حاضر، درمان آن به صورت لارنگوسکوپی‌های مکرر و برداشت میکروسرجری می‌باشد. تحقیق در مورد تأثیر داروهای مدیکال بر روی این بیماری هنوز ادامه دارد.

کلیدواژه‌ها: ۱- آمیلوییدوزیس سیستمیک ۲- حنجره ۳- خشونت صدا

تاریخ دریافت: ۸۳/۱۱/۲۵، تاریخ پذیرش: ۸۴/۴/۱۴

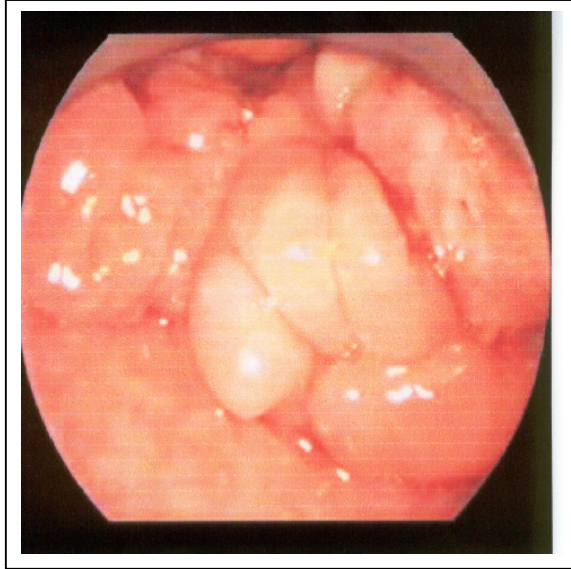
مقدمه

آمیلوییدوزیس، یک بیماری ایدیوپاتیک است که با رسوبات خارج سلولی آمیلوئید مشخص می‌شود.^(۱) آمیلوئید، پروتئینی است که در حالت طبیعی محلول بوده ولی در شکل غیرطبیعی و فیبریلی خود در بافتها رسوب می‌کند.^(۲) به این ترتیب آمیلوییدوزیس، گروهی از بیماری‌ها را شامل می‌شود که با رسوبات خارج سلولی فیبریل‌های آمیلوئید مشخص می‌شود. آمیلوئید در حنجره، اغلب یک پدیده موضعی است که بندرت با درگیری سیستمیک همراه می‌باشد.^(۳) در جدیدترین مطالعه‌ای که در ایالات متحده در سال ۲۰۰۳ میلادی انجام شده است، از میان ۱۶ بیمار با درگیری

آمیلوییدوزیس، یک بیماری ایدیوپاتیک است که با رسوبات خارج سلولی آمیلوئید مشخص می‌شود.^(۱) آمیلوئید، پروتئینی است که در حالت طبیعی محلول بوده ولی در شکل غیرطبیعی و فیبریلی خود در بافتها رسوب می‌کند.^(۲) به این ترتیب آمیلوییدوزیس، گروهی از بیماری‌ها را شامل می‌شود که با رسوبات خارج سلولی فیبریل‌های آمیلوئید مشخص می‌شود. آمیلوئید در حنجره، اغلب یک پدیده موضعی است که بندرت با درگیری سیستمیک همراه می‌باشد.^(۳) در جدیدترین مطالعه‌ای که در ایالات متحده در سال ۲۰۰۳ میلادی انجام شده است، از میان ۱۶ بیمار با درگیری

(I) استادیار و متخصص بیماری‌های گوش و حلق و بینی و جراحی سر و گردن، بیمارستان حضرت رسول اکرم(ص)، خیابان ستارخان، خیابان نیاپش، دانشگاه علوم پزشکی و خدمات بهداشتی - درمانی ایران، تهران، ایران (*مؤلف مسؤول).

(II) دستیار بیماری‌های گوش و حلق و بینی و جراحی سر و گردن، دانشگاه علوم پزشکی و خدمات بهداشتی - درمانی ایران، تهران، ایران.



شکل شماره ۱- نمای لارنگوسکوپییک توده با درگیری ساختارهای سوپراگلوت

۲ ماه پس از ترخیص، بیمار مجدداً با تنگی نفس ناگهانی و استریدور مراجعه کرده که پس از پایدار شدن علایم حیاتی، تحت لارنگوسکوپی و بیوپسی قرار گرفت و این بار تشخیص احتمالی همانژیوم زیر مخاطی برای وی مطرح گردید. علاوه بر آن در CT-scan گردن بیمار توده‌ای در ناحیه سوپراگلوت با گسترش به ناحیه ساب‌گلوت به همراه درگیری فضای پره‌اپی‌گلوتیک مشاهده شد که در آن تهاجمی به ساختار حنجره رخ نداده بود (شکل شماره ۲).

با این حال با توجه به عدم مطابقت علایم و نشانه‌های بیمار با تشخیص‌های مطرح شده، بیمار بار دیگر تحت لارنگوسکوپی و بیوپسی قرار گرفته و از تمام نواحی درگیر به صورت جداگانه بیوپسی تهیه شد. با ارسال نمونه‌ها به مرکزی مجهز و با مشاهده رسوبات آمیلوئیدی ضمن رنگ‌آمیزی congo-red در آنها، در نهایت تشخیص آمیلوئیدوز حنجره برای وی مسجل گردید (شکل شماره ۳).

علاوه بر این با توجه به احتمال درگیری سیستمیک آمیلوئیدوز، اقدام به بیوپسی از مخاط لثه و چربی شکم شد که هر دو، حاکی از وجود رسوبات آمیلوئیدی بودند (شکل شماره ۴).

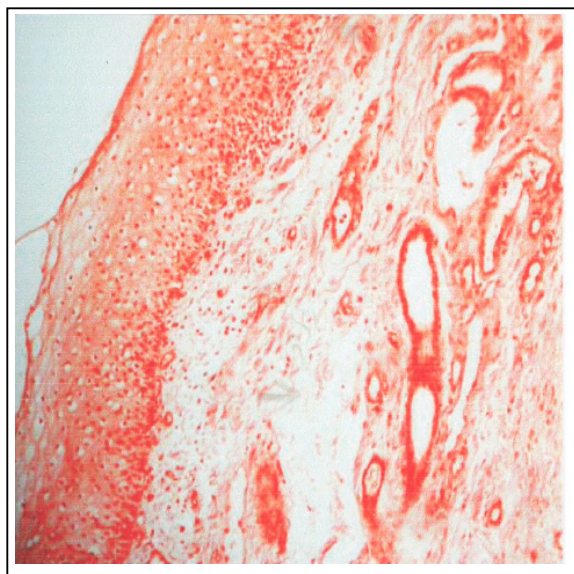
آمیلوئیدوز در حنجره، ممکن است به صورت همزمان چندین نقطه را درگیر کند که به ترتیب شیوع عبارت است از: (True Vocal Cords) TVC، و نتریکول و (False Vocal Cords) FVC^(۵) در نهایت، تشخیص بیماری براساس بررسی هیستوپاتولوژیک نمونه‌های بافتی است.^(۶) درمان بیماری نیز به صورت مرسوم، شامل برداشتن نسبی یا کامل ضایعات به روش جراحی اندوسکوپی جهت حفظ صدا و عملکرد راه هوایی بیمار می‌باشد.^(۴) در این مقاله یک مورد درگیری سیستمیک آمیلوئیدوز که تظاهر اولیه آن در حنجره رخ داده است، معرفی می‌شود.

معرفی بیمار

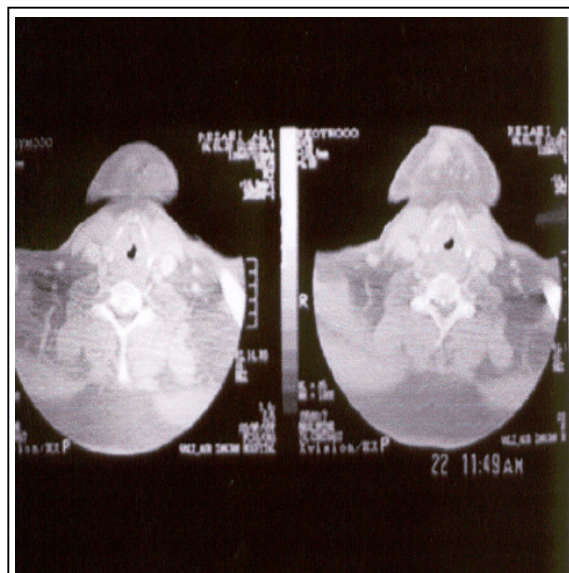
بیمار آقای ۴۹ ساله، اهل زنجان و کشاورز بود که برای اولین بار در آذرماه ۱۳۸۲ با شکایت تنگی نفس و تغییر کیفیت صدا به بخش گوش و حلق و بینی و جراحی سر و گردن بیمارستان فیروزگر ارجاع شده بود. بیمار مبتلا به چاقی مفرط بود و از ۱ ماه قبل از مراجعه، علایمی نظیر تنگی نفس فعالیتی و تغییر کیفیت صدا با سیر پیشرونده داشته و بتدریج دچار دیسفاژی و احساس جسم خارجی در گلو نیز شده بود. بیمار سابقه مصرف سیگار به میزان ۲ پاکت در روز به مدت ۱۵ سال (۳۰ pack/year) و نیز گاه‌آهاً تریاک به شکل استنشاقی و الکل را نیز ذکر می‌کرد. بیوپسی قبلی بیمار تنها مطرح کننده پروسه التهابی بود. در طی لارنگوسکوپی و بیوپسی اولیه در این مرکز، ضایعات زیرمخاطی در نواحی طناب صوتی راست، سطح حنجره‌ای اپی‌گلوت، دهانه مری ناحیه بین آریتنوئیدها و ناحیه خلفی کریکویید مشاهده شد (شکل شماره ۱) و در برونکوسکوپی، ضایعه‌ای در تراشه و برونش‌ها مشاهده نشد.

نتیجه بیوپسی، مجدداً پروسه التهابی را مطرح نمود. شک به ضایعات ناشی از ریفلاکس و نیز ضایعات التهابی اتوایمیون که می‌تواند علایم و ضایعات مشابهی در حنجره داشته باشد، وی تحت درمان استروئیدی و ضد ریفلاکس قرار گرفت.

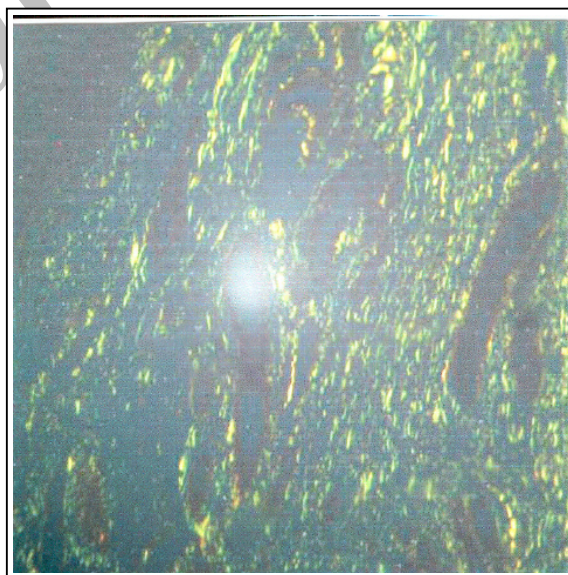
مشاهده نشد. با تایید تشخیص آمیلوئیدوز، بیمار کاندید جراحی با CO₂-LASER شد که در یک نوبت تحت آریتنوئیدکتومی راست و کوردکتومی خلفی راست قرار گرفت. در زمان نگارش مقاله با گذشت ۱۲ ماه پس از جراحی، مشکل تنفسی بیمار تا حد زیادی برطرف گردیده بود و بیمار تنها از خشونت صدای مختصر که علت آن رسوبات منتشر آمیلوئید در سطح گلو ت بود، شکایت داشت.



شکل شماره ۴- نمای میکروسکوپی آمیلوئیدوز در چربی جدار شکم



شکل شماره ۲- نمای اگزیکال سی تی اسکن گردن: درگیری سوپراگلوت با انتشار زیرمخاطی آریتنوئیدها



شکل شماره ۳- نمای Bi-refringence (سبز درخشان) با رنگ آمیزی Red-Congo

بحث

آمیلوئیدوزیس راه هوایی فوقانی، یک بیماری با علت نامشخص است و اغلب، افراد را در دهه پنجم سنی گرفتار می‌کند.^(۱) طبقه‌بندی جدید آمیلوئیدوزیس بر پایه بیوشیمی می‌باشد. آمیلوئیدها با یک حرف A بزرگ (برای آمیلوئید) و نیز یک حرف جهت نوع پروتئین فیبریلی (مثلاً L برای پروتئین فیبریلی ایمونوگلوبولین زنجیره سبک) نشان داده می‌شوند.

شواهدی از منشاء ایمونوسیتی فیبریلهای آمیلوئیدی یافت شده در راه هوایی، بدست آمده^(۷) و تئوری‌هایی^(۸) جهت توصیف منشاء ایمونولوژیک آنها مطرح شده‌اند.

در سایر بررسی‌ها، که شامل (CBC) Cell Blood Count، (U/A) (Urine Analysis)، الکترولیت‌های سرم، تست‌های کبدی، (CXR) (Chest X-Ray)، (BMA) (Bone Marrow Aspiration) و سونوگرافی از کلیه‌ها بود، اختلالی

بررسی‌ها جهت تعیین وجود آمیلوئیدوز سیستمیک شامل موارد زیر است:^(۱)

۱- مشخص کردن Type پروتئین آمیلوئید توسط رنگ‌آمیزی IHC (Immuno Histo chemistry)

۲- اولتراسونوگرافی کلیه‌ها

۳- اندازه‌گیری کلیرانس کراتینین سرم

۴- آنالیز ادرار جهت پروتئین‌های ادراری (Bence-jones)

۵- اندازه‌گیری B2 میکروگلوبولین و ایمونوگلوبولین‌های سرمی بیمار

۶- انجام الکتروکاردیوگرافی

۷- انجام CXR و CT-scan

۸- انجام FNA (Fine Needle Aspiration) از چربی جدار شکم.

مناطق دیگری که می‌توانند جهت بررسی درگیری سیستمیک آمیلوئیدوزیس مورد بیوپسی قرار گیرند شامل رکتوم، کلیه، کبد، مغز استخوان و پوست می‌باشد.^(۱۳)

شاید انجام یک BMA جهت رد کردن مولتیپل میلوما لازم باشد. FNA چربی شکم، روش انتخابی جهت تایید درگیری سیستمیک بوده و ارزش اخباری مثبت ۱۰۰٪ و ارزش اخباری منفی ۸۵٪ دارد.^(۱۴) ارجاع به یک متخصص هماتولوژی جهت بررسی احتمال درگیری سیستمیک در تمامی موارد آمیلوئیدوز راه هوایی فوقانی لازم است. درگیری راه هوایی خارج حنجره، در ۴۰-۱۵٪ بیماران مبتلا به آمیلوئیدوز حنجره نشان داده شده است و بایستی جهت رد کردن همزمان آن، اندوسکوپی کامل صورت گیرد.^(۱)

در حال حاضر موثرترین درمان برای آمیلوئیدوز محدود حنجره، لارنگوسکوپی میکروسکوپی و برداشتن ضایعات می‌باشد. جراحی چند مرحله‌ای، اغلب، عملکرد حنجره را حفظ می‌کند و نسبت به Extripation رادیکال که صدا و بلع بیمار را دچار مشکل می‌کند، ترجیح داده می‌شود.^(۱) استفاده از لیزر CO2 نیز در سالهای اخیر افزایش یافته است.^(۱۵) درمان‌های تکمیلی نظیر رادیوتراپی، کموتراپی و تجویز استروئیدها اثر اثبات شده‌ای در درمان آمیلوئیدوز ندارند.^(۱۶)

اولین تئوری، پاسخ پلاسماسل‌ها به آنتی‌ژن‌های استنشاقی با ترشح ایمونوگلوبولین را مطرح ساخته و تئوری دوم، ناتوانی بدن در حذف ایمونوگلوبولین‌های اضافی یا از نظر رفتاری غیر طبیعی که توسط پلاسماسل‌های منوکلونال تولید شده‌اند را ارایه کرده است.

همراهی آمیلوئید با دیسکرازی‌های پلاسماسل‌ها نظیر MM (Multiple Myeloma) نیز تاکید کننده منشاء ایمونوگلوبولینی فیبریل‌های آمیلوئیدی می‌باشد، بطوری که تقریباً ۱۰٪ موارد آمیلوئید به یک نئوپلاسم منجر می‌شود.^(۸) آمیلوئیدوزیس حنجره، کمتر از ۱٪ تمامی تومورهای خوش‌خیم حنجره را شامل می‌شود. حنجره، شایع‌ترین محل رسوبات آمیلوئیدی در سر و گردن و راه هوایی است و درگیری سیستمیک در آنها نادر می‌باشد.^(۱)

آمیلوئید در حنجره شاید در داخل دیواره عروق و غشاء پایه غدد سروموسینوز، به صورت حلقه‌های هیالین در بافت چربی و نیز به صورت توده‌های اتفاقی بدون شکل ظاهر شود که در این میان درگیری عروق و توده‌های بدون شکل شایع‌تر هستند.^(۱۰)

در بررسی با میکروسکوپ نوری، آمیلوئید، نمای بدون سلول، بدون شکل، هموژن و ائوزینوفیلیک دارد (Haematoxylin and Eosin=H&E) و در رنگ‌آمیزی با Congo-red، نمای کلاسیک سبز درخشان با انکسار مضاعف (Bi refringence) را تحت نور پلاریزه نشان می‌دهد (شکل شماره ۳). رنگ‌آمیزی برای SAP (Serum Amyloid-P)، یک روش تکمیلی عالی برای اطمینان از تشخیص صحیح می‌باشد.^(۱۰)

CT-Scan و MRI در ارزیابی ضایعاتی که ممکن است از آنچه مشاهده می‌شود وسیع‌تر باشند، کمک کننده هستند. تصویربرداری از ضایعات آمیلوئیدوز با نشاندار کردن جزء P آمیلوئید سرم (توسط مواد رادیواکتیو) نیز انجام گرفته است.^(۱۱) با این حال کماکان تشخیص نهایی با بیوپسی است. از آنجا که آمیلوئیدوز سیستمیک اغلب با افزایش مورتالیتی همراه است^(۱۲)، تشخیص درگیری موضعی از سیستمیک ضروری است.

10- Nagasaka T, lai R, kuno k. Localized amyloidosis. A report of a case and extramedullary plasmacytoma involving the larynx of a child. Hum pathol 2001; 32: 132-134.

11- Hawkins PN, pepys MB. Imaging amyloidosis with radiolabelled SAP. Eur j Nuch med 1995; 22: 595-599.

12- Barens EL jr, zafar T. laryngeal amyloidosis: clinicopathologic study of seven cases. Ann otol Rhinol laryngol 1997; 86: 856-863.

13- Wester mark P, Araki S, Benson MD. Nomenclature of amyloid proteins. report from the meeting of the international nomenclature committee on amyloidosis 1998 August 8-9; part 1 amyloid 1999; 6: 63-66.

14- Cuy CD, Jones CK. Abdominal fat pad aspiration biopsy for tissue confirmation of systemic amyloidosis: specificity positive predictive value and diagnostic pitfalls. Diag Cytopath 2001; 24: 181-185.

15- Godbersen GS, leh jF, Hansmann ML. organ-Limited laryngeal amyloid deposit: clinical, morphological, and immunohistochemical results of five cases. Ann otol Rhinal larynglo 1992; 101: 770-775.

16- Tompson LDR, Diringler CA, wenig BM. Amyloidosis of the larynx a clinicopathologic study of 11 cases. Mod pathol 2000; 13: 528-534.

17- Pepys MB, Herbert j, Hutchinson WL. Targeted pharmacological depletion of serum amyloid P for treatment of human amyloidosis. Nature 2002; 414: 254-259.

عود آمیلوئیدوز در حنجره شایع بوده و به همین علت، پایش منظم توأم با معاینات مکرر و بررسی‌های تصویری دوره‌ای جهت شناسایی عود در مراحل اولیه ضروری است.^(۱) روشهای جدید شامل بکارگیری دارویی تجربی با مولکول‌های کوچک که رسوبات آمیلوئیدی را ناپایدار کرده و به دفع آنها از بدن کمک می‌کنند، امیدهایی را در مورد امکان ریشه‌کنی این بیماری ایجاد کرده‌اند.^(۱۷)

فهرست منابع

1- Edmund pribitkin, Oren Friedman, Brian O'Hara, Mary F Cunnane, David levi, Marc Rose, et al. Amloidosis of the upper aerodigestive tract. laryngoscope 2003 December; 113: 2095-2101.

2- Robert T Sataloff, Mone Abaza, Nabil A Abaza, Amy markiewicz, Mary Hawkshaw. Amyloidosis of the larynx. ENT-ear, nose & throat journal 2001 june; 80(6): 369-370.

3- j Madison clark, Mark C wiessler. Localized laryngo tracheal amyloidosis: case report and review of the literature. ENT-ear, nose & throat journal 2001 September; (9): 632-638.

4- kim Richard jones. Infections and manifestations of systemic disease of the larynx. In: charles W cummings, jahn M Fredrikson, Lee A, Harker, chorles j, krause, Mark A, Richarcson, David E, editors. schuller Otolaryngology Head and Neck surgery. 3rd ed. vol 3. Philadelphia: Mosby; 1998. P. 1987.

5- KMJ areen, FRCS(Ed), DP Morris, FRCS, Mpitt, MRC path, et al. Amyloidosis of waldeyer's ring and larynx. The journal of laryngology and otology 2000 April; 114 P: 296-298.

6- Kenny peter pang, Lincoln wang jin chee, Inny Busmanis. Amyloidoma of the nose in a pediatric patient: A case Report. American journal of otolaryngology 2001 March-April; 22(2): 138-141.

7- Preud's Homme jL, Ganeval D, Arunfeld J. Immunoglobulin synthesis in primary and myeloma amyloidosis. Clin EXP FMMvnl 1988; 54: 271-299.

8- Berg AM, Troxler RF, Grillone G. localized amyloidosis of the larynx: evidence for light chain compositon. Ann otol Rhinol laryngol 1993; 102: 884-889.

9- Kisilevsky R. Amyloidosis. In: Rubin E, Farber JL, editors. Pathology. 1st ed. Philadelphia: lippincott willams & wilkins; 2001: 1220-1234.

A Case of Systemic Amyloidosis with Primary Manifestation in Larynx: Diagnosis, Pathophysiology and Treatment

^I *A.R. Mohebbi, MD ^{II} A. Durudynia, MD ^{II} H.R. Nouri, MD

Abstract

Introduction: Amyloidosis is an idiopathic disorder characterized by amyloid deposition leading to tissue damage and disease. Laryngeal amyloidosis is usually a localized phenomenon that is rarely accompanied by systemic involvement. Hoarseness is its most common symptom and the clinical findings in laryngoscopy are variable, nonspecific and difficult to be distinguished from other laryngeal lesions. The diagnosis is made by pathological examination and the treatment consists traditionally of surgical excision to maintain a functional airway and optimize voice. Considering the rarity of systemic involvement with laryngeal amyloidosis, this article presents a case of systemic amyloidosis with primary manifestation in the larynx.

Case Report: The case was a 45-year-old man referred to ENT ward of Firouzgar Hospital with primary chief complaint of dyspnea and hoarseness. Primary biopsy from endolarynx indicated an inflammatory process and two later biopsies revealed inflammation and submucosal hemangioma as well. Finally, in the last laryngoscopy and biopsy with Congo-red staining, amyloid deposits were observed and laryngeal amyloidosis was documented. Additional biopsies from gingival mucous and abdominal fat and the presence of amyloid deposits in these sites confirmed the diagnosis of systemic amyloidosis.

Conclusion: Systemic amyloidosis with laryngeal involvement is a rare disorder which is currently treated by serial direct laryngoscopy and microsurgery. Research on its medical treatment is ongoing.

Key Words: 1) Systemic Amyloidosis 2) Larynx 3) Hoarseness

I) Assistant Professor of ENT and Head & Neck Surgery. Rasoul-e-Akram Hospital. Niayesh St., Sattarkhan Ave., Iran University of Medical Sciences and Health Services. Tehran, Iran. (*Corresponding Author)

II) Resident of ENT. Iran University of Medical Sciences and Health Services. Tehran, Iran.