

## گزارش یک مورد کیست استخوانی آنوریسمال سینوس اتموئید

### چکیده

**مقدمه:** Aneurysmal bone cyst (ABC) ضایعه‌ای خوش‌خیم، پرعروق، با رشد متغیر و گسترش یابنده (expansile) می‌باشد که در هر قسمتی از سیستم اسکلتی به ویژه در استخوان‌های بلند و مهره‌ها ایجاد می‌شود. ABC در سینوس‌های پاراناژال نادر است. تاکنون تنها ۷ مورد ABC در سینوس‌های اتموئید، اسفنوئید و فرونتال گزارش شده است. **معرفی بیمار:** ما به معرفی یک مورد ABC سینوس‌های اتموئید در یک دختر ۱۵ ساله با تظاهر گرفتگی بینی، اپیستاکسی، پروپتوز و جابجایی چشم به سمت خارج می‌پردازیم. **نتیجه‌گیری:** تصاویر سی‌تی‌اسکن بیمار نشانگر توده‌ای گسترش‌یابنده با مرکزیت سینوس‌های اتموئید چپ، با گسترش به اربیت در همان سمت و نیز تخریب سقف سینوس‌های اتموئید و گسترش به داخل حفره کرانیال قدامی بود. تصاویر MRI نیز نمایانگر وجود توده‌ای گسترش‌یابنده، کیستیک و بزرگ با سطوح متعدد مایع درون آن بود. برداشت کامل ضایعه با استفاده از رویکرد کرانیوتومی فرونتال در سمت چپ و در پی آن بازسازی سقف بینی توسط گرافت استخوانی جمجمه به همراه ماگزیکتومی پارشیال و اتموئیدکتومی در سمت چپ با استفاده از رویکرد رینوتومی لترال امکان‌پذیر شد.

کلیدواژه‌ها: ۱- کیست استخوانی آنوریسمال ۲- سینوس‌های پاراناژال ۳- سینوس اتموئید

\*دکتر مرتضی جوادی I

دکتر حمیدرضا نوری II

تاریخ دریافت: ۸۳/۱۲/۱۵، تاریخ پذیرش: ۸۴/۷/۹

### مقدمه

است، تشخیص قطعی آن، به خصوص در مناطقی از اسکلت استخوانی که ABC در آن‌ها جزو تومورهای استخوانی نامعمول محسوب می‌شود، می‌تواند دشوار باشد. از آن جا که ABC یک تغییر استخوانی غیرنئوپلاستیک و خوش‌خیم است، تشخیص قطعی آن ضروری است. این مقاله به معرفی بیمار مبتلا به ABC سینوس اتموئید با گسترش به حفره کرانیال قدامی، اربیت و حفره بینی در همان سمت پرداخته، یافته‌های تشخیصی، ارزیابی‌های هیستوپاتولوژیک و رادیولوژیک و درمان ABC استخوان‌های صورت را مرور نموده است.

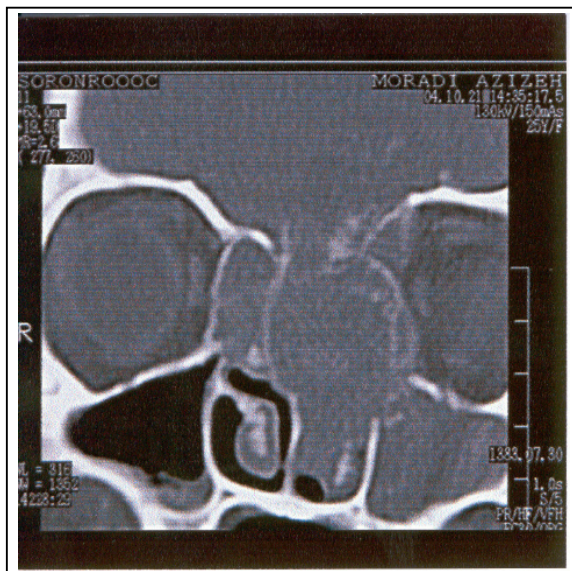
### معرفی بیمار

بیمار دختر ۱۵ ساله‌ای بود که با تظاهر گرفتگی یک طرفه و پیشرونده بینی و خون‌ریزی‌های مکرر در همان سمت به

ABC ۱ تا ۲ درصد از تمام موارد تومورهای اولیه استخوان را تشکیل می‌دهد و به طور عمده (۷۰ درصد) در افراد کمتر از ۲۰ سال دیده می‌شود.<sup>(۱)</sup> در حدود ۲ درصد از تمام موارد ABC، در ناحیه سر و گردن و با بیشترین شیوع در ماندیبول رخ می‌دهند.<sup>(۲)</sup> ABC در سینوس‌های پاراناژال نادر است. تاکنون تنها ۷ مورد ABC در سینوس‌های اتموئید، اسفنوئید و فرونتال گزارش شده است.<sup>(۳، ۴، ۵)</sup> این ضایعات گرچه در رادیوگرافی‌ها همانند کیست‌های واقعی به نظر می‌رسند، اما در واقع حوضچه‌هایی از خون خارج عروقی هستند که توسط بافت همبندی فیبرو و بدون پوشش اپی‌تلیالی احاطه شده‌اند.<sup>(۶)</sup> عقیده عمومی بر این است که یک پروسه واکنشی در ضایعه استخوانی اولیه و یا تروما می‌تواند منجر به تشکیل ABC شود. از آنجا که ABC به طور شایع با دیگر پاتولوژی‌های استخوانی مشابه در ارتباط

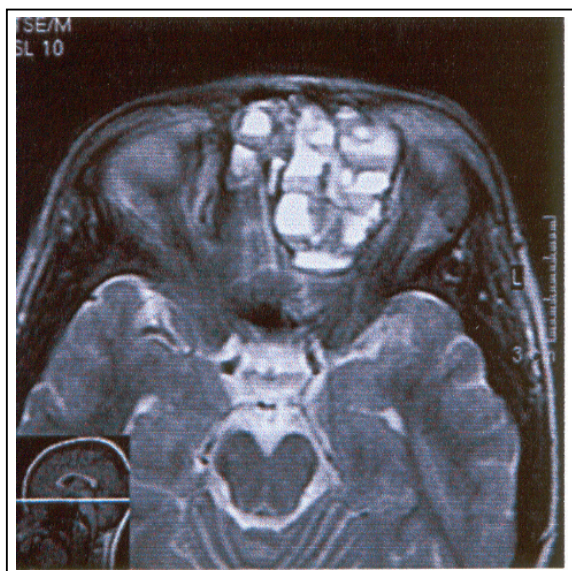
I) دانشیار و متخصص گوش و حلق و بینی، بیمارستان حضرت رسول اکرم(ص)، خیابان ستارخان، نیایش، دانشگاه علوم پزشکی و خدمات بهداشتی - درمانی ایران، تهران (مؤلف مسؤول).

II) دستیار گوش و حلق و بینی، بیمارستان حضرت رسول اکرم(ص)، خیابان ستارخان، نیایش، دانشگاه علوم پزشکی و خدمات بهداشتی - درمانی ایران، تهران.



تصویر شماره ۱- سی تی اسکن از سینوس‌های پارانازال در مقطع

(Coronal): توده بافت نرم با حاشیه‌ای از استخوان متراکم را در سینوس‌های اتموئید چپ با گسترش به داخل اربیت و حفره کرانیال قدامی نشان می‌دهد.



تصویر شماره ۲- T2-Weighted MRI در مقطع (axial): توده‌ای با

کیست‌های متعدد و سطوح مایع - مایع درون آن‌ها را نشان می‌دهد.

بررسی میکروسکوپی نمونه، نشانگر فضاهای کیستیک با ابعاد مختلف و حاوی خون بود که توسط بافت همبندی و استرومای حاوی فیبروبلاست‌های دوکی شکل (Spindle-shaped)، به همراه سلول‌های چند هسته‌ای غول‌آسا (giant) و کانون‌های متعدد از استخوان‌های تازه

همراه بیرون‌زدگی چشم، جابه‌جایی به سمت لترال و تورم در اطراف کانتوس داخلی و نیز اشک ریزش از چشم همان سمت از ۳ ماه قبل، به این مرکز ارجاع شد. وی سابقه برداشتن توده بینی به روش آندوسکوپیک، یک ماه قبل از مراجعه داشت و از ۲ هفته پیش، علایم بهبود نسبی یافته بود. بیوپسی قبلی ضایعه مطرح کننده گرانولوم سلول ژانت بود.

بیمار در معاینه افتالمولوژیک، حدت بینایی (V/A) طبیعی داشت. حرکات چشم چپ دردناک بود ولی محدوده حرکات آن (Range of motion=ROM) طبیعی باقی مانده بود. در معاینه نورولوژیک، اعصاب کرانیال در هر دو سمت طبیعی بود. در رینوسکوپی قدامی، توده‌ای حجیم در سمت چپ بینی با گسترش به سقف و خلف حفره بینی دیده شد. بررسی‌های تشخیصی بیمار شامل سی تی اسکن، MRI و بیوپسی مجدد از ضایعه در اتاق عمل بود. در سی تی اسکن از سینوس‌های پارانازال، توده‌ای مطابق با دانسیته بافت نرم و گسترش‌یابنده با مرکزیت سینوس‌های اتموئید چپ با گسترش به داخل اربیت چپ و حفره کرانیال قدامی مشهود بود (تصویر شماره ۱). MRI (ام آر آی) نمایانگر توده‌ای حجیم، گسترش‌یابنده و با ساختمانی متشکل از کیست‌های متعدد بود که بیشتر آن‌ها حاوی سطوح مایع - مایع بودند. در تصاویر T2، محتوی اصلی این کیست‌ها دارای سیگنال با شدت بالا و ماده ته‌نشین شده دارای سیگنال با شدت پایین بود (تصویر شماره ۲).

در نهایت بیوپسی از توده داخل بینی مجدداً گرانولوم سلول ژانت را مطرح کرد و با این تشخیص بیمار تحت عمل جراحی قرار گرفت. بیمار تحت برداشت کرانیوفاشیال قرار گرفت که شامل فرونتال کرانیوتومی چپ و برداشت توده در حفره کرانیال قدامی به همراه گرافت استخوانی در ناحیه سقف بینی، به علاوه رینوتومی لترال و برداشت توده در ناحیه اتموئید و ماگزایلا و حفره بینی بود (تصویر شماره ۳).

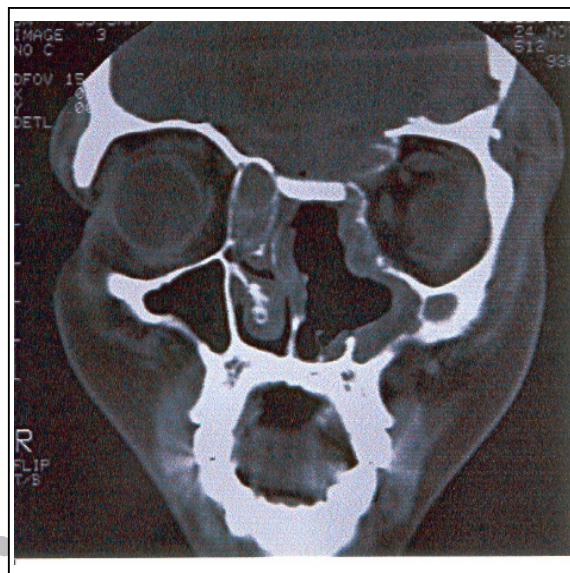
ظاهر ماکروسکوپیک تومور قوام نرم داشت، تومور حاوی قطعات استخوانی و در هنگام برش خونریزی دهنده بود.

است. در بررسی ظاهری (gross)، ABCها معمولاً از فضاهای پر شده از خون تشکیل شده‌اند، اما در سطح میکروسکوپی، بسیاری از این فضاها فاقد یک لایه پوشاننده اندوتلیال و یا اپی‌تلیال هستند. در حدود ۹۵ درصد از ABCها نمای کلاسیک مشابهی دارند: شکاف‌هایی پر از خون که توسط تراپکولاهای استخوانی، بافت فیبرو و سلول‌های غول‌آسای (giant) استروما از هم جدا شده‌اند.<sup>(۷)</sup> در ۵ درصد موارد استخوان تازه تشکیل شده (osteoid formation) و نیز هیستوسیت‌هایی که هموسیدرین درون آن‌ها رسوب کرده در ماتریکس استروما دیده می‌شوند. موارد باقی‌مانده، گونه جامد ABC را تشکیل می‌دهند که از نظر تظاهرات بالینی مشابه ABC کلاسیک هستند. با این تفاوت که در پاتولوژی بافتی متفاوت هستند. گونه جامد به جهت سلولاریتی و اندکس میتوز نسبتاً بالا، ممکن است با بدخیمی‌های سلول‌های دوکی شکل (spindle cell) نظیر استئوسارکوما اشتباه شود، ولی در هر حال تمام موارد ABC فاقد آتیپی سلولی هستند.<sup>(۸)</sup> علت ضایعه کماکان نامعلوم است. این که ABC می‌تواند از ضایعات استخوانی دیگری منشأ بگیرد، به طور گسترده‌ای مورد قبول واقع شده است.

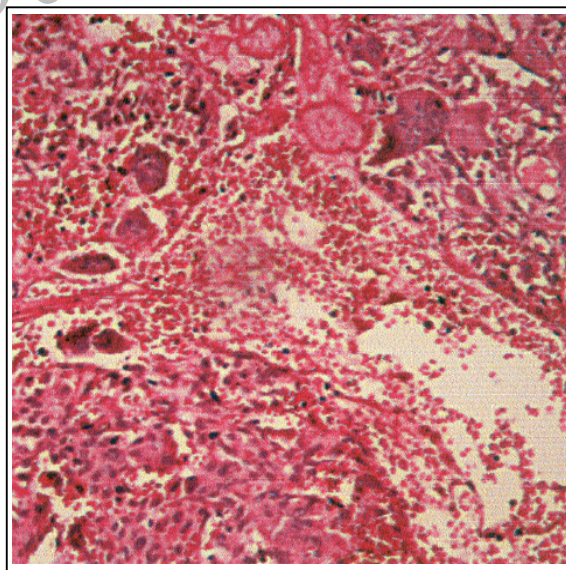
در یک مطالعه بزرگ بر روی ۱۲۳ بیمار مبتلا به ABC، در ۳۶ مورد آن، ABC جزئی از یک تومور استخوانی جامد دیگر نظیر؛ تومور سلول ژانت، کندروپلاستوما، کندرومیوئید فیبروما، دیسپلازی فیبروز، فیبروسارکوما، فیبرومای غیراستخوانی و استئوسارکوم بود. این مطالعه می‌تواند نشان‌دهنده این باشد که ABC یک ضایعه نئوپلاستیک نبوده بلکه یک پروسه واکنشی می‌باشد.<sup>(۹)</sup> اختلاف نظر اصلی بر سر نقش تروما در ایجاد ABC است. تروما به عنوان عامل کمکی در پاتوژنز ABC و تشکیل هماتوم به عنوان واقعه اولیه در سیر تشکیل ABC مطرح شده‌اند.<sup>(۱۰)</sup>

Bisecker و همکارانش<sup>(۱۱)</sup> پیشنهاد کردند که یک ضایعه استخوانی اولیه می‌تواند باعث ایجاد مالفورماسیون و یا فیستول شریانی وریدی شده، فشارهای همودینامیک ناشی

تشکیل شده احاطه شده بود (تصویر شماره ۴)، که تشخیص نهایی ABC را برای بیمار مطرح کرد.



تصویر شماره ۳- سی‌تی‌اسکن از سینوس‌های پاراناژال در مقطع (coronal): برداشت کامل ضایعه توسط رزکسیون کرانیوفاشیال به همراه گرافت استخوانی در ناحیه سقف بینی را نشان می‌دهد.



تصویر شماره ۴- نمای میکروسکوپی ABC: فضاهای کیستیک حاوی خون و بدون لایه پوشاننده را به همراه استرومای حاوی بافت همبند و Giant cell- Spindle cell نشان می‌دهد.

#### بحث

واژه ABC یک نام‌گذاری اشتباه واقعی است، زیرا از نقطه نظر بافت‌شناسی تومور نه یک آنوريسم و نه یک کیست

گسترش اینتراکرانیاى موارد ABC قاعده جمجمه کمک کننده باشد.<sup>(۱۴)</sup> وجود خاصیت پارامغناطیس (paramagnetic) در محصولات ناشی از تجزیه خون، باعث ایجاد سطوح مایع ناشی از شدت‌های متفاوت سیگنال آن‌ها، از محدوده خیلی روشن (high) (مت‌هموگلوبین خارج سلولی) تا محدوده تیره (low) (دی‌اکسی‌هموگلوبین داخل سلولی، بقایای سلولی و یا هموسیدرین) در تصاویر T2-weighted می‌شود (تصویر شماره ۲).<sup>(۱۵)</sup> اگر علاوه بر یافته‌های فوق، در MRI ضایعه‌ای استخوانی همانند دیسپلازی فیبرو در مجاورت این ضایعه باشد، تشخیص ABC باید قویاً مورد شک قرار گیرد. تشخیص‌های افتراقی این ضایعه از نقطه‌نظر رادیولوژیک شامل ضایعاتی همانند: تومور سلول ژانت، گرانولومای سلول ژانت ترمیمی، کیست‌های هموراژیک و دیسپلازی فیبروز می‌باشد.

بیماران مبتلا به گرانولومای سلول ژانت ترمیمی معمولاً یک سابقه قبلی قطعی از تروما دارند و در دیسپلازی فیبروز هم معمولاً سطوح مایع - مایع دیده نمی‌شود. با این حال هر چند یافته‌های رادیوگرافیک مطرح کننده تشخیص می‌باشند، تشخیص قطعی تنها بر اساس هیستوپاتولوژی ضایعه است. وجود سلول‌های ژانت متعدد در ABC، تشخیص افتراقی این ضایعه را از لحاظ بافت‌شناسی از ضایعاتی همانند استئوکلاستوما، دیسپلازی فیبروز، هماتوم استخوانی و همانژیوم کاورنو دچار اشکال می‌کند. اشتباه اصلی در تشخیص هنگامی رخ می‌دهد که پاتولوژیست در ارزیابی پوشش فضاهای حاوی خون، دچار خطا شود.<sup>(۱۶)</sup>

درمان‌های ABC شامل؛ اکسیژون جراحی وسیع، کورتاژ و رادیاسیون می‌باشند. آمار عود ۵۲ درصد برای کورتاژ و ۱۱ درصد برای اکسیژون جراحی گزارش شده<sup>(۱۷)</sup> که به نظر می‌رسد این نتایج برای بچه‌هایی با سن کمتر از ۱۰ سال، بیشتر از بالغین باشد.<sup>(۱۸)</sup> اغلب موارد عود در طی یک سال پس از درمان رخ می‌دهد و از آن جا که عود، ۲ سال پس از عمل جراحی عارضه‌ای نادر است، پی‌گیری پس از این مدت اقدامی غیرضروری است.<sup>(۱)</sup> سارکوما به دنبال

از آن منجر به ایجاد یک ضایعه راکتیو استخوانی و یا ABC شود. در بررسی ظاهری (gross)، مقاطع برش داده شده از ABC کیست‌هایی جداگانه با اندازه‌های متفاوت، از مواردی که به سختی قابل تشخیص هستند تا مواردی با چندین سانتی‌متر قطر تشکیل شده‌اند. آن‌ها معمولاً با خون مایع و مایع سروزی به رنگ خون که شواهدی از لخته و ارگانیزاسیون را نشان نمی‌دهند، پر شده‌اند. این خون غیرلخته و مایع سروزی باعث ایجاد سطوح مایع - مایع (fluid-fluid) می‌شوند که به ندرت در سی‌تی‌اسکن و به طور شایع در MRI قابل رویت است. با این وجود، علی‌رغم این که سطوح مایع - مایع برای ABC تشخیصی هستند ولی اختصاصی نیستند.<sup>(۳)</sup>

تظاهرات رادیولوژیک ABC تشخیصی نیست بلکه تنها مطرح کننده این ضایعه می‌باشد. سی‌تی‌اسکن در تعیین گسترش استخوانی ضایعه و تشخیص‌های افتراقی آن کمک کننده است و از آن جا که تومور به شکل گسترش یابنده رشد کرده و پوسته نازکی از استخوان کورتیکال را باقی نگه می‌دارد، سی‌تی‌اسکن (تصویر شماره ۱) یک توده از بافت نرم را که اغلب توسط یک حاشیه نازک از استخوان فشرده احاطه شده نشان می‌دهد.<sup>(۱۲)</sup>

نازک شدن کورتکس و به طور کلی بادکردن (ballooning) استخوان در مقایسه با تخریب کامل استخوان، مطرح کننده یک ضایعه خوش‌خیم با رشد آهسته است. از نقطه‌نظر رادیوگرافی، ABC نه تنها باعث ballooning استخوان و نازک شدن کورتکس آن می‌شود، می‌تواند چندین حفره‌ای بوده و با نمای حباب صابون (soap bubble) و یا لانه زنبوری (honey comb) تظاهر یابد و گه‌گاه با وجود پریوست بلند شده استخوان تازه تشکیل شده، الگوی تراکولار نازک (Light trabecular) را به نمایش بگذارد.

سونوگرافی نیز روش مطمئنی برای ارزیابی کیست‌های حاوی خون در ABC بوده و در مقایسه با یافته‌های رادیوگرافی ساده ویژگی و حساسیت بالایی دارد.<sup>(۱۳)</sup> MRI در بررسی بافت نرم اطراف ضایعه بسیار کمک کننده است، به ویژه این که در ناحیه کرانیوفاشیال می‌تواند در ارزیابی

Aneurysmal bone cyst secondary to other osseous lesions: report of 57 cases. Am J Clin pathol; 1975. 63: 1-8.

11- Biesscker JL, Marcove RC, Huvos AG, Mike V. Aneurysmal bone cysts: a clinicopathologic study of 66 cases. Cancer; 1970. 26: 615-25.

12- Coscina WF, Lee BCP. Concurrent osteblastoma and aneurysmal bone cyst of the ethmoid sinus: case report. CT J Computed Tomography; 1985.(9): 347-50.

13- Haber HP, Drews K, Scheel Walker H, Klingebiel T. Aneurysmal bone cyst in early childhood ultrasound findings. Pediatr radiol; 1993; 23: 405-6.

14- Martin J. Citardi, Tanveer Janjua. Jams J. Abrahams, Clarence T. Sasaki. Orbit ethmoid aneurysmal bone cyst. Otolaryngol head neck surg. 1996; 114: 499-70.

15- Zimmer WD, Berquist Th, Mcleod RA, Sim FH, pritchard DJ, Shives TC, et al. Bone tumors, magnetic resonance imaging versus computed tomography. Radiology. 1985; 155: 709-18.

16- Hudson TM. Fluid levels in aneurysmal bone cysts. A CT feature. AJR; 1984; 142: 1001-4.

17- Gidding NA, Kennedy TL, Knipe KL, Levine HL, Smith JD. Aneurysmal bone cyst of the mandible. Arch Otolaryngol Head Neck Surg. 1989; 115: 865-70.

18- Freiberg AA, Loder RT, Heidelberger KP, Heidelberger KP, Hensinger RN. Aneurysmal bone cysts in young children. J Pediatr Orthop. 1994; 14: 86-91.

19- Tillman BP, Dahlin DC, Lipscomb PR, Stewart JR. Aneurysmal bone cyst an analysis of ninety nine cases. Mayo Clin Proc. 1968; 43: 478-95.

20- O'Brien DP, Rashad EM, Toland JA, Farrell MA, Phillip S. Aneurysmal cyst of the frontal bone Case report and review of the literature. Br J Neurosurg. 1994. 8: 105-108.

رادیوتراپی، در ۳ بیمار که ABC در آنها با رادیوتراپی درمان شده بود، گزارش شده است.<sup>(۱۹)</sup>

برخلاف ABC ستون مهره‌ها، استخوان‌های بلند و یا فک تحتانی که کورتاژ ضایعه در آنها اغلب تنها درمان ممکن می‌باشد، اکسیژون کامل در استخوان مجسمه معمولاً امکان‌پذیر است.<sup>(۲۰)</sup> علاوه بر این، کورتاژ در مناطق به خصوصی از اسکلت ناحیه کرانیوماگزیلوفاشیال مانند کمپلکس اوربیتواتموئید، یک انتخاب درمانی محسوب نمی‌شود. بازسازی بلافاصله پس از برداشت کامل ضایعه در ناحیه کرانیوماگزیلوفاشیال، می‌تواند با استفاده از فلپ آزاد استخوانی - ماهیچه‌ای - بافتی حاوی عروق ریز و یا گرافت استخوانی اتوژن بدون عروق، جهت نقایص کرانیوفاشیال در حین عمل جراحی صورت گیرد.

#### منابع

1- Batsakis JG. Editor. Tumors of the head and neck, clinical and pathological considerations, 2 nd ed. Baltimore: Williams and Wilkins; 1979: 393-4.

2- Matt BH. Aneurysmal bone cyst of the maxilla: Case report and review of the literature. Int J Pediatr Otorhino laryngol; 1993. 25: 217-226.

3- Peter M. som, Charles J. Schatz, Eugene G. Flaum, Todd H. Lanman. Aneurysmal bone cyst of the paranasal sinuses associated with fibrous dysplasia. CT and MR findings. Jour of comp assisted Tomography; 1991. 15(3): 513-515.

4- James H. Liue, Mark T. Newcomer alan D Murray: aneurysmal bone cyst of the frontal sinus. Am J Otolaryngol; 2001. 22: 291-293.

5- Hrishikesh KA, Narlawar RS, Deasi SB, Aniruddha K, Maheshwari S. Aneurysmal bone cyst of the ethmoid bone. British jour of radiol, 2002; 75: 919-918.

6- Valentino J, Hester M, Strottmann JM, Damm DD. Pediatric mandibular aneurysmal bone cyst. Ann Otol Rhinol laryngol; 2000. 109: 106-108.

7- Kerhsnik M, Batsakis JG. Aneurysmal bone cysts of the jaws. Ann Otol Rhinol Laryngol; 1994. 103: 164-5.

8- Bertoni F, Bacchini P, Capanna R, Ruqqieri P, Biagini R, Ferruzzi A, et al. Solid veriant of aneurysmal bone cyst. Cancer; 1993. 71: 729-34.

9- Martinez V, Sissons HA. Aneurysmal bone cyst: a review of 123 cases including primary lesions and those secondary to other bone pathology. Cancer; 1988. 2291- 304.

10- Levy WM, Miller AS, Bonakdarpour A, Aegerter E.

## *Aneurysmal Bone Cyst of Ethmoid Sinus: A Case Report*

<sup>I</sup>  
\*M. Javadi, M.D.      <sup>II</sup>  
H.R. Nouri, M.D.

### *Abstract*

**Introduction:** Aneurysmal bone cyst(ABC) is a benign lesion with variable and expansile growth that can occur in any part of the skeletal, mainly in long bones and vertebra. ABC in paranasal sinuses is rare with only 7 previous cases having been describes in the ethmoid, sphenoid and frontal sinuses.

**Case Report:** We present a case of ethmoidal sinus ABC in a 15-year-old female presenting nasal obstruction, epistaxis, proptosis and lateral displacement of left orbit.

**Conclusion:** PNS-CT revealed an expansile mass centred over the left ethmoidal sinus extending to left orbit and anterior cranial fossa with destroying the fovea ethmoidalis. MRI revealed the presence of a large cystic expansile mass and presence of multiple fluid levels within. Complete en-bloc excision was performed by using left frontal craniotomy approach, followed by immediate reconstruction of the nasal vault by using a split calvarial bone graft in combination with left ethmoidectomy and partial maxillectomy using left lateral rhinotomy approach.

**Key Words:** 1) Aneurysmal Bone Cyst 2) Paranasal Sinuses 3) Ethmoid Sinus

<sup>I</sup>) Associate Professor of ENT. Hazrat Rasoul Hospital. Niayesh Ave. Sattarkhan St. Iran University of Medical Sciences and Health Services. Tehran, Iran. (\*Corresponding Author)

<sup>II</sup>) ENT Resident. Hazrat Rasoul Hospital. Iran University of Medical Sciences and Health Services. Tehran, Iran.