

بررسی اثرات هیدروکسید آلومینیم بر ترمیم زخم پوستی در موش صحرایی

چکیده

زمینه و هدف: التیام زخم عبارتست از حصول مجدد تمامیت فیزیکی ساختارهای داخلی و خارجی و در برگیرنده تعامل‌های پیچیده بین سلولها و فاکتورهای مختلف می‌باشد. درمان صحیح و مراقبت از زخم جهت افزایش سرعت بهبودی، همچنین جلوگیری از مزمن شدن و عفونت آن، همواره مدنظر انسان بوده و روشهای مختلف برای رسیدن به این هدف بکار گرفته شده است. این مطالعه با هدف بررسی اثرات هیدروکسید آلومینیم که سالیان سال به طور تجربی جهت جلوگیری از زخم بستر بکار می‌رفت، بر روند التیام زخم پوستی در موش صحرایی صورت گرفت.

روش بررسی: اثرات داروی هیدروکسید آلومینیم بر روند التیام زخم پوستی در دو مدل (زخمهای طولی با ایجاد برش عمقی به طول ۱/۵ سانتی‌متر و زخمهای گرد به قطر ۱/۵ سانتی‌متر) در پشت موش صحرایی در قسمت پاراورتبرال از خط وسط و با ارزیابی طول و مساحت ناحیه التیام یافته و بررسی پاتولوژیکی در روزهای مختلف و نیز آزمایش تانسیمتری بعد از ترمیم کامل زخم انجام گرفت.

یافته‌ها: درصد بهبودی زخم در گروه کنترل زخمهای طولی در روزهای سوم، ششم، نهم، دوازدهم و پانزدهم از ۱۰/۱۳٪، ۳۱/۸۸٪، ۵۲/۴۶٪، ۷۸/۷۵٪ و ۱۰۰٪ به ترتیب به ۱۰/۲۵٪، ۳۳/۳۸٪، ۵۵/۳۸٪، ۸۱/۳۶٪ و ۱۰۰٪ با هیدروکسید آلومینیم تغییر یافت و در گروه کنترل زخمهای گرد، از ۹/۸۸٪، ۲۱/۲۵٪، ۵۲/۱۳٪، ۶۹/۶۳٪، ۸۸/۲۱٪ و ۱۰۰٪ در روز هجدهم به ترتیب به ۱۰/۲۸٪، ۲۹/۵٪، ۵۲/۳۸٪، ۷۵٪، ۹۱/۷۳٪ و ۱۰۰٪ با هیدروکسید آلومینیم رسید که در هیچ کدام از روزها، معنی‌دار نبوده است. تنش (حداکثر نیروی وارد بر پوست که سبب پاره شدن آن می‌شود) در گروه کنترل زخمهای طولی، از ۱۳/۱۹ به ۱۵/۱۱ نیوتن با هیدروکسید آلومینیم، و در گروه زخمهای گرد در حالت کنترل، از ۱۱/۷۸ به ۱۱/۹۴ نیوتن با هیدروکسید آلومینیم تغییر یافت. کرنش (طول کشیدگی یافت، هنگامی که حداکثر کشش بر آن وارد می‌آید) در گروه کنترل زخمهای طولی، از ۹/۹۸ میلی‌متر به ۱۰/۵۹ میلی‌متر با هیدروکسید آلومینیم و در گروه زخمهای گرد در حالت کنترل، از ۱۰/۵۲ میلی‌متر به ۱۱/۵۷ میلی‌متر با هیدروکسید آلومینیم تغییر یافت. یافته‌های پاتولوژیک در بررسی نمونه‌های اخذ شده از موارد کنترل و زخمهای مواجه شده با آلومینیم در دو گروه زخم طولی و گرد، از نظر هیستولوژیک، حکایت از روند کیفی نسبتاً مشابه از نظر سرعت روند ترمیم و بسیج سلولی و پاکسازی ناحیه ترمیم زخم با توجه به توالی زمانی نمونه‌ها با رنگ‌آمیزی هماتوکسیلین - ائوزین داشتند.

نتیجه‌گیری: یافته‌های فوق نشان می‌دهند که احتمالاً داروی هیدروکسید آلومینیم تاثیری بر روند سرعت التیام زخم پوستی و ساخت کلاژن در موش صحرایی ندارد، هر چند بررسی‌های ایمنو‌هیستوشیمی بیش‌تری مورد نیاز است.

کلیدواژه‌ها: ۱- ترمیم زخم ۲- تنش ۳- کرنش ۴- هیدروکسید آلومینیم

تاریخ دریافت: ۸۵/۸/۱۵، تاریخ پذیرش: ۸۵/۱۲/۲۱

- I) دانشجوی PhD فیزیولوژی، مرکز تحقیقات سرطان، انستیتو سرطان مجتمع بیمارستانی امام‌خیمینی (ره)، انتهای بلوار کشاورز، دانشگاه علوم پزشکی و خدمات بهداشتی - درمانی تهران، تهران، ایران (*مؤلف مسؤول).
- II) دانشیار و فوق‌تخصص جراحی کانسر، مرکز تحقیقات سرطان، انستیتو سرطان مجتمع بیمارستانی امام‌خیمینی (ره)، انتهای بلوار کشاورز، دانشگاه علوم پزشکی و خدمات بهداشتی - درمانی تهران، تهران، ایران.
- III) استادیار و متخصص آسیب‌شناسی، مرکز تحقیقات سرطان، انستیتو سرطان مجتمع بیمارستانی امام‌خیمینی (ره)، انتهای بلوار کشاورز، دانشگاه علوم پزشکی و خدمات بهداشتی - درمانی تهران، تهران، ایران.
- IV) کارشناس پرستاری، مرکز تحقیقات سرطان، انستیتو سرطان مجتمع بیمارستانی امام‌خیمینی (ره)، انتهای بلوار کشاورز، دانشگاه علوم پزشکی و خدمات بهداشتی - درمانی تهران، تهران، ایران.
- V) کارشناس ارشد فیزیوتراپی، دانشکده پزشکی، بزرگراه چمران، پل گیشا، دانشگاه تربیت مدرس، تهران، ایران.
- VI) کارشناس مدیریت صنعتی، دانشکده پزشکی، دانشگاه علوم پزشکی و خدمات بهداشتی - درمانی تهران، تهران، ایران.

مقدمه

التیام زخم عبارتست از حصول مجدد تمامیت فیزیکی ساختارهای داخلی و خارجی و در برگیرنده تعامل‌های پیچیده بین سلولها و فاکتورهای مختلف می‌باشد. ترمیم زخم مکانیسمی هموستاتیک برای بازگشت تعادل فیزیولوژیک می‌باشد و با قطع ارتباط بین سلولهای مجاور و پشتیبان آنها و یا در اثر مرگ سلولی شروع می‌شود. در روند ترمیم، مجموعه‌ای از وقایع شامل پاسخ‌های التهابی، نوزایش اپیدرم، جمع شدن زخم و در نهایت تشکیل بافت همبند و شکل‌گیری مجدد در یک توالی که در زمان‌های مشخصی با یکدیگر همپوشانی دارند، صورت می‌گیرد.^(۱)

Patino، در سال ۱۹۹۶ تاثیر میدان‌های الکترومغناطیس را بر ترمیم زخم با برشی مستطیل شکل بر پشت موش‌های صحرایی مطالعه کرد که ارزیابی زخم در روش کار وی با ملاحظه تغییر اندازه طول نسبت به روز صفر بود.^(۲)

یکی دیگر از معیارهای بسیار ارزشمند جهت ارزیابی پدیده التیام زخم، قدرت کشش بافت می‌باشد. شواهدی مبنی بر افزایش سنتز کلاژن در طی چند ساعت بعد از جراحی وجود دارد. اتصالات متعدد و نحوه آرایش فیبرهای کلاژن، مسؤول استحکام بافت پوست می‌باشند، بنابراین با استفاده از تانسیومتری، می‌توان حد کشسانی پوست التیام یافته را مورد سنجش قرار داد.^(۳ و ۴)

درمان صحیح و مراقبت از زخم جهت افزایش سرعت بهبودی، همچنین جلوگیری از مزمن شدن و عفونت آن، همواره مدنظر انسان بوده و روشهای مختلف برای رسیدن به این هدف بکار گرفته شده است. علی‌رغم تلاشهای گسترده در پایه‌گذاری و بکارگیری روشهای مختلف در ترمیم زخم، کنترل زخم هنوز به حد مطلوب نرسیده است.

هیدروکسید آلومینیم از دسته داروهای آنتی اسید رایج است که پس از خوردن، قسمتی از آن جذب خون شده و غلظت آلومینیم پلاسما را در افراد طبیعی به ۲ برابر افزایش می‌دهد.

Ito و همکاران، اثرات ژل هیدروکسید آلومینیم روی زخمهای ناشی از اسید استیک را بررسی کردند و نشان

دادند که ژل هیدروکسید آلومینیم نه فقط اندکس ماکروسکوپی زخم را کاهش می‌دهد، بلکه موجب کاهش تولید مخاط، بدون اثر بر ضخامت پایه زخم و افزایش ساخت کلاژن می‌گردد.^(۵) در سال ۲۰۰۵، Muneuchi و همکاران با استفاده ترکیبی از آلومینیم و فاکتورهای رشد فیبروبلاستی باعث تحریک ساخت کلاژن و درمان آرتريت روماتوئید شدند.^(۶) همچنین Macho، در سال ۱۹۹۵ در یک مطالعه کلینیکال تریال، اثر آلفا اسیدهای محتوی آلومینیم را روی ترمیم زخمهای دوازدهه و مورفولوژی آن بررسی کرد و نشان داد که هیدروکسید آلومینیم باعث افزایش سرعت ترمیم زخم بر مخاط دوازدهه می‌گردد.^(۷)

با توجه به فرض فوق و اینکه از گذشته‌های دور این ماده به عنوان پیشگیری کننده از زخمهای بستر در بیماران با ضایعات نخاعی و بیماری‌های مزمن استفاده می‌شود، در این مطالعه سعی شد تا اثرات ماده فوق بر التیام زخم در حیوانات آزمایشگاهی مورد بررسی قرار گیرد.

روش بررسی

مطالعه حاضر از نوع تجربی می‌باشد که بر روی دو دسته موشهای صحرایی نر نژاد S.D (تهیه شده از موسسه تحقیقات و سرم سازی رازی) به وزن ۳۰۰-۲۵۰ گرم و نگهداری شده در دمای ۲۵-۲۲ درجه سلسیوس، رطوبت ۵۰٪ و ۱۲ ساعت سیکل روشنایی انجام گرفت:

۱- دسته اول، زخمهای طولی که خود به دو گروه تقسیم می‌گردد:

الف) گروه کنترل با زخمهای طولی (n=۱۲). بر روی زخمهای این گروه، پس از ایجاد زخم تا روز برداشت هیچ گونه ماده‌ای استعمال نمی‌شد.

ب) گروه زخمهای طولی با استعمال هیدروکسید آلومینیم (n=۱۲). بر روی زخمهای این گروه، پس از ایجاد زخم تا روز برداشت، روزانه ۲ بار هیدروکسید آلومینیم استعمال می‌گردید.

۲- دسته دوم، زخمهای گرد که خود به دو گروه تقسیم می‌گردد:

الف) گروه کنترل با زخمهای گرد (n=12). بر روی زخمهای این گروه، پس از ایجاد زخم تا روز برداشت هیچ گونه ماده‌ای استعمال نمی‌شد.

ب) گروه زخمهای گرد با استعمال هیدروکسید آلومینیم (n=12). بر روی زخمهای این گروه، پس از ایجاد زخم تا روز برداشت، روزانه ۲ بار هیدروکسید آلومینیم استعمال می‌گردید.

جهت انجام بیهوشی، مخلوطی از دو داروی کتامین (۵۰ میلی‌گرم به ازای هر کیلوگرم وزن) و زایلازین (۵ میلی‌گرم به ازای هر کیلوگرم وزن) تزریق می‌گردید. بعد از بیهوشی،

اختلاف طول یا سطح زخم روز X با روز صفر

$$\text{درصد اندازه زخم در روز X} = \frac{\text{طول یا سطح زخم در روز صفر}}{\text{اختلاف طول یا سطح زخم روز X با روز صفر}} \times 100$$

طول یا سطح زخم در روز صفر

$$\text{درصد اندازه زخم در روز X} = 100 - X$$

ب- اندازه‌گیری قدرت کشش بافت ترمیم شده (تانسیومتری): جهت انجام آزمایش تانسیومتری، بعد از بهبودی کامل زخم، حیوانات هر گروه ابتدا توسط استنشاق بیش از حد گاز کلروفرم، کشته و پوست ناحیه پشت آنها به طور کامل از ناحیه فاسیای عمقی، بریده و در محلول نرمال سالین قرار داده می‌شدند تا خشک نشوند. سپس کشش بافت با استفاده از دستگاه تانسیومتری محاسبه می‌گردید. در این روش، باریکه‌ای از پوست با طول ۵ و عرض ۳ سانتی‌متر به گیره‌های دستگاه متصل می‌شد؛ باید توجه داشت که اثر زخم بهبود یافته در قسمت وسط و عمود بر طول پوست قرار گیرد. حرکت گیره‌های مزبور توسط کامپیوتر متصل به دستگاه کنترل می‌گردید. کشش پوست با سرعت تنظیم شده صورت می‌گرفت و پس از پاره شدن پوست، به طور خودکار متوقف می‌شود. پارامترهای زیر توسط دستگاه تانسیومتر، محاسبه و نتایج در صفحه نمایش کامپیوتر منعکس می‌گردید.

تنش: (حداکثر نیروی وارد بر پوست که سبب پاره شدن آن می‌شود).

کرنش: (طول کشیدگی بافت، هنگامی که حداکثر کشش بر آن وارد می‌آید).

موهای پشت حیوان کاملاً با تیغ تراشیده، سپس با بتادین و گاز استریل، ضد عفونی می‌شد. برای ایجاد زخم طولی در پشت حیوان در ناحیه پاراورتبرال به فاصله ۱/۵ میلی‌متر از خط وسط پشت، ابتدا با خط کش به طول ۱/۵ سانتی‌متر اندازه‌گیری کرده، سپس به کمک تیغ بیستوری و قیچی، زخم طولی با برش عمقی به طول ۱/۵ سانتی‌متر ایجاد می‌شد.^(۸) برای ایجاد زخم گرد، به کمک پانچ بیوپسی با قطر ۱/۵ سانتی‌متر، زخم گرد با برش عمقی به قطر ۰/۵ سانتی‌متر ایجاد می‌شد. به کلیه گروه‌ها ماده آنتی‌سپتیک، (جنتامایسین با دوز ۵ میلی‌گرم به ازای هر کیلوگرم از وزن) تزریق گردید.

جهت استعمال هیدروکسید آلومینیم (تهیه شده از شرکت البرزدارو)، این ماده با مقداری سرم فیزیولوژی ۰/۹٪ مخلوط شده سپس روی زخمها گذاشته می‌شد، بطوری که تمام سطح روی زخم و مقداری از کناره‌های آن را می‌پوشاند. استعمال هیدروکسید آلومینیم روی زخمها از روز ایجاد زخم (روز صفر) تا روز برداشت زخمها، روزی ۲ مرتبه انجام می‌شد. بر روی زخمهای کنترل، هیچ ماده‌ای استعمال نمی‌شد. از سه روش برای ارزیابی روند ترمیم زخم استفاده گردید:

به ۱۱/۹۴ نیوتن در گروه زخمهای گرد با هیدروکسید آلومینیم رسید.

کرنش (طول کشیدگی بافت، هنگامی که حداکثر کشش بر آن وارد می‌آید) در گروه زخمهای طولی در حالت کنترل، از ۹/۹۸ میلیمتر به ۱۰/۵۹ میلیمتر در گروه زخمهای طولی با هیدروکسید آلومینیم و در گروه زخمهای گرد در حالت کنترل، از ۱۰/۵۳ میلیمتر به ۱۱/۵۷ میلیمتر در گروه زخمهای گرد با هیدروکسید آلومینیم رسید.

یافته های پاتولوژیک در بررسی نمونه های اخذ شده از موارد کنترل و زخمهای مواجه شده با آلومینیم در دو گروه زخم طولی و گرد، از نظر هیستولوژیک، حکایت از روند کیفی نسبتاً مشابه از نظر سرعت روند ترمیم و بسیج سلولی و پاکسازی ناحیه ترمیم زخم با توجه به توالی زمانی نمونه‌ها با رنگ آمیزی هماتوکسیلین - ائوزین داشتند.

بحث

جداول شماره ۱ و ۲، نتایج حاصل از تاثیر هیدروکسید آلومینیم بر التیام زخم طولی و گرد با برش عمقی در موش صحرایی در مقایسه با گروه کنترل را نشان می‌دهند. این جداول بیانگر درصد بهبودی زخم برحسب تغییرات طول و قطر آن در روزهای مختلف نسبت به روز صفر می‌باشند. با استفاده از تحلیل آماری توسط آزمون t و با در نظر گرفتن سطح معنی‌دار بودن $P < 0.05$ ، ملاحظه می‌شود که درصد بهبودی زخم در هیچ کدام از روزها اختلاف معنی‌داری ندارند.

جدول شماره ۱ - میانگین درصد بهبودی زخم در گروه کنترل و هیدروکسید آلومینیم در زخمهای طولی با احتساب تغییرات طول نسبت به روز صفر

گروه	روزها	سوم	ششم	نهم	دوازدهم	پانزدهم
کنترل	۱۰/۱۳ ± ۲/۶۴	۲۱/۷۹ ± ۲/۸۸	۲۵/۵۲ ± ۲/۶۹	۲۸/۴۶ ± ۲/۵۲	۳۱/۷۵ ± ۲/۷۸	۳۴/۱۰۰ ± ۲/۱۰۰
هیدروکسید آلومینیم	۱۰/۲۵ ± ۲/۶۴	۲۳/۳۸ ± ۲/۷۹	۲۸/۵۵ ± ۲/۸۱	۳۳/۳۶ ± ۲/۸۱	۳۸/۳۶ ± ۲/۸۱	۴۳/۱۰۰ ± ۲/۱۰۰

داده‌ها به صورت Mean±SD نشان داده شده است (n=۱۲). آزمون مورد استفاده، T Test و آزمون Tukey می‌باشد. با توجه به داده‌های جدول، هیچ گونه تفاوت معنی‌داری بین گروه کنترل و گروه هیدروکسید آلومینیم در زخمهای طولی مشاهده نشده است.

جدول شماره ۲ - میانگین درصد بهبودی زخم در گروه کنترل و هیدروکسید آلومینیم در زخمهای گرد با احتساب تغییرات قطر نسبت به روز صفر

گروه	روزها	سوم	ششم	نهم	دوازدهم	پانزدهم	هجدهم
کنترل	۹/۸۸ ± ۲/۶۳	۱۰/۲۵ ± ۲/۶۳	۱۲/۲۵ ± ۲/۶۳	۱۳/۲۵ ± ۲/۶۳	۱۴/۲۵ ± ۲/۶۳	۱۵/۲۱ ± ۲/۶۳	۱۶/۲۱ ± ۲/۶۳
هیدروکسید آلومینیم	۱۰/۲۸ ± ۲/۶۳	۱۲/۲۸ ± ۲/۶۳	۱۴/۲۸ ± ۲/۶۳	۱۶/۲۸ ± ۲/۶۳	۱۷/۲۸ ± ۲/۶۳	۱۸/۲۸ ± ۲/۶۳	۱۹/۲۸ ± ۲/۶۳

داده‌ها به صورت Mean±SD نشان داده شده است (n=۱۲). آزمون مورد استفاده، T Test و آزمون Tukey می‌باشد. با توجه به داده‌های جدول، هیچ گونه تفاوت معنی‌داری بین گروه کنترل و گروه هیدروکسید آلومینیم در زخمهای گرد مشاهده نشده است.

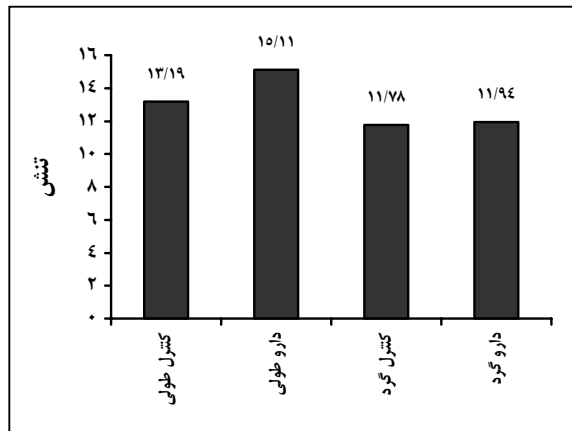
ج- در فاصله هر ۳ روز، یک سر حیوان از هر گروه، کشته و نمونه بافت در حال ترمیم از نظر بافت شناسی (Cell degeneration, Giant cell, Epidermis, Collagene, Infiltration و Vessle formation necrosis) بررسی شد. مقایسه داده‌های مربوط به طول دوره بهبودی زخم و قدرت کشش بین دو گروه، بر اساس آزمون T Test و Tukey مورد تجزیه و تحلیل قرار گرفته است. در تمام آزمون‌ها، سطح معنی‌داری، $P < 0.05$ در نظر گرفته شده است. همه نتایج به صورت میانگین ± انحراف معیار گزارش شده‌اند.

یافته‌ها

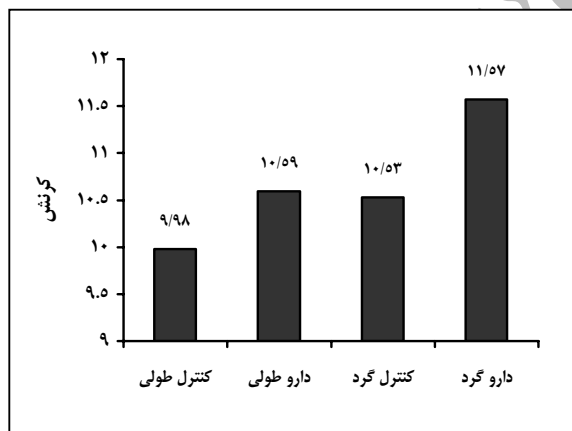
درصد بهبودی زخم در روزهای سوم، ششم، نهم، دوازدهم و پانزدهم در گروه زخمهای طولی در حالت کنترل، به ترتیب از ۱۰/۱۳٪، ۲۱/۷۹٪، ۲۵/۵۲٪، ۲۸/۴۶٪ و ۳۱/۷۵٪ به ۱۰/۲۵٪، ۲۳/۳۸٪، ۲۸/۵۵٪، ۳۳/۳۶٪ و ۳۸/۳۶٪ در گروه هیدروکسید آلومینیم و در گروه زخم‌های گرد در حالت کنترل، به ترتیب از ۹/۸۸٪، ۱۰/۲۵٪، ۱۲/۲۵٪، ۱۳/۲۵٪ و ۱۴/۲۵٪ به ۱۰/۲۸٪، ۱۲/۲۸٪، ۱۴/۲۸٪، ۱۶/۲۸٪ و ۱۷/۲۸٪ در گروه هیدروکسید آلومینیم رسید.

نتش (حداکثر نیروی وارد بر پوست که سبب پاره شدن آن می‌شود) در گروه زخمهای طولی در حالت کنترل، از ۱۳/۱۹ به ۱۵/۱۱ نیوتن در گروه زخمهای طولی با هیدروکسید آلومینیم و در گروه زخمهای گرد در حالت کنترل، از ۱۱/۷۸

بافت نمونه‌های در معرض هیدروکسید آلومینیم و گروه کنترل اختلاف معنی‌داری نسبت به هم ندارند.



نمودار شماره ۱- نمودار ستونی تنش [حداکثر نیروی وارد بر پوست (بر حسب نیوتن) که سبب پاره شدن آن می‌شود] در گروه زخم‌های کنترل طولی و گرد، و گروه زخم‌های دارویی (هیدروکسید آلومینیم) طولی و گرد، بر ترمیم زخم پوستی در موش صحرایی (n=12). آزمون مورد استفاده، T Test و آزمون Tukey می‌باشد. با توجه به نمودار پیداست که التیام زخم در گروه‌های دارویی نسبت به گروه کنترل اختلاف معنی‌داری ندارد (P<0/05) سطح معنی‌دار در نظر گرفته شده است.



نمودار شماره ۲- نمودار ستونی کرنش (طول کشیدگی بافت بر حسب میلی‌متر، هنگامی که حداکثر کشش بر آن وارد می‌آید) در گروه زخم‌های کنترل طولی و گرد و گروه زخم‌های دارویی (هیدروکسید آلومینیم) طولی و گرد، بر ترمیم زخم پوستی در موش صحرایی (n=12). آزمون مورد استفاده، T Test و آزمون Tukey می‌باشد. با توجه به نمودار پیداست که التیام زخم در گروه‌های دارویی نسبت به گروه کنترل اختلاف معنی‌داری ندارد (P<0/05) سطح معنی‌دار در نظر گرفته شده است.

در سال ۱۹۹۵، Macho در یک مطالعه کلینیکال تراپال، اثر آل‌فا اسیدهای محتوی آلومینیم روی التیام زخم‌های دوازدهه و مورفولوژی آن را بررسی کرد و نشان داد که هیدروکسید آلومینیم باعث افزایش سرعت ترمیم زخم بر مخاط دوازدهه می‌گردد.^(۷) همچنین در سال ۱۹۹۴، Selmanpakogh و همکاران در مطالعه‌ای افزایش سطوح سرم، ادرار و بافتی عناصر کمیاب از جمله آلومینیم و ارتباط آنها را با التیام زخم در بیماران سوختگی نشان دادند. در مدت ۲۰ روز از درمان، سطوح آلومینیم در سرم، ادرار و نمونه‌های بافتی افزایش یافته بود.^(۹) در سال ۲۰۰۲، Cerkasinas و همکاران نشان دادند که در معرض قرار گرفتن طولانی مدت با غلظت پایین آلومینیم، باعث فعال شدن دفاع آنتی باکتریال در حیوانات آزمایشگاهی شده است.^(۱۰) Fukunaga و همکاران نشان دادند که نمک‌های آلومینیم باعث افزایش فاکتورهای رشد فیبروبلاستی که یکی از عوامل تسریع کننده التیام زخم می‌باشند، می‌گردند.^(۱۱) همچنین در سال ۱۹۹۵، Wittenberg و همکاران نشان دادند که استفاده از اکسیدهای آلومینیم در ایمپلنت های فمورال موش صحرایی باعث تحریک تولید پروستاگلندین‌ها و افزایش سرعت التیام زخم می‌گردد.^(۱۲) افزایش آلومینیم سرم بعد از درمان با سوکرافیت در اولسر پپتیک و نیز تسریع التیام زخم‌های ناشی از داروهای غیراستروئیدی توسط هیدروکسید آلومینیم، بیانگر نقش احتمالی آن در التیام زخم می‌باشد.^(۱۳) در سال ۲۰۰۱، Knabl و همکاران نشان دادند که استفاده از ترکیبات آلومینیم باعث افزایش ضخامت پوست بعد از سوختگی می‌گردد.^(۱۴) موارد فوق، نقش احتمالی آلومینیم در سرعت التیام زخم را نشان می‌دهند اما در آزمایشات حاضر، اثرات هیدروکسید آلومینیم بر طول و مساحت زخم نسبت به گروه‌های کنترل تفاوت چندانی نداشته و اختلاف‌ها معنی‌دار نبودند، هر چند روش‌های دقیق‌تری برای مطالعه نیاز است.

اندازه‌گیری قدرت کشش بافت بعد از ترمیم کامل، یکی از فاکتورهایی است که در مطالعه حاضر مورد ارزیابی قرار گرفت. با توجه به نمودارهای شماره ۱ و ۲، قدرت کشش

تحقیقاتی (شماره ثبت: ۲۷۳۳) انجام گردیده است که بدین وسیله نویسندگان مقاله مراتب تقدیر و تشکر خود را از مسوولین آن مرکز ابراز می‌دارند.

فهرست منابع

- 1- Choucair MM, Phillips TG. What is new in clinical research in wound healing. Clin Dermatol 1997; 15(11): 45-54.
- 2- Patino O, Grana D, Beenaim F. Pulsed electromagnetic fields in experimental cutaneous wound healing in rats. J Burn Rehabil 1996; 17: 528-31.
- 3- Watson T. Bioelectric correlates of musculoskeletal injury and repair. Bioelectromag 1995; 17: 447-504.
- 4- Bargeson RE. The collagens of the skin. Dermatol 1987; 17: 61-75.
- 5- Ito M, Fujii A, Suzuki Y. Healing-promoting action of dried aluminum hydroxide gel evaluated by the method of histological measurements in acetic acid ulcer of rats. Jpn J Pharmacol 1985; 37(4): 401-4.
- 6- Muneuchi G, Suzuki S, Igawa HH. Aluminum foil treatment combined with basic fibroblast growth factor (bFGF) for gangrene of the fingertip caused by collagen disease. Scand J Plast Reconstr Surg Hand Surg 2005; 39(5): 312-4.
- 7- Macho T. A clinical trial on the effect of aluminum containing antiacids on the course of duodenal ulcer healing and morphology of the gastric mucosa. Folia Med Cracov 1995; 36(1-4): 3-20.
- 8- Byl NN, McKenzie AL, West JM, Whitney JD, Hunt TK, Scheuenstuhl HA. Low-dose ultrasound effects on wound healing: A controlled study with yucatain pigs. Arch Phys Med Rehabil 1992; 73: 656-64.
- 9- Selmanpakoglu AN, Cetin C, Sayal A, Isimer A. Trace element (Al, Se, Zn, Ca) levels in serum, urine and tissues of burn patients. Burns 1994; 20(2): 99-103.
- 10- Cerkasinas G, Sadauskiene I, Simonyte S, Planciuniene R, Ivanovas L. Effects of aluminum on the resistance of mice to experimental listeria monocytogenes infection. Medicine 2002; 38(9): 910-5.
- 11- Fukunaga K, Hijikata S, Ishimura K, Sonoda R, Irie T, Uekama K. Aluminium beta-cyclodextrin sulphate as a stabilizer and sustained-release carrier for basic fibroblast growth factor. J Pharm Pharmacol 1994; 46(3): 168-71.

ثابت شده است که قدرت کشش‌پذیری پوست، بیش‌تر مربوط به مقدار فیبرهای کلاژن و نحوه اتصال این فیبرها به یکدیگر است، بنابراین احتمالاً هیدروکسید آلومینیم تأثیری بر ساخت کلاژن و پروتئین‌سازی ندارد.

در سال ۲۰۰۵، Muneuchi و همکاران با استفاده ترکیبی از آلومینیم و فاکتورهای رشد فیبروبلاستی، باعث تحریک ساخت کلاژن و درمان آرتریست روماتوئید شدند.^(۱) همچنین در سال ۲۰۰۳، تأثیر آلومینیم در استحکام و التیام شکستگی‌های استخوان (تیبیا) نشان داده شد.^(۱۶) Cheurg و همکاران در سال ۲۰۰۳، استفاده از پین‌های آلومینیم در درمان شکستگی فمورال و استحکام آن را در موش صحرایی نشان دادند^(۱۷) اما در مطالعه حاضر چنین نتیجه‌ای حاصل نشد. همچنین تأثیر گالیوم و آلومینیم در تحریک تولید کلاژن نشان داده شد اما این مواد تأثیری روی کشش بافت نداشتند^(۱۸) که با مطالعه حاضر مطابقت دارد.

به منظور احتراز از لیسیده شدن و دستکاری زخم توسط حیوان، از کلاژ استفاده گردید. برای ساخت کلاژ با توجه به اندازه‌های استاندارد، ظرف خالی سرم به صورت نیم دایره، بریده و با توجه به اندازه دور گردن هر حیوان، با نخ بخیه دوخته می‌شد، در نتیجه حیوان دیگر قادر به لیسیدن یا کندن زخمها نبود.

نتیجه‌گیری

تمام شواهد و قرائن فوق حکایت از نقش احتمالی آلومینیم و ترکیبات حاوی آن بر سرعت التیام زخم دارند، اما در مطالعه حاضر تفاوت معنی‌داری نسبت به گروه کنترل دیده نشده است، هر چند برای نتیجه‌گیری بهتر نیاز به ارزیابی دقیق‌تر است.

تقدیر و تشکر

این تحقیق با استفاده از حمایت مالی دانشگاه علوم پزشکی و خدمات بهداشتی - درمانی تهران در قالب طرح

12- Wittenberg JM, Wittenberg RH, Osborn JF. Prostaglandin release from rat femurs after implantation of hydroxylapatite and aluminium oxide ceramics. Prostaglandins Leukot Essent Fatty Acids 1995; 53(6): 413-7.

13- Schutze K, Hentschel E, Happonen P, Akkila J. Sucralfate effervescent tablet: treatment of peptic ulcer disease and change in serum aluminium concentration. Hepatogastroenterology 1995; 42(3): 240-5.

14- Rybar I, Rovensky J, Orlovska M. Treatment of erosive gastropathy caused by nonsteroidal anti-inflammatory agents using low doses of antiacids. Vnitr Lek 2000; 46(10): 673-6.

15- Knabl JS, Bayer GS, Bauer WA, Schwendenwein I, Dado PF, Kucher C, et al. Controlled partial skin thickness burns: an animal model for studies of burnwound progression. Burns 2001; 25(3): 229-35.

16- Hente R, Cordey J, Perren SM. In vivo measurement of bending stiffness in fracture healing. Biomed Eng 2003; 28: 2-8.

17- Cheung KM, Kaluarachi K, Andrew G, Lu W, Chan D, Cheah KS. An externally fixed femoral fracture model for mice. J Orthop Res 2003; 21(4): 685-90.

18- Fung DT, Ng GY, Leung MC, Tay DK. Therapeutic low energy laser improves the mechanical strength of repairing medial collateral ligament. Lasers Surg Med 2002; 31(2): 91-6.

Archive of SID

A Study of the effect of Aluminium Hydroxide on the Wound Healing Process in Rat

^I *A.M. Alizadeh, MSc ^{II} M.A. Mohagheghi, MD ^{III} M. Khaniki, MD
^{IV} Kh. Saeedpour, BSc ^{III} D. Khalilvand, MD ^V S. Ghiasi, MSc
^{IV} A.R. Doostdar, BSc ^{VI} M. Karimi, BSc

Abstract

Background & Aim: Wound healing is the restoration of physical integrity to internal and external structures and involves intricate interactions between the cells and numerous other factors. Appropriate treatment and care is essential to accelerate healing process, prevent infection and chronicity of the wound and different means and approaches have thus far been used to this end. The aim of this study was to evaluate the effect of aluminium hydroxide, that was used for prevention of bed sore primitively, on the wound healing process in rat.

Material and Methods: The effect of aluminium hydroxide on the healing process in two model skin wounds; long wounds of 15 mm-long full-thickness and round wounds of 15mm diameter full thickness incision given in the paravertebral area, 1.5mm from midline on the back of rats which was evaluated through measuring the length and area of the healed region with pathological evaluation on different days. Also conducting tensiometry experiments were conducted after complete wound healing.

Results: 1. The percentage of wound healing on days 3, 6, 9, 12 and 15 in control group of long wounds changed in the group treated with aluminium hydroxide from 10.13%, 31.88%, 52.46%, 78.75% and 100% to 10.25%, 33.38%, 55.38%, 81.36% and 100% respectively; also the percentage of wound healing on days 3, 6, 9, 12, 15 and 18 in control group of round wounds changed in the group treated with aluminium hydroxide from 9.88%, 21.25%, 52.13%, 69.63%, 88.21% and 100% to 10.28%, 29.50%, 52.38%, 75%, 91.73% and 100% respectively. 2. Stress(maximum tensile force causing skin rupture) changed from 13.19 Neuton(N) in the control group of long wound to 15.11 N, also from 11.78 N in the control group of round wound to 11.94 N in group treated with aluminium hydroxide. 3. Strain(tissue length under maximum strain) changed from 9.98 mm in the control group of long wound to 10.59 mm, also from 10.53 mm in the control group of round wound to 11.57 mm in group treated with aluminium hydroxide. 4. The result of pathological samples in control and aluminium groups in long and round wounds were nearly similar in regard to healing process, cellular aggregates and clearing of wound area considering the time sequence of samples stained with Hemotoylin and Eosin(HE)

Conclusion: Our findings suggest that probably aluminium hydroxide has no effect on skin wound healing process and collagen synthesis in rat, however more immunohistochemical studies are needed.

Key Words: 1) Wound Healing 2) Stress 3) Strain 4) Aluminium Hydroxide

I) PhD student of Physiology, Cancer Research center, Institute of Cancer, Imam Khomeini hospital complex, Keshavarz Blvd., Tehran University of Medical Sciences and Health Services, Tehran, Iran. (*Corresponding Author).

II) Associate Professor of cancer surgery, Cancer Research Center, Institute of cancer, Imam Khomeini hospital complex, Keshavarz Blvd., Tehran University of Medical Sciences and Health Services, Tehran, Iran.

III) Assistant Professor of Pathology, Cancer Research Center, Institute of cancer, Imam Khomeini hospital complex, Keshavarz Blvd., Tehran University of Medical Sciences and Health Services, Tehran, Iran.

IV) BSc in Nursing, Cancer Research Center, Institute of cancer, Imam Khomeini hospital complex, Keshavarz Blvd., Tehran University of Medical Sciences and Health Services, Tehran, Iran.

V) MSc in Physiotherapy, Faculty of Medicine, Chamran highway, Tarbiat Modaras University, Tehran, Iran.

VI) BSc in Industrial Management, Faculty of Medicine, Tehran University of Medical Sciences and Health Services, Tehran, Iran.