

مقایسه نتایج تزریق درون ویتره تریامسینولون استوناید و بواسیزوماب (اواستین) در بیماران مبتلا به ادم کلینیکی ماکولای قابل توجه دیابتی (CSME) مقاوم به درمان استاندارد

چکیده

زمینه و هدف: درمان استاندارد ادم کلینیکی ماکولای دیابتی قابل توجه دیابتی (clinically significant macular edema = CSME) لیزر ناحیه ماکولا است. ولی بسیاری از بیماران به این درمان پاسخ مناسب نمی‌دهند. هدف از این مطالعه، مقایسه نتایج تزریق درون ویتره تریامسینولون استوناید و بواسیزوماب در بیماران مبتلا به CSME مقاوم به درمان استاندارد بوده است.

روش بررسی: این مطالعه از نوع کارآزمایی بالینی آینده‌نگر دو سو کور است که بر روی ۵۱ چشم دچار CSME با حداقل یک بار سابقه MPC (Macular photocoagulation) وبدون پاسخ درمانی به آن، صورت گرفت. بیماران به طور تصادفی به دو گروه تزریق داخل ویتره یکبار تریامسینولون به میزان ۴ میلی‌گرم و یا یکبار اواستین به میزان ۱/۲۵ میلی‌گرم تقسیم شدند. سپس بیماران از نظر حدت بینایی، فشار درون چشمی، بروز کاتاراکت قبل از تزریق و در ماه‌های یک، ۳ و ۶ پس از تزریق، بررسی شدند. همچنین به منظور ارزیابی منطقه ماکولا از نظر انسجام ناحیه آواسکولار فوه آ و نشت ماکولا، آنژیوگرافی فلورسین، قبل و در ماه‌های ۳ و ۶ پس از تزریق انجام شد. داده‌ها با تست‌های مجذور کای، t test، student t test و فریدمن آنالیز شدند.

یافته‌ها: هیچ یک از دو گروه افزایش معناداری را از نظر حدت بینایی در طی پیگیری‌های ماه یک، ۳ و ۶ نشان ندادند. همچنین تفاوت مشخصی از نظر بهبود بینایی بین دو گروه در ماه‌های اول، سوم و ششم وجود نداشت. گرچه در گروه تریامسینولون، فشار درون چشمی در ماه اول، سوم و ششم افزایش داشت و در گروه بواسیزوماب، شاهد چنین افزایشی نبودیم، ولی تفاوت این دو گروه از نظر آماری معنادار نبود. در گروه بواسیزوماب، شاهد افزایشی از نظر میزان کاتاراکت (از هیچ نوع آن) نبودیم، ولی در گروه تریامسینولون، در معاینه ۶ ماه، میزان کاتاراکت ساب کپسولر خلفی افزایش معناداری داشت (P=0.003).

از نظر تغییرات آنژیوگرافیک ماکولا، نشت ماکولا و شفافیت آنژیوگرافی در ماه‌های ۳ و ۶، در هر دو گروه بهبودی رخ داد (در همه موارد $P < 0.001$)، در حالی که توانایی تفکیک ناحیه آواسکولار فوآ در هیچ یک از دو گروه تغییر معنی‌داری نداشت. تفاوت آماری مشخصی بین دو گروه از نظر تغییر در شفافیت آنژیوگرافی، توانایی تفکیک ناحیه آواسکولار فوآ و از نظر نشت ناحیه ماکولا در ۳ و ۶ ماه پس از تزریق وجود نداشت.

نتیجه‌گیری: بر اساس این مطالعه، اثر تزریق داخل ویتره بواسیزوماب و تریامسینولون در درمان CSME مقاوم به درمان استاندارد، مشابه است.

کلیدواژه‌ها: ۱- بواسیزوماب ۲- تریامسینولون استوناید ۳- ادم کلینیکی ماکولای قابل توجه دیابتی ۴- رتینوپاتی دیابتی

تاریخ دریافت: ۸۷/۵/۲۸، تاریخ پذیرش: ۸۷/۷/۱۴

مقدمه

ادم ماکولا به عنوان علت اصلی کاهش دید در رتینوپاتی دیابتی مطرح شده است.^(۱) ادم ماکولای دیابتی، محصول تجمع مایع در لایه رتیکولار خارجی شبکیه بوده و در ۲۰٪ مبتلایان تیپ I و ۱۴٪ مبتلایان تیپ II

این مطالعه با استفاده از حمایت مالی دانشگاه علوم پزشکی و خدمات بهداشتی- درمانی ایران در قالب طرح تحقیقاتی انجام گردیده است. I) دانشیار و متخصص چشم‌پزشکی، مرکز تحقیقات چشم، بیمارستان حضرت رسول اکرم(ص)، خیابان ستارخان، خیابان نیایش، دانشگاه علوم پزشکی خدمات بهداشتی درمانی ایران، تهران، ایران.

II) استادیار و متخصص چشم‌پزشکی، مرکز تحقیقات چشم، بیمارستان حضرت رسول اکرم(ص)، خیابان ستارخان، خیابان نیایش، دانشگاه علوم پزشکی خدمات بهداشتی درمانی ایران، تهران، ایران، ایران (* مؤلف مسؤل).

III) متخصص چشم‌پزشکی، مرکز تحقیقات چشم، بیمارستان حضرت رسول اکرم(ص)، خیابان ستارخان، خیابان نیایش، دانشگاه علوم پزشکی خدمات بهداشتی درمانی ایران، تهران، ایران.

IV) فلوشیپ سگمان خلفی و متخصص چشم‌پزشکی، مرکز تحقیقات چشم، بیمارستان حضرت رسول اکرم(ص)، خیابان ستارخان، خیابان نیایش، دانشگاه علوم پزشکی خدمات بهداشتی درمانی ایران، تهران، ایران.

V) استادیار و متخصص چشم‌پزشکی، مرکز تحقیقات چشم، بیمارستان حضرت رسول اکرم(ص)، خیابان ستارخان، خیابان نیایش، دانشگاه علوم پزشکی خدمات بهداشتی درمانی ایران، تهران، ایران.

استوناید^(۹-۱۳) و مواد آنتی آنژیوژنیک از قبیل بواسیزوماب^(۱۴)، پگاپتانیب^(۱۶) و رانیبیزوماب^(۱۷) با نتایج کوتاه مدت مطلوب چه از نظر بینایی و چه از نظر آناتومیک (حداقل در بعضی از بیماران) در درمان اولیه ادم ماکولای قابل توجه دیابتی ارائه شده است. با این وجود تأثیر این روش‌ها در درمان ادم ماکولای مقاوم به درمان و پایدار کمتر گزارش شده و اغلب آن‌ها به بررسی اثر تریامسینولون پرداخته‌اند^(۱۸-۲۰) و البته گزارشات اندکی از بواسیزوماب^(۲۱،۲۲) در درمان ادم ماکولای قابل توجه دیابتی مقاوم وجود دارد. با توجه به اندک بودن و نتایج ضد و نقیض و همچنین عدم توجه به پارامترهای آناتومیک در مطالعات قبلی، این مطالعه ترتیب داده شد تا مقایسه نتایج بینایی و عوارض تزریق درون ویتره تریامسینولون استوناید و بواسیزوماب در درمان بیماران مبتلا به ادم کلینیکی ماکولای قابل توجه دیابتی مقاوم به درمان استاندارد با تأکید همزمان بر ارزیابی وضعیت آناتومیک ماکولا توسط آنژیوگرافی فلورسین انجام شود.

روش بررسی

این مطالعه به صورت کارآزمایی بالینی آینده‌نگر دو سو کور بر روی ۵۱ چشم از ۵۱ بیمار انجام شد. از تمامی بیماران شرکت‌کننده در طرح یک رضایتنامه کتبی اخذ شد. تمامی بیماران دچار CSME همراه با NPDR (Non proliferative diabetic retinopathy) خفیف یا متوسط بودند که حداقل تحت یک جلسه فتوکواگولاسیون ماکولا به روش استاندارد قرار گرفته^(۴) و پاسخ درمانی نداده بودند. عدم پاسخ درمانی، به صورت قابل ملاحظه بودن ادم ماکولا از نظر بالینی طبق تعریف استاندارد^(۴) با وجود گذشت حداقل سه ماه از زمان فتوکواگولاسیون ماکولا، تعریف شد. بیمارانی در مطالعه وارد شدند که دید اصلاح شده بین ۲۰/۴۰ تا ۲۰/۴۰۰ داشته و در آنژیوگرافی آن‌ها نشأت فلورسین از مرکز فوآ دیده می‌شد. بیمارانی که در آنژیوگرافی

مشاهد می‌شود.^(۳،۲) مهمترین مکانیسم ایجاد ادم ماکولای دیابتی، شکسته شدن سد خونی شبکیه‌ای است،^{۲،۲} همچنین هیپرگلیسمی مزمن باعث افزایش ترشح فاکتور رشد اندوتلیوم عروقی (VEGF=Vascular endothelial growth factor) و تغییر در مقاومت اتصالات محکم بین سلولی و نهایتاً تراوش عروقی و نیز ایجاد عروق جدید در شبکیه می‌شود.^(۳،۲) درمان رایج ادم ماکولای قابل توجه دیابتی (CSME)، لیزر ناحیه ماکولا MPC (Macular photocoagulation) است.^(۴) با لیزرتراپی، انرژی نورانی در لایه اپی تلیوم پیگمانته رتین جذب شده، فتورسپتور مجاور آن تخریب شده، منجر به اسکار می‌شود. بنابراین مصرف اکسیژن در لایه خارجی رتین کم شده و اکسیژنی که به‌طور نرمال از لایه کوریوکاپیلری وارد چشم می‌گردد، بدون مصرف شدن در این لایه، به لایه‌های داخلی رتین می‌رسد. هیپوکسی این لایه‌ها بهبود یافته، در نتیجه باعث انقباض عروق رتین و کاهش تولید VEGF و توقف پیدایش عروق جدید و نشأت عروقی می‌شود.^(۵) با فتوکواگولاسیون ماکولا، تنها ۵۰٪ از میزان کاهش متوسط دید کاسته می‌شود^(۴) و البته عوارض خاص خود (نئوواسکولاریزاسیون کوروئید، اسکوتوم پاراستترال، افزایش سایز اسکار، فیبروز ساب رتین، نقایص دید رنگی، کاتاراکت، خونریزی ویتره، پارگی شبکیه و لیزر شدن تصادفی ناحیه فوه آ) را هم دارد.^(۱) ضمناً لیزرتراپی در بیمارانی که کدورت مدیا دارند (کاتاراکت و خونریزی ویتره)، مشکل می‌باشد. همچنین تمام بیماران به لیزرتراپی پاسخ نمی‌دهند و در ۲۴٪ موارد، ادم باقی می‌ماند.^(۷) نامعمول بودن بهبود بینایی و همینطور عود یا تداوم ادم ماکولا حتی پس از یک درمان لیزری بهینه خصوصاً در چشم‌هایی که در آنژیوگرافی دچار ادم منتشر بوده‌اند،^(۸،۹) محققان را بر آن داشته تا راه‌های جایگزین و یا مکمل برای درمان ادم ماکولا جستجو کنند.

در بین روش‌هایی که امروزه تحت بررسی هستند، گزارشاتی از تأثیر تزریق درون ویتره تریامسینولون

آنژیوگرافی و اندازه‌گیری‌کننده دید و فشار داخل چشم و میزان کاتاراکت بیماران، از نحوه مداخله و نوع داروی تزریقی آگاه نبود.

داده‌ها در نرم‌افزار SPSS ویرایش ۱۵ وارد و با تست‌های x^2 ، Student t test، Paired t test و Friedman تحلیل شدند. مقادیر $P < 0.05$ از نظر آماری معنی‌دار فرض شد.

یافته‌ها

در حد فاصل آغاز تا پایان سال ۱۳۸۶، ۶۰ چشم تحت مطالعه قرار گرفتند که به علت نامناسب بودن پیگیری در بعضی از موارد، نهایتاً ۹ چشم از مطالعه حذف شدند و تجزیه و تحلیل نهایی بر روی ۵۱ چشم انجام گرفت که در ۲۸ چشم، تریامسینولون و در ۲۳ چشم، آواستین تزریق شده بود. تفاوت معناداری از سن، جنس و شدت رتینوپاتی دیابتی بین دو گروه وجود نداشت (جدول شماره ۱).

جدول شماره ۱- مقایسه داده‌های دموگرافیک دو گروه

P value	گروه آواستین	گروه تریامسینولون	
۰/۸	۵۸/۹±۸/۲	۵۹/۳±۹/۴	سن (سال)
۰/۰۵۱	۸/۱۵	۱۸/۱۰	جنس (مرد/زن)
۰/۰۹	۸/۱۵	۸/۲۰	شدت رتینوپاتی (خفیف/متوسط)

در گروه تریامسینولون، بهبودی دید مشخصی نسبت به دید پایه، پس از گذشت ۱، ۳ و ۶ ماه پس از تزریق، مشاهده نشد. در گروه آواستین نیز، بهبودی دید مشخصی نسبت به دید پایه، پس از طی ۱، ۳ و ۶ ماه از تزریق، دیده نشد. تفاوت مشخصی در دید دو گروه در مقایسه با یکدیگر پس از گذشت ۱، ۳، ۶ ماه از تزریق، دیده نشد ($P=0.585$ ، $P=0.817$ ، $P=0.641$) (جدول شماره ۲).

بیشتر از یک دیسک دیامتر ایسکمی منطقه ماکولا داشتند، تمامی افراد آفاک و سودوفاک، تمامی آن‌هایی که فشار درون چشمی بالاتر از ۲۱ یا سابقه‌ای از آن داشتند، بیماران دارای سابقه هر نوع جراحی درون چشمی، مبتلایان به هر نوع بیماری زمینه‌ای همچون انسداد ورید شبکیه‌ای یا یوئیت که می‌توانست سبب ادم ماکولا شود و همین طور کسانی که به دلایلی غیر از ادم ماکولا دچار کاهش دید شده بودند (مثل دیستروفی شبکیه، دژنراسیون وابسته به سن ماکولا، گلوکوم، آتروفی اپتیک و کاتاراکت) از مطالعه کنار گذاشته شدند.

بیماران به طور اتفاقی به دو گروه تریامسینولون و یا آواستین تقسیم شدند. در گروه تریامسینولون، ۴ میلی‌گرم در ۱/۰ میلی‌لیتر تریامسینولون استوناید، و در گروه دیگر، ۱/۲۵ میلی‌گرم آواستین در ۰/۰۵ میلی‌لیتر، به درون ویتره تزریق شد. تزریق دارو توسط یک چشم‌پزشک مجرب و در شرایط بیحسی تاپیکال با قطره تتراکائین ۱٪ و با رعایت اصول استریل با قطره بتادین ۵٪ در ناحیه ۴ میلی‌متری از لیمبوس سوپراتمپورال انجام شده و سپس قطره کلرامفنیکل ریخته و بلافاصله فوندوسکوپی و کنترل فشار چشم انجام می‌شد.

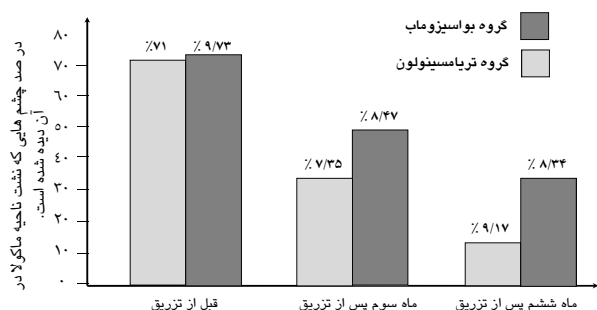
در تمامی بیماران ارزیابی کامل افتالمولوژیک مشتمل بر اندازه‌گیری بهترین حدت بینایی با استفاده از چارت اسنلن، تونومتری تماسی گلدمن، معاینه با اسلیت لمپ با مردمک متسع به کمک لنز ۹۰ و ایندایرکت افتالموسکوپی قبل از تزریق و در فواصل یک ماه، سه ماه و شش ماه پس از آن انجام شد. میزان کدورت عدسی با استفاده از سیستم LOCS III^(۲۲) سنجیده شد. آنژیوگرافی فلورسین نیز در فاصله یک هفته قبل از تزریق و ۳ ماه و ۶ ماه پس از تزریق انجام شد. تفسیر و طبقه‌بندی آنژیوگرافی بر طبق توانایی افتراق (FAZ) (Foveal Avascular Zone)، شفافیت آنژیوگرافی و نشت یا عدم خون‌رسانی ماکولا بر اساس مطالعات قبلی^(۲۳و۲۴) انجام شد. فرد تفسیرکننده

جدول شماره ۲- میزان بهترین حدت بینایی اصلاح شده در دو گروه بر اساس Log MAR

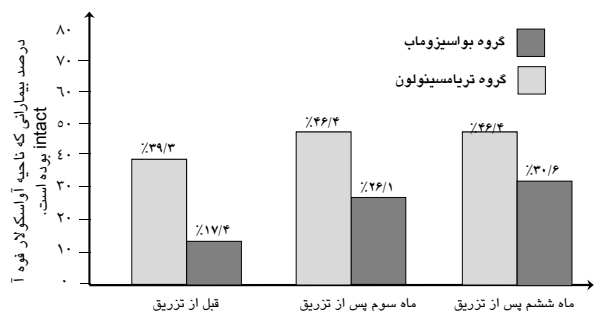
P value	گروه آواستین	گروه تریامسینولون	
P=۰/۶۴۱	۰/۷۸۸±۰/۳۱	۰/۷۸۰±۰/۳۸	میانگین بهترین حدت بینایی اصلاح شده قبل از تزریق
P=۰/۶۴۱	۰/۷۷۸±۰/۴۴	۰/۸۳۶±۰/۳۸	میانگین بهترین حدت بینایی اصلاح شده ماه اول پس از تزریق
P=۰/۸۱۷	۰/۸۰۷±۰/۳۸	۰/۸۰۰±۰/۳۸۹	میانگین بهترین حدت بینایی اصلاح شده ماه سوم پس از تزریق
P=۰/۵۸۵	۰/۷۴۲±۰/۳۸	۰/۷۴۶±۰/۳۷	میانگین بهترین حدت بینایی اصلاح شده ماه ششم پس از تزریق

در گروه تریامسینولون، ۶ ماه پس از تزریق تفاوت آماری مشخصی در میزان کاتاراکت نوکلئار و کورتیکال نسبت به میزان پایه وجود نداشت (P= 0.317 و P= 0.301)، اما کاتاراکت PSC (posterior subcapsular cataract) به طور مشخصی افزایش یافت (P=0.000). در گروه آواستین، ۶ ماه پس از تزریق تفاوت مشخصی در میزان کاتاراکت نوکلئار و کورتیکال و PSC وجود نداشت (P= 0.347، P= 0.052 و P=0.072). در مقایسه بین دو گروه، تغییر معنادار در کاتاراکت PSC رخ داد (P=0.003).

از نظر تغییرات آنژیوگرافیک ماکولا، نشت ماکولا و شفافیت آنژیوگرافی در ماه‌های ۳ و ۶ در هر دو گروه بهبودی حاصل شد (در همه موارد P<0.001)، در حالی که توانایی تفکیک ناحیه FAZ در هیچ یک از دو گروه تغییر معنی‌داری نداشت (در همه موارد P>0.05). به طور کلی تفاوت آماری مشخصی بین دو گروه از نظر تغییر در شفافیت آنژیوگرافی، توانایی تفکیک ناحیه FAZ و از نظر نشت ناحیه ماکولا در ۳ و ۶ ماه پس از تزریق وجود نداشت (نمودارهای شماره ۱ و ۲).



نمودار شماره ۱- درصد چشم‌هایی که در آنژیوگرافی، نشت از ناحیه ماکولا داشته‌اند.



نمودار شماره ۲- درصد چشم‌هایی که در آنژیوگرافی، ناحیه آواسکلار ماکولا intact بوده است.

در گروه تریامسینولون، به طور مشخصی افزایش در فشار داخل چشم در یک، ۳ و ۶ ماه پس از تزریق (نسبت به حد پایه) وجود داشت (P=0.000). در گروه آواستین، تغییر مشخصی در فشار داخل چشم نسبت به میزان پایه در هیچکدام از زمان‌های فوق وجود نداشت. اما در هیچکدام از گروه‌ها فشار چشم به بیشتر از ۲۳ میلی‌متر جیوه نرسید. به طور کلی تفاوت آماری مشخصی در افزایش فشار چشم بین دو گروه در ماه ۱، ۳ و ۶ پس از تزریق وجود نداشت (P= 0.151، P= 0.092 و P= 0.242) (جدول شماره ۳).

جدول شماره ۳- میزان فشار داخل چشمی در دو گروه بر اساس میلی‌متر جیوه

P value	گروه آواستین	گروه تریامسینولون	
P=۰/۸۵	۱۲/۹۵±۲/۳۶	۱۲/۵۰±۲/۰۹	میانگین فشار داخل چشمی قبل از تزریق
P=۰/۱۵۱	۱۲/۳۴±۲/۶۵	۱۶/۲۱±۳/۰۲	میانگین فشار داخل چشمی در ماه اول پس از تزریق
P=۰/۰۹۲	۱۳/۸۲±۲/۲۲	۱۴/۶۷±۲/۳۴	میانگین فشار داخل چشمی در ماه سوم پس از تزریق
P=۰/۲۴۲	۱۳/۳۴±۱/۷۹	۱۳/۷۱±۲/۴۴	میانگین فشار داخل چشمی در ماه ششم پس از تزریق

تا پایان مطالعه در هیچکدام از گروه‌ها عوارضی از قبیل اندوفتالمیت و جداشدگی شبکیه مشاهده نشد.

بحث

مدت مدیدی است که از تریامسینولون در درمان ادم ماکولای دیابت (با یا بدون لیزرتراپی) استفاده می‌شود و بارها دیده شده است که تزریق آن، باعث کاهش ادم ماکولا به دلایل مختلف می‌شود.^(۹) اواستین یک ترکیب آنتی آنژیوژنیک است که موضوع جدید مورد بحث در زمینه چشم‌پزشکی است و به‌طور فزاینده در درمان دژنراسیون وابسته به سن ماکولا و اخیراً در مورد ادم ماکولای دیابت بکار می‌رود.^(۲۰، ۲۱)

برای درمان ادم ماکولای قابل توجه دیابتی مقاوم به MPC، روش استاندارد وجود ندارد. این امر ناشی از عدم پاسخ درمانی کامل توسط یک درمان واحد است. تزریق داخل ویتره تریامسینولون و اواستین، از روش‌های جدیدی است که برای درمان مواردی که احتمال عدم پاسخ به درمان استاندارد (MPC) وجود دارد (مثل ادم منتشر ماکولا) و یا موارد پایدار CSME، استفاده شده و نتایج مختلفی از آن حاصل شده است.^(۲۱-۱۷) در مطالعه Massin و همکاران،^(۱۱) با هدف بررسی تأثیر یکبار تزریق داخل ویتره تریامسینولون (۴ میلی‌گرم) در موارد ادم ماکولای منتشر و پایدار در ۱۵ چشم افراد دیابتی، کاهش مشخصی در ضخامت ماکولا (با OCT) در ۶-۳ ماه پیگیری وجود داشت، اما پس از این مدت، عود ایجاد شد.

در مطالعه Haritoglou و همکاران،^(۲۱) بهبودی مشخصی در دید اصلاح شده ۶ ماه پس از تزریق درون زجاجیه‌ای بواسیزوماب دیده نشد، اگرچه ضخامت رتین مشخصاً در ۷۰٪ بیماران کاهش داشت. در مطالعه حاضر نیز اگرچه بهبود مشخصی در نشت ماکولا و شفافیت آنژیوگرافی دیده شد ولی حدت بینایی، بهبود معنی‌دار نداشت.

تنها مطالعه‌ای که اثر تریامسینولون را با بواسیزوماب در CSME مقاوم، مقایسه کرده است توسط Paccola و همکاران^(۲۷) انجام شده است؛ آن‌ها در ۲۸ بیمار تریامسینولون یا بواسیزوماب را به‌طور تصادفی تزریق کردند. بر اساس مطالعه آن‌ها که در آن از OCT برای ارزیابی ضخامت ماکولا استفاده کردند، تزریق درون ویتره‌ای تریامسینولون تأثیر بیشتری نسبت به بواسیزوماب بر روی حدت بینایی و کاهش ضخامت ماکولا داشته است. اگرچه آن‌ها افزایش قابل توجهی در IOP در گروه تریامسینولون گزارش کردند، نتیجه گرفتند که تزریق تریامسینولون، به بواسیزوماب ارجحیت دارد. در مطالعه حاضر اگرچه ضخامت شبکیه گزارش نشد، ولی مشخصات آناتومیک آن با آنژیوگرافی تعیین شد. همچنین مزیت این مطالعه، تعداد زیادتر حجم نمونه در مقایسه با آنان بوده است.

در بسیاری از مطالعات، به خطر بالا رفتن فشار درون چشمی متعاقب تزریق اینتراویتیال تریامسینولون اشاره شده است^(۷، ۱۱-۹) در مطالعه حاضر نیز در گروه تریامسینولون به‌طور مشخصی افزایش در فشار داخل چشم در یک هفته، یک، ۳ و ۶ ماه پس از تزریق (نسبت به حد پایه) وجود داشت ولی در هیچکدام، فشار چشم به بیشتر از ۲۳ میلی‌متر جیوه نرسید. در گروه اواستین نیز تغییر مشخصی در فشار داخل چشم نسبت به میزان پایه در هیچکدام از ویزیت‌ها وجود نداشت.

در گروه تریامسینولون، ۶ ماه پس از تزریق، کاتاراکت PSC به‌طور مشخصی افزایش یافت. در حالی که در مطالعه سهیلیان و همکاران^(۱۰) هیچ پیشرفتی در کدورت عدسی که از نظر آماری ارزشمند باشد، نه در بیمارانی که تحت تزریق درون ویتره‌ای اواستین و نه در گروهی که تحت تزریق اواستین و تریامسینولون قرار گرفته بودند، مشاهده نشد. مطالعه Ockrim و همکاران^(۲۰) افزایش معناداری در میزان کدورت ساب کپسول خلفی در بیمارانی که تحت تزریق تریامسینولون

ماکولای دیابتی، ارتباط مشخصی بین تظاهرات فلورسئین آنژیوگرافی با OCT پیدا کردند، به نظر می‌رسد که ترکیبی از هر دو آزمایش فوق در فهم تظاهرات آناتومی و فیزیولوژی ادم ماکولای دیابتی مؤثرتر است. مطالعات بیشتر با حجم نمونه بزرگ‌تر بر اساس تست‌های دقیق‌تر (OCT یا Electoretinography) و با تزریقات مکرر داروها توصیه می‌شود.

نتیجه‌گیری

بر اساس مطالعه حاضر تزریق داخل ویتره بواسیزوماب و تریامسینولون در بهبود بینایی بیماران مبتلا به CSME مقاوم به درمان استاندارد، مؤثر نیست ولی در بهبود مشخصات آناتومیک در آنژیوگرافی مفید است. اثر این دو دارو در این مطالعه، مشابه یکدیگر بود.

تقدیر و تشکر

این تحقیق با استفاده از حمایت مالی دانشگاه علوم پزشکی و خدمات بهداشتی-درمانی ایران در قالب طرح تحقیقاتی انجام گردیده است که بدین وسیله نویسندگان مقاله مرتب تقدیر و تشکر خود را از مسؤولین آن مرکز ابراز می‌دارند.

قرار گرفته بودند، نشان داد. اگرچه مطالعات قبلی^(۲۱-۲۷) پیشنهادکننده اثر مناسب تریامسینولون و بواسیزوماب در بهبود بینایی بوده است، نتایج حاصل از این مطالعه در تضاد با این یافته‌هاست. دلیل این امر ممکن است ضخامت بیش از حد شبکیه و طولانی بودن زمان وجود ادم ماکولا قبل از لیزر یا تزریق باشد. بهبود آناتومیک وضعیت ماکولا که در مطالعه حاضر بوسیله آنژیوگرافی نشان داده شد، بیانگر اثر مفید این داروها است ولی به هر صورت تا زمانی که علت عدم بهبود بینایی علیرغم بهبود در وضعیت آناتومیک یافت نشود، در استفاده از این داروها بخصوص تریامسینولون که همراه با ایجاد کاتاراکت بوده است، باید احتیاط کرد.

محدودیت‌های این مطالعه شامل حجم نمونه کم، استفاده از آنژیوگرافی به‌عنوان تنها وسیله در ارزیابی نشت ماکولا (بجای Optical Coherence Tomography [OCT]) و تنها یکبار تزریق دارو است. این امر محتمل است که برای بهبود ادم ماکولا، نیاز به تزریق مکرر دارو باشد. همچنین عدم یافتن تغییر معنی‌دار در داده‌ها ممکن است ناشی از کم بودن حجم نمونه باشد. اگرچه در مطالعه Woong و همکاران^(۲۴) در ارزیابی ارتباط بین نمای OCT و فلورسئین آنژیوگرافی در بیماران دچار ادم

فهرست منابع

1- Klein R, Klein BE, Moss SE. Visual impairment in diabetes. *Ophthalmology* 1984; 91:1-9.

2- Antcliff RJ, Marshall J. The pathogenesis of the edema in diabetic maculopathy. *Semin Ophthalmology* 1999;14(4):223-32.

3- Klein R, Klein BE, Moss SE. The Wisconsin Epidemiologic study of Diabetic Retinopathy. The longterm incidence of macular edema. *Ophthalmology* 1995; 102:7-16.

4- Early Treatment Diabetic Retinopathy Study Group. Early Treatment Diabetic Retinopathy Study Report Number 1. Photocoagulation for diabetic macular edema. *Arch Ophthalmol* 1985; 103:1796-805.

5- Stefansson E. The therapeutic effects of retinal laser treatment and vitrectomy. A theory based on oxygen and vascular physiology. *Acta Ophthalmol Scand* 2001; 79(50): 435-40.

6- Christofridis J, D'amico D. Surgical and other treatments of diabetic macular edema, An update. *Int Ophthalmol Clin* 2004;44(1):139-60.

7- Martidis A. Intravitreal Triamcinolone for refractory diabetic macular edema. *Ophtahmology* 2002;109:920-27.

8- Lee CM, Olk RJ. Modified grid laser photocoagulation for diffuse diabetic macular edema: long-term visual results. *Ophthalmology* 1991;98:1594-602.

- 9- Jonas JB, Sofker A. Intraocular injection of crystalline cortisone as adjunctive treatment of diabetic macular edema. *Am J Ophthalmol* 2001;132:425-7.
- 10- Audren F, Lecleire-Collet A, Erginay A, Haouchine B, Benosman R, Bergmann JF, et al. Intravitreal triamcinolone acetonide for diffuse diabetic macular edema: phase 2 trial comparing 4 mg vs 2 mg. *Am J Ophthalmol* 2006;142:794-9.
- 11- Massin P, Audren F, Haouchine B, Erginay A, Bergman R, Benosman R, et al. Intravitreal triamcinolone acetonide for diabetic diffuse macular edema: preliminary results of a prospective controlled trial. *Ophthalmology* 2004;111:218-224.
- 12- Karacorlu M, Ozdemir H, Karacorlu S, Alacali N, Mudun B, Burumcek E, et al. Intravitreal triamcinolone as a primary therapy in diabetic macular oedema. *Eye* 2005;19:382-6.
- 13- Jonas JB, Kreissig I, Sofker A. Intravitreal injection of trimcinolone for diffuse diabetic macular edema. *Arch Ophthalmol* 2003;121:57-61.
- 14- Arevalo JF, Fromow-Guerra J, Quiroz-Mercado H, Sanchez JG, Wu L, Maia M, et al. Primary intravitreal bevacizumab (Avastin) for diabetic macular edema: results from the Pan-American Collaborative Retina Study Group at 6-month follow-up. *Ophthalmology* 2007;114:743-50.
- 15- Sohelian M, Ramazani A, Bijanzadeh B, Yasery M, Ahmadieh H, Dehghan MH, et al. Intravitreal bevacizumab (Avastin) injection alone or combined with triamcinolone acetonide versus macular photocoagulation as primary treatment of diabetic macular edema. *Retina* 2007;27:1187-95.
- 16- Cunningham ET Jr, Adamis AP, Altaweel M, Aiello LP, Bressler NM, D'Amico DJ, et al. A phase II randomized double masked trial of pegaptanib, an anti-vascular endothelial growth factor aptamer, for diabetic macular edema. *Ophthalmology* 2005;112:1747-57.
- 17- Chun DW, Heier JS, Topping TM, Duker JS, Bankert JM. Pilot study of multiple intravitreal injections of ranibizumab in patients with center-involving clinically significant diabetic macular edema. *Ophthalmology* 2006;113:1707-12.
- 18- Martidis A, Duker J, Greenberg PB, Rogers AH, Puliafito CA, Reichel E, et al. Intravitreal triamcinolone for refractory diabetic macular edema. *Ophthalmology* 2002;109:920-7.
- 19- Sutter FKP, Simpson JM, Gillies MC. Intravitreal triamcinolone for diabetic macular edema that persists after laser treatment. *Ophthalmology* 2004;111:2044-9.
- 20- Ockrim ZK, Sivaprasad S, Falk S. Intravitreal triamcinolone versus laser photocoagulation for persistent diabetic macular oedema. *Br J Ophthalmol* 2008;92:792-94.
- 21- Haritoglou C, Kook D, Neubauer A, Wolf A, Priglinger S, Strauss R, et al. Intravitreal bevacizumab (Avastin) therapy for persistent diffuse diabetic macular edema. *Retina* 2006;26:999-1005.
- 22- Chylack LT, Wolfe JK, Singer DM, Leske MC, Bullimore MA, Bailey IL, et al. The lens opacities classification system III. The longitudinal study of cataract study group. *Arch Ophthalmol* 1993;111(6):831-6.
- 23- Squirrell D, Dinakaran S, Dhingra S, Mody C, Brand C, Talbot J. Oral fluorescein angiography with the scanning laser ophthalmoscope in diabetic retinopathy: a case controlled comparison with intravenous fluorescein angiography. *Eye* 2005; 19: 411-17.
- 24- Woong Kang SE, Yong Park C, Ham D. The correlation between fluorescein angiographic and optical coherence tomography features in clinically significant diabetic macular edema. *Am J Ophthalmol* 2004;137(2):313-21.
- 25- Avery R, Pearlman J, Pieramici D, Rabena MD, Castellarin AA, Nasir MA, et al. Inravitreal bevacizumab (Avastin) for neovascular age - related macular degeneration. *Ophthalmology* 2006;113(3):363-72.
- 26- Avery RL, Pearlman J, Pieramici DJ, Rabena MD, Castellarin AA, Nasir MA, et al. Intravitreal bevacizumab (Avastin) in the treatment of proliferative diabetic retinopathy. *Ophthalmology* 2006;113(10):1695-1670.
- 27- Paccola L, Costa RA, Folgosa MS, Barbosa JC, Scott IU, Jorge R. Intravitreal triamcinolone versus bevacizumab for treatment of refractory diabetic macular edema (IBEME study). *Br J Ophthalmol* 2008;92:74-5.

Comparison of the Results of Intravitreal Injection of Triamcinolone Acetonide and Bevacizumab (Avastin) in Patients with Clinically Significant Macular Edema Unresponsive to Standard Treatment

M. Hashemi, MD^I
R. Aliakbar Navahi, MD^{III}

*Kh. Ghasemi Falavarjani, MD^{II}
K. Mirfalah, MD^{IV} P. Bakhtiari, MD^V

Abstract

Background & Aim: Macular photocoagulation is the standard treatment for clinically significant macular edema (CSME), but some of patients do not respond to it. The aim of this study was to compare the results of intravitreal injection of triamcinolone acetonide (IVTA) and bevacizumab (IVB) in patients with CSME.

Patients and Method: In this prospective randomized double-blind clinical trial, 51 eyes with CSME with at least one session of MPC (Macular Photocoagulation) and without response to it were included. The patients were randomly assigned to one injection of either 4 mg of IVTA or 1.25 mg of IVB. Visual acuity (VA), intraocular pressure (IOP) and cataract were checked before and 1, 3 and 6 months after injection. Fluorescein angiography was performed before and 3 and 6 months after injection to evaluate macular integrity and leakage. Data were analyzed using Chi-square, Students' t-test and Friedman tests.

Results: No significant change in VA was seen in either group in the first, third and sixth months of follow-up. There was no significant difference between the two groups in terms of VA 1, 3 and 6 months after injection. Although the measurements taken during the follow-up revealed an increase in IOP in IVTA group, the difference between the two groups was not significant. There was no increase in cataract formation in IVB group; however, the incidence of posterior subcapsular cataract significantly increased in IVTA group 6 months after injection ($P < 0.001$).

Macular leakage and angiographic resolution were improved significantly in the two groups ($P < 0.001$), but no significant change was noted in foveal avascular zone visualization. Overall, the measurements taken after 3 and 6 months showed no significant difference between the two groups in terms of angiographic features.

Conclusion: According to this study, the efficacy of IVB is the same as IVTA in the treatment of CSME unresponsive to standard treatment.

Key Words: 1) Bevacizumab 2) Triamcinolone Acetonide
3) Clinically Significant Macular Edema 4) Diabetic Retinopathy

This study was conducted as a research plan under the financial support of Iran University of Medical Sciences and Health Services.

I) Associate Professor of Ophthalmology. Eye Research Center. Rasool-e-Akram Hospital. Niayesh St., Sattarkhan Ave., Iran University of Medical Sciences and Health Services. Tehran, Iran.

II) Assistant Professor of Ophthalmology. Eye Research Center. Rasool-e-Akram Hospital. Niayesh St., Sattarkhan Ave., Iran University of Medical Sciences and Health Services. Tehran, Iran. (*Corresponding Author)

III) Ophthalmologist. Eye Research Center. Rasool-e-Akram Hospital. Niayesh St., Sattarkhan Ave., Iran University of Medical Sciences and Health Services. Tehran, Iran.

IV) Fellowship of Ophthalmology. Eye Research Center. Rasool-e-Akram Hospital. Niayesh St., Sattarkhan Ave., Iran University of Medical Sciences and Health Services. Tehran, Iran.

V) Assistant Professor of Ophthalmology. Eye Research Center. Rasool-e-Akram Hospital. Niayesh St., Sattarkhan Ave., Iran University of Medical Sciences and Health Services. Tehran, Iran.