

# نتایج درازمدت نصب اسکلرال لنزهای داخل چشمی جابجا شده به روش خارج

## کردن هاپتیک از برش کوچک قرنیه

### چکیده

**زمینه و هدف:** برای نصب مجدد لنزهای داخل چشمی جابجا شده، روش‌های گوناگونی گزارش شده است، اما این روش‌ها دارای معایبی چون پرولاپس زجاجیه، کشش بر شبکیه، کلاپس ساختمان‌های چشمی، خونریزی داخل چشمی، آستیگماتیسم بالای پس از جراحی و نیاز به مانورهای پیچیده داخل چشمی هستند. هدف از این مطالعه ارزیابی نتایج نصب اسکلرال لنزهای داخل چشمی جابجا شده بوسیله خارج کردن هاپتیک از یک برش کوچک قرنیه است.

**روش بررسی:** این مطالعه که از نوع گذشته‌نگر غیر مقایسه‌ای مداخله‌ای است، بر روی ۲۸ چشم از ۲۸ بیمار مبتلا به جابجا شدگی لنز داخل چشمی به حفره زجاجیه انجام شد. در این بیماران پس از آوردن لنز جابجا شده به داخل اطاق قدامی، یک نخ بخیه از محل یک فلپ اسکلرال به داخل چشم آورده شده و از فلپ سمت مقابل خارج شد. سپس نخ از طریق برش کوچک فوقانی قرنیه خارج شد. هاپتیک‌ها به نوبت از طریق همان برش کوچک فوقانی قرنیه خارج شده و نخ بخیه به دور آن گره زده شد و سپس به داخل اطاق قدامی بر گردانده شد. سپس لنز به پشت عنیبه، منتقل و به محل نصب اسکلرال آن که از قبل آماده شده بود متصل شد. داده‌ها با آزمون t آنالیز شدند.

**یافته‌ها:** در مدت پیگیری با میانگین  $23/8 \pm 3/4$  ماه، هیچ کدام از لنزها دچار جابجا شدگی مجدد نشدند. اختلاف بین میانگین بهترین حدت بینایی اصلاح شده قبل از جابجا شدن لنز داخل چشمی ( $0/21 \pm 0/35$  لگمار) و پس از نصب اسکلرال آن ( $0/19 \pm 0/38$  لگمار) از نظر آماری معنی‌دار نبود ( $P = 0/2$ ). اختلاف بین میانگین آستیگمات قبل از جابجا شدن عدسی داخل چشمی و پس از نصب اسکلرال آن (به ترتیب  $0/69 \pm 0/25$  دیوپتر و  $0/74 \pm 0/35$  دیوپتر) معنی‌دار نبود ( $P = 0/19$ ).

**نتیجه‌گیری:** نصب اسکلرال لنزهای داخل چشمی جابجا شده به روش خارج کردن هاپتیک از یک برش کوچک قرنیه، نیاز به مانورهای داخل چشمی پیچیده را کاهش داده و نسبت به روش‌های دیگر راحت‌تر است. نتایج طولانی مدت این روش حاکی از مؤثر بودن آن است.

**کلیدواژه‌ها:** ۱- نصب اسکلرال ۲- لنز داخل چشمی جابجا شده ۳- خارج کردن هاپتیک

دکتر امین‌اله نیک‌اقبالی I  
\*دکتر خلیل قاسمی فلاورجانی II  
دکتر سید مهدی مدرس‌زاده I  
دکتر مسیح هاشمی III  
دکتر محمد مهدی پرورش I  
دکتر مسعود ناصری پور I

تاریخ دریافت: ۸۷/۴/۱۵، تاریخ پذیرش: ۸۷/۶/۱۱

### مقدمه

چشمی وجود دارند.<sup>(۱،۲)</sup> این تکنیک‌ها به دو دسته کلی داخل تقسیم می‌شوند؛ در دسته اول، لنز جابجا شده از طریق یک برش وسیع قرنیه خارج شده و لنز دیگری بجای آن نصب می‌شود، در این روش، احتمال پرولاپس زجاجیه، کشش بر شبکیه، کلاپس ساختمان‌های چشمی، خونریزی داخل چشمی و آستیگماتیسم بالای پس از جراحی، بالا خواهد بود.<sup>(۳،۴)</sup> در دسته دوم، نصب مجدد لنز جابجا شده

نصب لنزهای داخل چشمی اطاق خلفی از طریق اسکلرا، یک روش شناخته شده و مؤثر برای درمان لنزهای جابجا شده در غیاب کپسول خلفی کافی است.<sup>(۵)</sup> این روش می‌تواند به‌طور اولیه برای درمان بیمارانی که حمایت کپسولی کافی ندارند و یا ثانویه برای درمان بیمارانی آفاک و یا جهت نصب مجدد لنزهای جابجا شده استفاده شود.<sup>(۶)</sup> تکنیک‌های گوناگونی برای نصب لنزهای جابجا شده

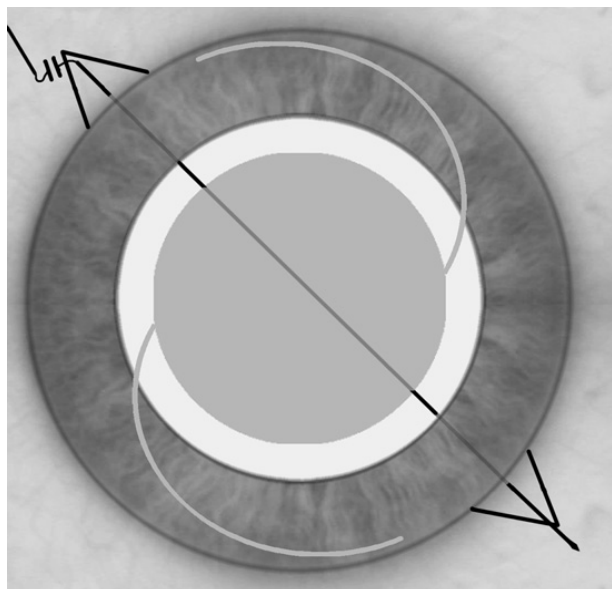
این مطالعه با استفاده از حمایت‌های مالی معاونت پژوهشی دانشگاه علوم پزشکی ایران انجام شده است.

(I) استاد و متخصص چشم‌پزشکی، مرکز تحقیقات چشم، بیمارستان حضرت رسول اکرم (ص)، خیابان ستارخان، خیابان نیایش، دانشگاه علوم پزشکی و بهداشتی درمانی ایران، تهران، ایران.

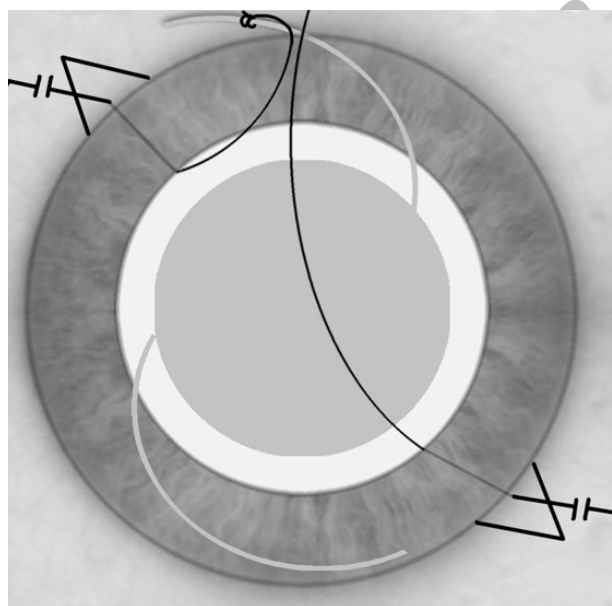
(II) استادیار و متخصص چشم‌پزشکی، مرکز تحقیقات چشم، بیمارستان حضرت رسول اکرم (ص)، خیابان ستارخان، خیابان نیایش، دانشگاه علوم پزشکی و خدمات بهداشتی درمانی ایران، تهران، ایران (\* مؤلف مسؤل).

(III) دانشیار و متخصص چشم‌پزشکی، مرکز تحقیقات چشم، بیمارستان حضرت رسول اکرم (ص)، خیابان ستارخان، خیابان نیایش، دانشگاه علوم پزشکی و خدمات بهداشتی درمانی ایران، تهران، ایران.

طریق برش فوقانی قرنیه خارج شده و به دو نیم تقسیم شد. سپس یک هاپتیک از برش فوقانی خارج شده و یکی از نخ‌ها به آن محکم گره زده شد (شکل شماره ۲).



شکل شماره ۱- نخ بخیه از زیر فلپ اسکلرال یکطرفه، وارد و از سوی دیگر خارج می‌شود.



شکل شماره ۲- یک هاپتیک از برش فوقانی خارج شده و سر یکی از نخ‌ها که قبلاً به کمک هوک بیرون آمده به آن گره زده می‌شود.

در مرحله بعد لنز در داخل چشم چرخانده شد تا هاپتیک به داخل چشم منتقل شود و هاپتیک دیگر از همان برش فوقانی خارج شد و به نخ دیگر گره زده شد. سپس

روش چشم بسته انجام می‌شود. این دسته خود به دو گروه تقسیم می‌شود، در یک گروه نخ بخیه با مانورهای پیچیده جراحی در درون چشم به دور هاپتیک گره زده می‌شود و در گروه دیگر هاپتیک از سوراخی در اسکلرا یا قرنیه خارج شده و گره دور هاپتیک در خارج چشم زده می‌شود.<sup>(۵،۶،۱۳)</sup>

تکنیک‌های قبلی گزارش شده در روش چشم بسته، نقایصی مانند تکنیک دشوار، افزایش خطر آسیب اجزای داخل چشم، نیاز به عبور مکرر ابزار به داخل چشم و گره‌های نامطمئن دور هاپتیک دارند.<sup>(۹-۱۱)</sup>

در این مطالعه نتایج طولانی مدت نصب لنزهای جابجا شده داخل چشمی از طریق اسکلرا با یک روش تغییر یافته ارائه می‌شود.

## روش بررسی

مطالعه از نوع بررسی گذشته‌نگر غیرمقایسه‌ای مداخله‌ای بود. کلیه بیمارانی که از تاریخ اول فروردین ۸۰ تا اول فروردین ۸۷ به دلیل جابجا شدن لنز داخلی چشمی به حفره زجاجیه تحت جراحی نصب مجدد اسکلرال با روش زیر قرار گرفتند، وارد مطالعه شدند. معیارهای خروج از مطالعه عبارت بودند از رتینوپاتی دیابتی پرولیفراتیو و دکولمان رتین در زمان نصب مجدد لنز.

یک برش ۱/۵ میلیمتری در قسمت فوقانی قرنیه (Clear cornea) داده شده و اطاق قدامی، از ویسکوالاستیک پر شد. دو فلپ ملتحمه با قاعده فورنیکس در ناحیه سوپرونازال و اینفروتیمپورال ایجاد شد. سپس در همین دو ناحیه، فلپ اسکلرای نیم ضخامت با قاعده لیمبوس به اندازه ۳×۳ میلیمتر ایجاد شد. سپس لنز جا جا شده با روش ویتراکتومی استاندارد به داخل اطاق قدامی منتقل شد.

آنگاه سوزن یک نخ بخیه ۱۰-۰ پلی پروپیلن (پرولن) از زیر یکی از فلپ‌های اسکلرا وارد چشم شده و از محل فلپ مقابل خارج شد. محل ورود و خروج سوزن به فاصله یک میلیمتری لیمبوس قرار داشت (شکل شماره ۱). سپس نخ بخیه از میان مردمک با کمک یک هوک داخل چشمی از

در بقیه موارد، خود بخودی و بدون علت مشخص بود. میانگین فاصله زمانی از جراحی اولیه تا جابجایی،  $130 \pm 54$  ماه و میانگین زمان جابجایی لنز تا جراحی نصب اسکرال،  $12 \pm 4/1$  ماه بود. نوع لنز در ۴ مورد، پلی‌متیل متاکریلات، در ۵ مورد، فولد بل سه قسمتی و در ۱۹ مورد، فولد بل یک قسمتی بود. ۴ بیمار قبلاً تحت جراحی ترمیم پارگی قرنیه قرار گرفته بوده و اسکار قرنیه داشتند. ۲ بیمار دچار رتینوپاتی دیابتی غیرپرولیفراتیو بدون ادم ماکولا بودند. تغییرات دژنراسیون ماکولا در ۲ بیمار و دژنراسیون ماکولای ناشی از میوپی بالا، در بیمار دیگری دیده شد.

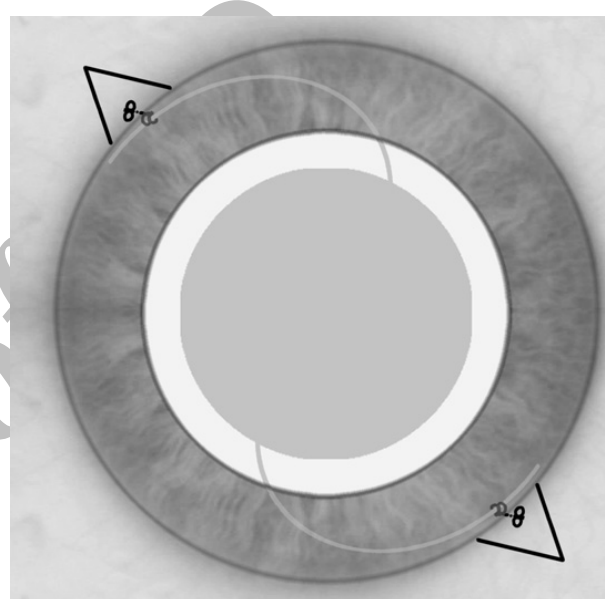
میانگین مدت پیگیری بیماران از زمان نصب اسکرال لنز  $24/5 \pm 23/8$  ماه (از ۶ تا ۷۲ ماه) بود. بین میانگین حدت بینایی تصحیح شده و میزان آستیگماتیسم، قبل از جابجا شدن لنز و پس از نصب اسکرال آن (در آخرین معاینه) تفاوت آماری مهمی یافت نشد (جدول شماره ۱) ولی میوپی بیماران به‌طور میانگین  $0/4$  دیوپتر افزایش داشت. ( $P=0.01$ )

**جدول شماره ۱- حدت بینایی و عیب انکساری بیماران قبل از جابجا شدن لنز داخل چشمی و پس از نصب مجدد**

	P		
	پس از نصب اسکرال	قبل از جابجایی لنز	
بهترین حدت بینایی (اصلاح شده (لگمار)	$0/38 \pm 0/19$	$0/35 \pm 0/21$	0/16
میانگین آستیگماتیسم (دیوپتر)	$1/35 \pm 0/46$	$1/25 \pm 0/69$	0/19
میانگین معادل اسفریکال	$-2/2 \pm 0/8$	$-1/8 \pm 0/9$	0/01

در تمام بیماران، لنز نصب شده به اسکرال تا پایان مدت پیگیری بدون جابجایی باقی ماند. هیچ بیماری بیش از ۳ خط کاهش در حدت بینایی پیدا نکرد. هیچ عارضه مهمی هنگام جراحی نصب اسکرال (شامل خونریزی کورویئید، خونریزی وسیع داخل چشمی، صدمه به عنبیه و پارگی

دوباره لنز چرخانده شد تا این هاپتیک نیز به داخل چشم منتقل شود. سپس لنز به آرامی به پشت عنبیه منتقل شده و نخ‌های بخیه به آرامی از محل فلپ‌های اسکرال کشیده شدند تا لنز در جای خود ثابت شود. هنگامی که لنز موقعیت مرکزی داشته و بدون انحراف بود، نخ‌های بخیه در زیر فلپ اسکرال ثابت شدند (شکل شماره ۳) و خود فلپ نیز با کمک یک بخیه از ادامه نخ به عمق آن ثابت شد. در نهایت فلپ ملتهب با نخ ویکریل ۷-۰ بخیه شد.



شکل شماره ۳- هنگامی که لنز موقعیت مرکزی داشته و بدون انحراف بود، نخ‌های بخیه در زیر فلپ اسکرال ثابت می‌شود.

داده‌های بیماران شامل حدت بینایی اصلاح شده و عیب انکساری قبل و پس از جراحی، مدت علائم، بیماری‌های همراه چشمی، فاصله زمانی نصب لنز داخل چشمی تا زمان جابجا شدن آن، فاصله زمانی بین جابجا شدن لنز داخل چشمی تا نصب مجدد آن و عوارض جراحی ثبت شدند. داده‌ها با استفاده از آزمون t آنالیز شدند.

## یافته‌ها

این روش جراحی در ۲۸ چشم از ۲۸ بیمار با میانگین سنی  $67/4 \pm 19/9$  سال انجام گرفت. علت جابجایی لنز در ۱۳ مورد، تروما، در ۵ مورد، کپسولوتومی با لیزر یاگ و

کردن لنز جابجا شده از چشم برای گره زدن بخیه دور هاپتیک‌های آن دارند. مزیت این روش، آن است که گره دور هاپتیک، محکم زده شده و از عدم لغزش آن اطمینان حاصل می‌شود. در عین حال، خارج کردن لنز از طریق یک برش بزرگ، خطر آسیب به اجزای داخل چشمی در اثر کلاپس چشم و نیز عوارض ناشی از بخیه‌های قرنیه و آستگاتیسم حاصله را دارد.<sup>(۵و۶)</sup>

برای نصب لنزهای جابجا شده به روش چشم بسته نیز گزارشاتی وجود دارد و به نظر می‌رسد این روش، ترومای جراحی را کاهش می‌دهد.<sup>(۷،۸،۹،۱۰)</sup> تکنیک‌های چشم بسته که نیازمند قرار دادن گره بخیه به دور هاپتیک در درون چشم هستند، مانورهای پیچیده‌ای را می‌طلبند. در این روش‌ها نیز احتمال آسیب به اجزای داخل چشمی بالاست. همچنین به دلیل اطمینان از محکم بودن گره، برخی جراحان اقدام به خروج هاپتیک از اسکلروتومی ناحیه پارس پلانا نموده‌اند.<sup>(۱۱و۱۲)</sup> این امر موجب عدم نیاز به مانورهای داخل چشمی می‌شود. در عین حال چون هاپتیک از پارس پلانا یا پارس پلیکاتا و از پشت عنیه خارج می‌شود، خطر آسیب به هاپتیک وجود داشته و نیز مکان نصب لنز نیز خلفی‌تر خواهد بود.<sup>(۱۳و۱۴)</sup>

Kokame و همکاران<sup>(۱۵و۱۶)</sup> هاپتیک لنز را از طریق برش قرنیه‌ای خارج نمودند و پس از گره زدن بخیه به دور آن، لنز را به داخل چشم برده و نخ بخیه را از طریق یک اسکلروتومی و به کمک هوک داخل چشمی به خارج کشیدند. این روش نیز، نیاز به بردن یک هوک از پشت عنیه به داخل چشم و سپس کشیدن نخ به خارج دارد که احتمال آسیب اجزای خلف عنیه را به همراه دارد؛ برای جبران عیوب روش kokame، ابتدا نخ با روش ab externo به داخل چشم برده و از طرف دیگر خارج شد. بنابراین نیازی به بردن هوک به داخل چشم از پشت عنیه وجود نداشت و نیز محل فلپ اسکلروتومی نیز به داخل چشم باز نمی‌شد. همچنین لبه هاپتیک کوتر نشد و در پیگیری بیماران نیز هیچ موردی از لیز خوردن بخیه وجود نداشت. در مطالعه حاضر، میزان آستیگماتیسم قبل از جابجا شدن لنز و پس از

غشای دسمه) دیده نشد. عوارض پس از جراحی عبارت بودند از ادم خفیف قرنیه در ۱۹ چشم، ادم سیستوئید ماکولای گذرا در ۳ چشم، ادم سیستوئید ماکولای مزمن در یک چشم و خونریزی خفیف و خود محدود شونده زجاجیه در ۶ چشم. طی مدت پیگیری پس از جراحی، دکولمان شبکیه، گیر افتادن عنیه توسط لنز، گلوکوم، یووئیت، پارگی نخ بخیه و یا کراتوپاتی بولوس دیده نشد و هیچ بیماری نیز نیاز به جراحی مجدد نداشت.

## بحث

گزینه‌های درمانی برای لنزهای جابجا شده داخل چشمی که موجب مشکل بینایی برای بیمار شده است، شامل قرار دادن یک لنز دیگر در داخل چشم، نصب مجدد لنز جابجا شده و خارج کردن و جایگزینی آن است.<sup>(۱۷-۱۸)</sup> نصب مجدد لنزهای جابجا شده از نظر تئوری بهترین اقدام درمانی بشمار می‌رود، زیرا در اغلب موارد نسبت به رها کردن در داخل زجاجیه و یا خارج کردن آن از چشم کمتر موجب تروما به بافت‌های چشم می‌شود.<sup>(۱۹)</sup> وقتی که کپسول لنز به اندازه کافی وجود داشته باشد، می‌توان لنز جابجا شده را در سولکوس جایگذاری کرد.<sup>(۲۰و۲۱)</sup> در غیاب مقدار کافی کپسول، لنزهای اطاق قدامی و لنزهای قابل نصب به کمک بخیه (به عنیه یا اسکلرا) می‌توانند گزینه خوبی برای جبران آفاکی باشند.<sup>(۲)</sup> در عین حال، اگر لنز در محل طبیعی خود یعنی در اطاق خلفی باشد موجب آسیب کمتری به قرنیه، عنیه و ساختمان‌های زاویه می‌شود؛ بنابراین خطر کراتوپاتی بولوس قرنیه، التهاب و گلوکوم کمتر می‌شود.<sup>(۲۲)</sup> همچنین در صورتی که بتوان لنز جابجا شده را دوباره جایگذاری کرد، نیاز به خارج کردن آن و جایگزینی آن با یک لنز دیگر برای نصب در اطاق قدامی یا عنیه از بین می‌رود.

چندین تکنیک برای نصب اسکلرال لنزهای داخل چشمی گزارش شده است.<sup>(۲۳-۲۴)</sup> تکنیک‌های نصب با سیستم بان، نیاز به یک برش لیمبال بزرگ ۶ تا ۷ میلیمتری برای خارج

وجود شرایط همزمان چشمی مثل اسکار قرنیه ناشی از ترمیم پارگی، دژنراسیون ماکولا و رتینوپاتی دیابتی، ارزیابی دقیق حدت بینایی را در بیماران ما مشکل نمود. به نظر می‌رسد، انجام یک مطالعه تصادفی شده با گروه شاهد، با روش‌های مختلف نصب مجدد لنزهای جابجا شده در تصمیم‌گیری برای انتخاب بهترین روش مفید است.

### نتیجه‌گیری

نصب مجدد لنزهای داخل چشمی جابجا شده از طریق اسکلرا به روش خارج کردن هاتیک از یک برش کوچک قرنیه نسبت به روش‌های دیگر راحت‌تر است. همچنین عوارض اندک و گذرای آن که در نتیجه سرعت و اجتناب از مانورهای پیچیده داخل چشمی است، نشانگر مطلوب بودن این روش برای درمان بیماران مبتلا به جابجایی لنزهای داخل چشمی است.

### تقدیر و تشکر

این تحقیق با استفاده از حمایت مالی دانشگاه علوم پزشکی و خدمات بهداشتی درمانی ایران (معاونت پژوهشی) انجام گردیده است که بدین وسیله نویسندگان مقاله مراتب تقدیر و تشکر خود را از مسئولین آن مرکز ابراز می‌دارند.

نصب اسکلرال آن (در آخرین معاینه) تفاوت آماری مهمی نداشتند که این امر نشانگر اهمیت کوچک‌تر شدن برش است. میوپی بیماران به‌طور میانگین  $0.4$  دیوپتر افزایش داشت که این امر به دلیل آورده شدن لنز از داخل بگ به موقعیت قدیمی‌تر یعنی سولکوس است.

در این مطالعه هیچ موردی از عوارض شدید حین و پس از جراحی در اثر خارج کردن هاپتیک دیده نشد. همچنین موردی دال بر هیپوتونی (مثل دکولمان کوروئید یا ماکولوپاتی هیپوتونی) دیده نشد. اگر چه تکنیک‌های نصب لنز داخل چشمی با یک گره دور هاپتیک بخصوص در صورتی که سرهاپتیک کوتر نشده باشد، مستعد لیز خوردن است، در مطالعه حاضر موردی از لیز خوردن آن دیده نشد. این مطلب شاید به دلیل اطمینان از محکم بودن گره دور هاپتیک باشد. همچنین نصب لنزهای یک قسمتی فولدبل نیز در این مطالعه با موفقیت انجام شده و موردی از جابجا شدن آن دیده نشد. این تکنیک، ما را قادر می‌سازد تا با یک روش چشم بسته از محکم بودن گره‌های دور هاپتیک اطمینان حاصل کنیم. در حال حاضر هیچ مطالعه تصادفی شده‌ای وجود ندارد که اثر تکنیک‌های مختلف را در نصب مجدد لنزهای داخلی چشمی جابجا شده نشان دهد ولی به نظر می‌رسد تکنیک‌های ساده‌تر و با عوارض تئوریک کمتر (مثل روش ما) بر سایر تکنیک‌ها ارجحیت داشته باشند.

### فهرست منابع

- 1- Wagoner MD, Cox TA, Ariyasu RG, Jacobs DS, Karp CL. American Academy of Ophthalmology. Intraocular lens implantation in the absence of capsular support: a report by the American Academy of Ophthalmology. *Ophthalmology* 2003;110(4):840-59.
- 2- Adi M, Ehud I A. Scleral and iris fixation of posterior chamber lenses in the absence of capsular support. *Curr Opin Ophthalmol* 2005;16:57-60.
- 3- Por YM, Lavin MJ. Techniques of Intraocular Lens Suspension in the Absence of Capsular/Zonular Support.

*Surv Ophthalmol* 2005; 50:429-62.

4- Thach AB, Dugel PU, Sipperley JO, Sneed SR, Hollifield RD, Park DW, et al. Outcome of Sulcus Fixation of Dislocated Posterior Chamber Intraocular Lenses Using Temporary Externalization of the Haptics. *Ophthalmology* 2000;107:480-85.

5- Nakashizuka H, Shimada H, Iwasaki Y, Matsumoto Y, Sato Y. Pars plana suture fixation for intraocular lenses dislocated into the vitreous cavity using a closed eye cow-hitch technique. *J Cataract Refract Surg* 2004; 30:302-306.

6- Chan CK. An improved technique for management of dislocated posterior chamber implants. *Ophthalmology* 1992;99: 51–57.

7- Lawrence FC, Hubbard WA. “Lens lasso” repositioning of dislocated posterior chamber intraocular lenses. *Retina* 1994; 14:47–50.

8- Kokame GT, Atebara NH, Bennett MD. Modified technique of haptic externalization for scleral fixation of dislocated posterior chamber lens implants. *Am J Ophthalmol* 2001;131:129–31.

9- Maguire AM, Blumenkranz MS, Ward TG, Winkelman JZ. Scleral loop fixation for posteriorly dislocated intraocular lenses; operative technique and long-term results. *Arch Ophthalmol* 1991; 109:1754–58.

10- Lane SS, Lubniewski AJ, Holland EJ. Transsclerally sutured posterior chamber lenses:

improved lens designs and techniques to maximize lens stability and minimize suture erosion. *Semin Ophthalmol* 1992;7:245–52.

11- Bloom SM, Wyszynski RE, Brucker AJ. Scleral fixation suture for dislocated posterior chamber intraocular lens. *Ophthalmic Surg* 1990;21:851–4.

12- Smiddy WE, Flynn HW Jr. Management of dislocated posterior chamber intraocular lenses. *Ophthalmology* 1991;98: 889–94.

13- Kokame GT, Yamamoto I, Mandel H. Scleral fixation of dislocated posterior chamber intraocular lenses Temporary haptic externalization through a clear corneal incision. *J Cataract Refract Surg* 2004; 30:1049–1056.

14- Balent A, Civerchia L, Mohamadi P. The double implant: alternative management for intraocular lens dislocation. *J Cataract Refract Surg* 1986;12:79–80.

Archive of SID

## *Long-term Results of Scleral Fixation of Dislocated Intraocular Lenses Using Haptic Externalization through a Small Corneal Incision*

A. Nikeghbali, MD<sup>I</sup>      \*Kh. Ghasemi Falavarjani, MD<sup>II</sup>  
 M. Modarreszadeh, MD<sup>I</sup>      M. Hashemi, MD<sup>III</sup>  
 M. M. Parvaresh, MD<sup>I</sup>      M. Naseripour, MD<sup>I</sup>

### *Abstract*

**Background & Aim:** Several methods have been reported for refixation of dislocated intraocular lenses (IOLs). However, these methods are associated with some disadvantages including vitreous prolaps, vitreous traction, ocular collapse, intraocular hemorrhage, high astigmatism, and the need for complex intraocular maneuvers. The aim of this study was to evaluate the results of transscleral fixation of dislocated intraocular lenses (IOLs) by externalizing the haptics through a small corneal incision.

**Patients and Method:** This retrospective, non-comparative, interventional study comprised 28 eyes (28 patients) in which IOLs were dislocated into the vitreous cavity. After bringing the IOL to the anterior chamber, a suture was introduced into the eye via scleral flap and retrieved via another flap. Then the thread was pulled out through a small clear corneal incision. The suture was tied to the externalized haptic, and the tied haptic was placed back in the anterior chamber and dialed to externalize the second haptic. After the second externalized haptic was tied, the IOL was reimplanted behind the iris. Data was analyzed using t-test.

**Results:** Through the mean follow-up of  $34.5 \pm 23.8$  months, the PC IOL remained well centered in all eyes and no tilt or dislocation was observed. The difference between the mean of best corrected visual acuity before IOL dislocation ( $0.35 \pm 0.21$  logMAR) and the mean after IOL refixation ( $0.38 \pm 0.19$  logMAR) was not statistically significant ( $P=0.2$ ). In addition, the difference between the mean astigmatism at the final examination ( $1.35 \pm 0.64$  diopters) and the mean astigmatism before IOL dislocation ( $1.25 \pm 0.69$  D) was not statistically significant ( $P=0.19$ ).

**Conclusion:** Scleral fixation of dislocated IOLs using temporary haptic externalization through a clear corneal incision minimized the need for complicated intraocular maneuvers, and provided an easy and effective way to reposition dislocated IOLs. Long-term results are promising.

**Key Words:** 1) Scleral Fixation      2) Dislocated Intraocular Lens  
 3) Haptic Externalization

*This study was financed by the Research Department of Iran University of Medical Sciences.*

**I)** Professor of Ophthalmology. Eye Research Center. Rasool-e-Akram Hospital. Niayesh St., Sattarkhan Ave., Iran University of Medical Sciences and Health Services. Tehran, Iran.

**II)** Assistant Professor of Ophthalmology. Eye Research Center. Rasool-e-Akram Hospital. Niayesh St., Sattarkhan Ave., Iran University of Medical Sciences and Health Services. Tehran, Iran. (\*Corresponding Author)

**III)** Associate Professor of Ophthalmology. Eye Research Center. Rasool-e-Akram Hospital. Niayesh St., Sattarkhan Ave., Iran University of Medical Sciences and Health Services. Tehran, Iran.