

گزارش یک مورد بیمار ۸۱ ساله با دو تومور همزمان (SCC مری و تیموما)

***دکتر حمیدرضا کدخدایی:** دانشیار و متخصص جراحی عمومی، فوق تخصص جراحی توراکیس، بیمارستان حضرت رسول اکرم (ص)، دانشگاه علوم پزشکی و خدمات بهداشتی-درمانی تهران، تهران، ایران (*مؤلف مسئول).

دکتر علیرضا صادقی پور: دانشیار و متخصص پاتولوژی، بیمارستان حضرت رسول اکرم (ص)، دانشگاه علوم پزشکی و خدمات بهداشتی-درمانی تهران، تهران، ایران.

دکتر علیرضا نگهبی: دستیار جراحی عمومی، بیمارستان حضرت رسول اکرم (ص)، دانشگاه علوم پزشکی و خدمات بهداشتی-درمانی تهران، تهران، ایران.

تاریخ پذیرش: ۸۹/۸/۱۰

تاریخ دریافت: ۸۹/۲/۶

چکیده

مقدمه: هرچند وجود تومور بدخیم در مری و یا تیموس به طور جداگانه موضوع شناخته شده و نسبتاً شایعی می باشد، ولی همزمانی این دو در یک بیمار از جمله موارد بسیار نادر محسوب می گردد. در این مقاله یک مرد ۸۱ ساله با دو تومور همزمان در مدیاستن (تیموما) و مری توراسیک (اسکواموس سل کاسینوما) معرفی می گردد.

معرفی بیمار: بیمار مرد ۸۱ ساله ای است که با شکایت سکسکه و دیسفاژی پیشرونده برای جامدات مراجعه و با تشخیص سرطان مری توراسیک بستری می گردد. بررسی قبل از عمل نشان دهنده تومور نسبتاً حجیم در مدیاستن قدامی می باشد. سابقه بیمار به حدود چهار سال قبل برمی گردد زمانی که در مرکز چشم پزشکی بستری و رادیوگرافی قفسه سینه از وی به عمل می آید. بر مبنای شکایت اصلی، بیمار (دیسفاژی) به اتاق عمل منتقل و از طریق توراگوتومی چپ هر دو تومور در یک مرحله برداشته می شود.

نتیجه گیری: هرچند وجود تومور بدخیم در مری و یا تیموس به طور جداگانه موضوع شناخته شده و نسبتاً شایعی می باشد، ولی همزمانی این دو در یک بیمار از جمله موارد بسیار نادر محسوب می گردد. در مرور متون قابل دسترس، مورد مشابهی مشاهده نگردید.

کلید واژه ها: تومور مری، تیموما، تومور همزمان

مقدمه

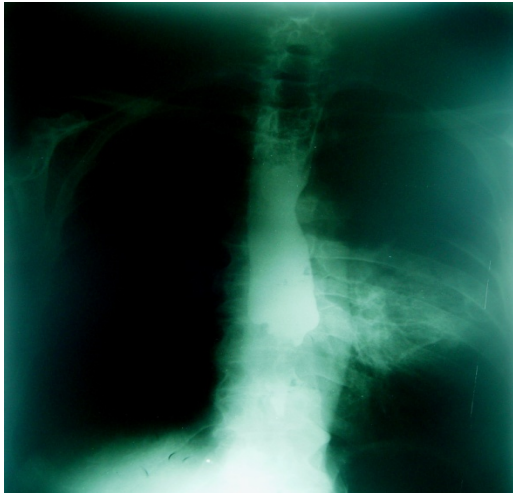
هرچند وجود تومور بدخیم در مری و یا تیموس به طور جداگانه موضوع شناخته شده و نسبتاً شایعی می باشد، ولی همزمانی این دو در یک بیمار از جمله موارد بسیار نادر محسوب می گردد. در این نوشتار یک بیمار با دو تومور همزمان در مدیاستن (تیموما) و مری توراسیک (اسکواموس سل کارسینوما SCC) معرفی می گردد.

بیمار مزبور با دیسفاژی پیشرونده مراجعه نموده و در بررسی بیشتر مشخص گردید که علاوه بر تومور مری توراسیک، دارای توده ای مجزا در مدیاستن قدامی نیز می باشد. پس از تکمیل مراحل تشخیصی، بیمار به اتاق عمل منتقل و طی یک مرحله رزکسیون تومور مدیاستن (تیموما) و ازوفازکتومی (تومور مری) انجام

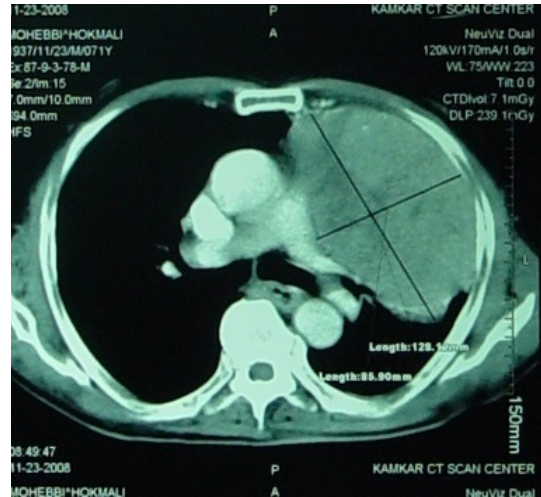
گردید. روز پنجم بعد از عمل بیمار با حال عمومی خوب مرخص گردید. در مرور به عمل آمده از متون، مورد مشابهی مشاهده نگردید.

معرفی بیمار

بیمار مرد ۸۱ ساله که با شکایت دیسفاژی برای جامدات به مدت دو ماه به همراه تنگی نفس و سکسکه مزمن در بخش جراحی قفسه صدری بیمارستان دانشگاهی بستری گردید. در بررسی رادیولوژیک (گرافی قفسه صدری و سی تی اسکن) از بیمار، توده‌ای به قطر ۸۵×۱۴۰ میلی متر در نیم سینه چپ با پیشرفتگی به سمت مدیاستن با اثر فشاری بر روی قلب بیمار بدون دست اندازی به عناصر اطراف مشخص گردید (تصویر شماره ۱).



تصویر شماره ۲ - نمای بلع باریم که نشان دهنده تومور مری در ناحیه مید توراسیک می باشد. کدورت موجود در ناف ریه چپ مربوط به تومور مدیاستن می باشد.



تصویر شماره ۱ - نشان دهنده تومور مدیاستن قدامی بدون درگیری عناصر اطراف.

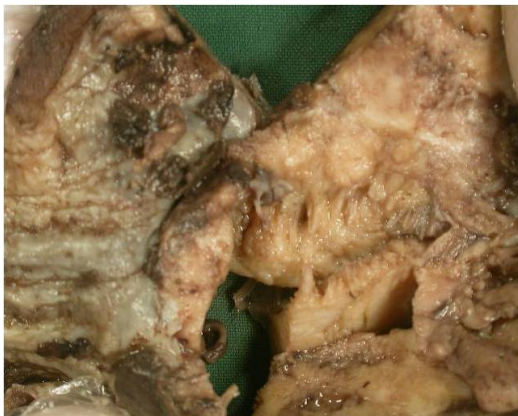طریق توراکتومی پوسترولاترال چپ، بیمار تحت عمل جراحی قرار گرفت. در ابتدا از توده مدیاستن نمونه جهت فروزن سکشن ارسال و پس از مشخص شدن نوع پاتولوژی (تیموما)، توده به طور کامل با کپسول مشخص برداشته شده؛ سپس از همان برش مری توراسیک شامل تومور موجود در میدتوراسیک (پایین تر از قوس آئورت) به همراه غدد لنفاوی اطراف آن جدا و سپس از طریق انسیزیون لاپاراتومی و برش گردنی (Three hole) از وفاژکتومی توتال انجام و نهایتاً از طریق از وفاژگاستروستومی مسیر لوله گوارش برای بیمار برقرار گردید (تصاویر شماره ۴ و ۵).

در گزارش پاتولوژی بعد از عمل، تومور مدیاستن، تیموما از نوع اپیتلیال گزارش گردیده (تصویر شماره ۶) و بیمار با سیر قابل قبول، پس از تحمل غذا در روز پنجم بعد از عمل مرخص گردید.

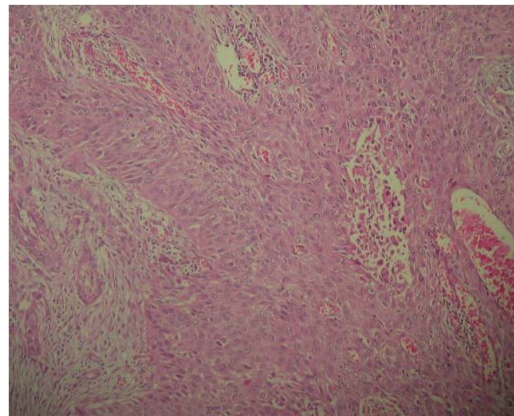
در سابقه بیمار وجود توده در نیم سینه چپ به حدود ۴ سال قبل از آن برمی گردد؛ زمانی که بیمار با تشخیص کاتاراکت در مرکز چشم پزشکی بستری و در گرافی قفسه صدری توده ذکر شده با حجم کمتر مشخص می گردد. گزارش آسیب شناسی از طریق بیوپسی سوزنی که در همان مرکز از توده به عمل می آید، مؤید نوعی تومور بافت نرم موسوم به تومور آسکین (نورواکتودرمال تومور) بوده است.

با توجه به اینکه شکایت اصلی بیمار در بستری اخیر، دیسفاژی بوده، از بیمارگرافی با بلع باریم به عمل آمد که ضایعه انسدادی در ناحیه مید توراسیک مشاهده شد (تصویر شماره ۲). بیوپسی از این توده نیز نشان دهنده تومور مری از نوع اسکواموس سل کارسینوما بوده است (تصویر شماره ۳).

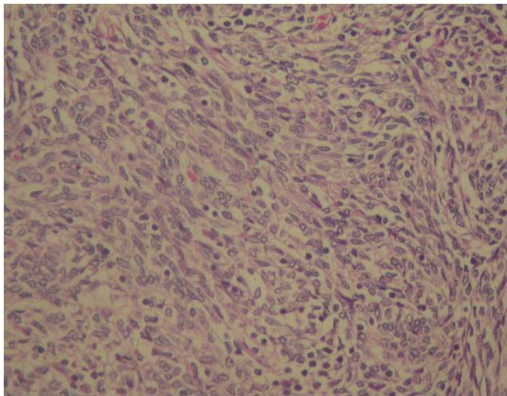
با انجام اقدامات لازم قبل از عمل، به منظور رفع دیسفاژی و همچنین رزکسیون تومور مدیاستن از



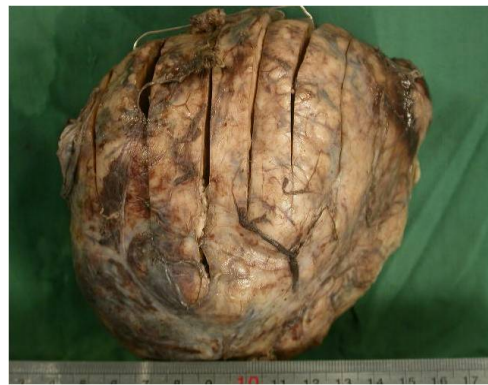تصویر شماره ۴ - نمای ظاهری تومور مری.



تصویر شماره ۳ - نمای میکروسکوپی تومور مری.



تصویر شماره ۶- نمای میکروسکوپی تومور مדיاستن (تیموما).



تصویر شماره ۵- نمای ظاهری تومور مדיاستن (تیموما).

دو تومور همزمان توجه نمودند؛ به نحوی که Warren^(۵) در سال ۱۹۳۲ تعداد ۱۲۵۹ بیمار و بعداً Watson^(۲) تعداد ۱۱۷۱ مورد را با دو تومور همزمان گزارش کردند. همچنین در همان فاصله زمانی طی دو مطالعه در سال‌های ۱۹۲۹ و ۱۹۳۲ در میوکلینیک بر روی جسد بیمارانی که وجود یک تومور سرطانی در آن‌ها به اثبات رسیده بود، به ترتیب ۶/۸٪ و ۳/۳٪ موارد ضایعه دوم بدخیم نیز یافت شد.^(۶)

در سال‌های بعد گزارش‌های بیشتری از بیماران با دو ضایعه همزمان و بدخیم ارائه گردید. از جمله دلایل آن می‌توان به افزایش طول عمر با رعایت بیشتر مسائل بهداشتی و بررسی دقیق‌تر بر روی نمونه‌های پاتولوژی در افراد زنده و یا جسد اشاره نمود.^(۷) همچنین این احتمال در نظر گرفته می‌شود که عوامل ژنتیکی و ایمونولوژیک در بیماران با وجود یک ضایعه بدخیم، احتمال بروز ضایعه دوم را به مراتب بیشتر خواهد کرد.^(۸) در مطالعاتی که توسط Peller (1941) و Warren (1944) صورت گرفت، نشان داده شد که وجود یک ضایعه بدخیم می‌تواند سیستم ایمنی را به نحوی تحت تاثیر قرار دهد که امکان بروز ضایعه بدخیم دیگری را فراهم نماید^(۱۰) و تا حدود یازده برابر شانس بروز سرطان دوم را نسبت به مردم عادی افزایش دهد.^(۱۱)

فهرست منابع

1. Moertel CG, Dockerty MB, Bagfentoss AR. Multiple primary malignant neoplasia. *Cancer*; 1961. 14: 221-30.

بحث

هرچند وجود تومور بدخیم در مری و یا تیموس موضوع شناخته شده و نسبتاً شایعی محسوب می‌گردد، ولی همزمانی این دو نوع تومور در یک بیمار از جمله موارد بسیار نادر می‌باشد.^(۲،۱) با وجود آنکه گزارش پاتولوژی قبلی بر مبنای بیوپسی سوزنی، توده مדיاستن را از نوع تومور نورواکتودرمال محیطی (Peripheral Neuroectodermal) یا (Askin tumor) گزارش نموده بود، ولی وجود شواهد دیگر از جمله سن بالای بیمار، جنسیت مرد و نبود علائم بالینی واضح این تشخیص را دور از واقعیت می‌نمود. زیرا این نوع تومور بسیار نادر، غالباً در زنان و در سنین جوانی دیده شده و سیر پیشرفت آن نیز بسیار تهاجمی می‌باشد. از طرفی نوع نمونه‌برداری از تومور اولیه مדיاستن (بیوپسی سوزنی) که معمولاً در این نوع تومور نتیجه بخش نیست، همگی به شک در مورد تشخیص توده مדיاستن کمک می‌نمود.

در بررسی متون، مورد مشابهی که در آن همراهی تومور مדיاستن (تیموما) و سرطان مری وجود داشته باشد، مشاهده نگردید. در یک مطالعه از میان ۱۳۱۵ بیمار با سرطان همزمان، ۱۲۶ مورد دچار سرطان مری بوده‌اند که در هیچ موردی با تیموم همراه نبوده است.^(۲) در گزارش دیگری نیز یک مورد سرطان برونکوژنیک ریه همزمان با تیموما گزارش شده است.^(۳)

برای اولین بار همزمانی دو ضایعه تومورال توسط بیلروت (۱۸۸۹) مورد بحث قرار گرفت. وی این نکته را نشان داد که امکان ایجاد دو ضایعه بدخیم در یک زمان و یا به طور متوالی در یک بیمار میسر است.^(۴،۳) در طول نیم قرن بعد از آن نیز افراد دیگری به موضوع

2. Goodner JT, Watson WL. Cancer of the esophagus. *Cancer*; 1956. 9: 1248-2.

3. Gerard AG, Tyler YT. Large thymoma associated with bronchogenic carcinoma. *Dis Chest*; 1964. 46: 238-40.

4. Moertel CG. Incidence and significance of multiple primary malignant neoplasm. *Ann NY Acad Sci*; 1964. 114: 886-92.

5. Warren Ehlrenreich T. Multiple primary malignant tumor and susceptibility to cancer. *Cancer Res*; 1944. 4: 554-70.

6. Warren S, Gates D. Multiple primary malignant tumors; survey of literature and statistical study. *Am J Cancer*; 1932. 16: 1358-72.

7. Cook GB. A comparison of single and multiple primary cancer. *Cancer*; 1967. 19: 959-66.

8. Hurt HH, Broders AC. Multiple primary malignant neoplasm. *J Lab Clin Med*; 1993. 18: 765-79.

9. Healy MJ. Multiple primary malignant lesions. *Am J Surg*; 1970. 119: 343-47.

10. Campbell Jr LV, Watne AL, Morgantown WVS. Multiple primary malignant neoplasms. *Arch Surg*; 1969. 99: 401-05.

11. Spratt JS, Jr Hoag MG. Incidence of multiple primary cancer per man – year of follow up. *Ann Surg*; 1966. 164: 775-84.

12. multiple primary cancer per man – year of follow up. *Ann Surg*; 1966. 164: 775-84

An 81 year old man with two malignant lesions (SCC of esophagus and malignant Thymoma)

***H.R. Kadkhodaie, MD**, Associate Professor of General Surgery, Subspecialty in Thoracic Surgery, Department of Thoracic Surgery, Hazrat-e-Rasool Akram Hospital, Tehran University of Medical Sciences and Health Services, Tehran, Iran (*Corresponding author).

A. Sadeghi, MD, Associate Professor of Pathology, Department of Thoracic Surgery, Hazrat-e-Rasool Akram Hospital, Tehran University of Medical Sciences and Health Services, Tehran, Iran.

A.R. Negahi, MD, Resident of General Surgery, Department of General Surgery, Hazrat-e-Rasool Akram Hospital, Tehran University of Medical Sciences and Health Services, Tehran, Iran.

Abstract

Introduction: Despite the high incidence of esophageal and thymic carcinoma in human being, co-existence of these two malignant lesions is very rare. In this study we have reported an 81 year old man with a huge mediastinal tumor (Thymoma) and Squamous Cell Carcinoma (SCC) of esophagus.

Case report: An 81 year old man presented with hiccups and progressive dysphagia for solids and was admitted in our hospital as a case of SCC of thoracic esophagus. Pre-operative evaluation showed a huge anterior mediastinal mass. The patient's past history goes back to about 4 years ago, when he was admitted in another center for ophthalmic surgery and chest radiography showed an anterior mediastinal mass. Because of his chief complaint (dysphagia), the patient underwent operation and through the left thoracotomy incision complete resection of mediastinal tumor and esophagectomy was done.

Conclusion: Despite the high incidence of esophageal and thymic carcinoma in human being, co-existence of these two malignant lesions is very rare.

Keywords: Esophageal carcinoma, Thymoma, Co-existence tumors