

میزان توافق رادیوگرافی به تنهایی و رادیوگرافی به همراه سی تی اسکن در تعیین روش درمانی شکستگی‌های لگن

افشین احمدزاده حشمتی: استادیار ارتوپدی، بیمارستان باهنر، دانشکده پزشکی، دانشگاه علوم پزشکی کرمان، کرمان، ایران. aahorthoped@yahoo.com
منصور غزاله: رزیدنت ارتوپدی، دانشکده پزشکی، دانشگاه علوم پزشکی کرمان، کرمان، ایران. ghazaleh64m@yahoo.com
مقدمه میرزایی: استادیار آمار زیستی و اپیدمیولوژی، دانشکده بهداشت، دانشگاه علوم پزشکی کرمان، کرمان، ایران. moghadameh_mirzai@yahoo.com
* شهاب ایلکا: استادیار ارتوپدی، بیمارستان باهنر، دانشکده پزشکی، دانشگاه علوم پزشکی کرمان، کرمان، ایران (*نویسنده مسئول). dr.shahabilka@gmail.com

تاریخ پذیرش: ۹۵/۱۱/۲۶

تاریخ دریافت: ۹۵/۷/۱۴

چکیده

زمینه و هدف: امروزه سی تی اسکن یکی از مدالیته‌های روتین برای تشخیص شکستگی‌های لگن گردیده است اما سوالی که تاکنون پاسخی برای آن داده نشده این است که آیا سی تی اسکن می‌تواند روش درمانی این شکستگی‌ها را تغییر دهد؟
روش کار: ابتدا رادیوگرافی‌های ۱۰۰ بیمار دچار شکستگی لگن توسط یک متخصص ارتوپدی بررسی گردید و نوع شکستگی بر اساس طبقه بندی یانگ و برگس مشخص و پلان درمانی (جراحی یا غیرجراحی) برای بیمار تعیین شد. سه ماه بعد همان رادیوگرافی‌ها به همراه سی تی اسکن به همان پزشک داده شدند و مجدداً نوع و درمان شکستگی مشخص گردید. نتایج با استفاده از نرم افزار SPSS 22 تحت ارزیابی آماری قرار گرفتند.
یافته‌ها: شایع‌ترین آسیب در رادیوگرافی و سی تی اسکن شکستگی راموس‌های پوبیس بود. نادرترین آسیب با رادیوگرافی شکستگی ایلیوم و با سی تی اسکن دیاستاز سمفیز پوبیس بود. سی تی اسکن در تشخیص شکستگی‌های ساکروم و کرسنتت ایلیوم از رادیوگرافی دقیق‌تر می‌باشد ($p=0/000$) ولی در طبقه‌بندی نوع شکستگی اختلاف آماری مشاهده نشد. درمان با رادیوگرافی در ۶۳ مورد غیرجراحی و در ۳۷ مورد جراحی پیشنهاد شد که با اضافه شدن سی تی اسکن ۶۹ مورد غیرجراحی و ۳۱ مورد جراحی تعیین گردید که اختلاف آن معنی‌دار نبود.
نتیجه‌گیری: هرچند سی تی اسکن در تشخیص خطوط شکستگی دقت بالاتری ارائه می‌دهد اما روش درمانی بیمار را تغییر نمی‌دهد.

کلیدواژه‌ها: لگن، شکستگی، سی تی اسکن

مقدمه

جهانی تعداد موارد شکستگی لگن تا سال ۲۰۵۰ به سالیانه ۳/۶ میلیون می‌رسد که نسبت به این تعداد در سال ۱۹۹۰، سه برابر می‌باشد. مطابق با این پیش‌بینی‌ها، ۷۵ درصد این شکستگی‌ها در سال ۲۰۵۰ در کشورهای در حال توسعه خواهد بود (۷).

برای تشخیص، تقسیم‌بندی و درمان این شکستگی‌ها اولین اقدام پس از معاینه بالینی، انجام رادیوگرافی از لگن است اما تفسیر رادیوگرافی لگن نسبت به بقیه قسمت‌های بدن دشوارتر است چراکه نمی‌توان دو نمای عمود بر هم انجام داد لذا برای جبران این مشکل انواع رادیوگرافی‌های دیگر ابداع و معرفی شده‌اند شامل

شکستگی‌های لگن ۲ تا ۸ درصد شکستگی‌های اسکلتی را شامل می‌شوند که اغلب در اثر تروماهای شدید نظیر تصادفات موتورسیکلت یا سقوط از ارتفاع ایجاد می‌شوند (۱) و به همین به دلیل میزان آسیب بافت نرم و سایر ارگان‌های بدن در این شکستگی‌ها بالا است به طوری که میزان آن از ۱۲ تا ۶۲ درصد ذکر شده است (۲-۴) و میزان مرگ در اثر این شکستگی‌ها هم در منابع مختلف از ۱۰ تا ۶۰ درصد برآورد شده است (۵، ۶) بنابراین تشخیص و درمان صحیح این شکستگی‌ها اهمیت ویژه‌ای دارد. طبق پیش‌بینی‌های سازمان بهداشت

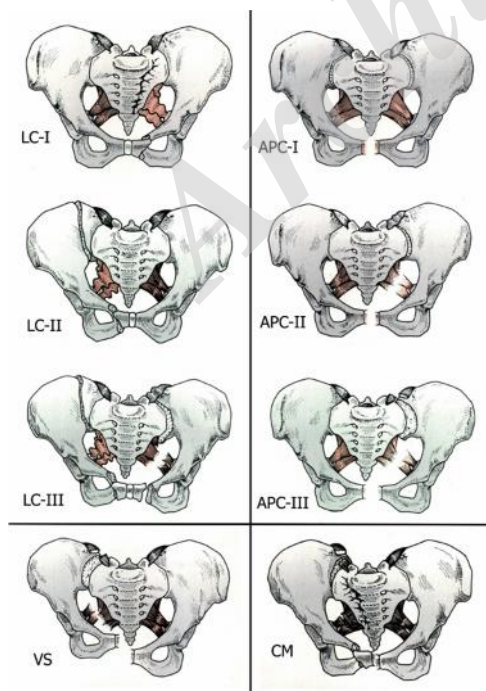
می‌شدند.

معیارهای خروج از مطالعه عبارت بودند از:
۱- شکستگی در افراد نابالغ (باز بودن فیز
غضروف سه شاخه استابولوم یا آپوفیز کرس
ایلیاک)

۲- بیماران دارای شکستگی‌های همراه در همراه
در اندام تحتانی

۳- شکستگی‌های استابولوم
برای طبقه‌بندی بیماران از طبقه‌بندی آقایان
یانگ و برگس (۱۰) استفاده شد چراکه در کتب
معتبر ارتوپدی نیز از این تقسیم‌بندی استفاده
می‌گردد (۱۱). این طبقه‌بندی بر اساس مکانیسم
آسیب می‌باشد و بیماران را به چهار گروه تقسیم
می‌کند شامل ترومای از پهلو
(Lateral Compression: LC)، ترومای قدامی
خلفی (APC: Anteroposterior Compression)،
ترومای عمودی (VS: Vertical Shearing) و
ترکیب چند مکانیسم (CM: Combination
Mechanisms) که دو مورد اول هر کدام شامل سه
زیرمجموعه هستند (شکل ۱).

درمان بیماران شامل درمان‌های جراحی و
درمان‌های غیر جراحی می‌باشد که



شکل ۱- طبقه‌بندی یانگ و برگس برای شکستگی‌های لگن

نماهای جودت، نمای ورودی لگن و نمای خروجی
لگن اما با پیدایش سی‌تی‌اسکن و بخصوص نماهای
سه‌بعدی آن امکان تعیین دقیق محل‌های
شکستگی و میزان جابجایی قطعات و درک کامل
نوع شکستگی امکان‌پذیر گشت (۸) بطوریکه امروزه
در بسیاری از مراکز، انجام سی‌تی‌اسکن لگن به‌طور
روتین پس از انجام رادیوگرافی‌های لگن انجام
می‌شود و حتی در برخی مراکز سی‌تی‌اسکن را
قبل از رادیوگرافی به‌عنوان روش تشخیصی
انتخابی انجام می‌دهند (۹) اما با وجود فواید انجام
سی‌تی‌اسکن، این روش عوارض و مشکلاتی را نیز
به همراه دارد. انجام سی‌تی‌اسکن برای بیماران
علاوه بر داشتن هزینه‌های نسبتاً زیاد، با خطرات
ناشی از اشعه X هم همراه است و همچنین باعث
اتلاف وقت و به تأخیر افتادن درمان بیمار نیز
می‌گردد. از طرف دیگر رادیوگرافی روبروی لگن
یکی از سه رادیوگرافی ضروری در هر بیمار با
ترومای متعدد است بنابراین چنانچه ما بتوانیم
نشان دهیم انجام رادیوگرافی به تنهایی می‌تواند
روش درمانی بیمار را تعیین کند می‌توانیم علاوه
بر صرفه‌جویی در هزینه‌های بیمار و جلوگیری از
اتلاف وقت بیمار و تعیین تکلیف سریع تر بیماران
در اورژانس، در کاهش هزینه‌های بیمارستان به
دلیل استهلاک دستگاه‌های سی‌تی‌اسکن نیز مؤثر
باشیم لذا ما بر آن شدیم تا این مسئله را مورد
تحقیق قرار دهیم که تعیین روش درمان (جراحی
یا غیر جراحی) فقط با رادیوگرافی روبروی لگن تا
چه حد امکان‌پذیر است و آیا ضرورت دارد از همه
بیماران سی‌تی‌اسکن انجام شود یا خیر.

روش کار

این مطالعه ۱۰۰ بیمار متوالی را شامل گردیده
است که جهت درمان به اورژانس بیمارستان باهنر
منتقل شده‌اند. در این مرکز پس از معاینه و
ارزیابی‌های اولیه چنانچه اندیکاسیون داشته باشد
رادیوگرافی لگن درخواست می‌گردید و چنانچه
شکستگی لگن مشخص یا مشکوک بود برای بیمار
سی‌تی‌اسکن درخواست می‌گردید. پس از اتمام
مراحل درمانی بیماران رادیوگرافی‌ها و
سی‌تی‌اسکن‌ها جهت انجام مطالعه نگهداری

پزشک بررسی و نتایج ثبت می‌شد. برای ارزیابی‌های آماری از تست‌های مک نمار و مارژینال هموژنیتی در نرم‌افزار SPSS V22 استفاده شد. ۰/۰۵ به‌عنوان سطح معنی‌داری در نظر گرفته شد.

یافته‌ها

از تعداد ۱۰۰ بیمار ۶۴ نفر (۶۴٪) مرد و ۳۶ نفر (۳۶٪) زن بودند. میانگین سنی بیماران $14/9 \pm$ ۳۸/۴۷ بود (۱۸ تا ۷۹ سال).

در ارزیابی رادیوگرافی شایع‌ترین شکستگی مشاهده شده مربوط به راموس‌های پوبیس بود که در ۸۱ بیمار (۸۱٪) مشاهده شد و نادرترین شکستگی با شیوع ۰/۷٪ مربوط به بال‌های ایلپاک بود. در ارزیابی رادیوگرافی همراه با سی‌تی‌اسکن نیز باز هم شایع‌ترین شکستگی مربوط به راموس‌های پوبیس بود در ۷۹ بیمار (۷۹٪) اما نادرترین آسیب مربوط به دیاستاز سفیز پوبیس در ۹ بیمار بود (۹٪). شیوع شکستگی نواحی آناتومیک لگن در جدول شماره ۱ ارائه شده است. در مورد شکستگی ساکروم و شکستگی بال‌های ایلپوم اختلاف مشاهده شده معنی‌دار بود ولی در

اندیکاسیون‌های جراحی در نظر گرفته شده بر اساس کتب مرجع ارتوپدی (۱۱، ۱۲) عبارت بودند از:

- ۱- شکستگی با جابجایی بال ایلپاک که خط شکستگی هم از کمرست ایلپاک و هم از سیاتیک ناچ یا مفصل ساکروایلپاک گذشته باشد
 - ۲- ناپایداری مفصل ساکروایلپاک
 - ۳- شکستگی با جابجایی و کامینوتد ساکروم
 - ۴- هرگونه شکستگی حلقه خلفی با جابجایی ورتیکال بیشتر از ۱/۵ سانتی متر
 - ۵- شکستگی U-Shape ساکروم
 - ۶- باز شدن سمفیز پوبیس بیشتر از ۲/۵ سانتی متر
 - ۷- شکستگی راموس‌ها با بیش از ۲ سانتی متر جابجایی
- برای انجام این تحقیق ابتدا رادیوگرافی‌های بیماران بدون سی‌تی‌اسکن توسط یک متخصص ارتوپدی (مؤلف نفر اول مقاله) بررسی می‌شد و محل‌های آناتومیک شکستگی و طبقه‌بندی شکستگی و درمان شکستگی تعیین و ثبت می‌گردید. در مرحله بعدی ۳ ماه بعد مجدداً رادیوگرافی‌ها همراه با سی‌تی‌اسکن توسط همان

جدول ۱- فراوانی شکستگی نواحی آناتومیک لگن (درصد) در بررسی رادیوگرافی به‌تنهایی و رادیوگرافی به‌همراه سی تی اسکن

نوع آسیب	رادیوگرافی به تنهایی	رادیوگرافی با سی تی اسکن	p
شکستگی راموس‌های پوبیس	۸۱	۷۹	۰/۸۵۰
شکستگی ایلپوم	۷	۳۰	۰/۰۰۰
شکستگی ساکروم	۲۲	۴۵	۰/۰۰۰
درفتنگی ساکروایلپاک	۲۴	۱۵	۰/۰۷۸
دیاستاز سمفیز پوبیس	۱۶	۹	۰/۱۱۸

جدول ۲- فراوانی انواع شکستگی (درصد) بر اساس طبقه بندی یانگ و برگس با استفاده از رادیوگرافی به‌تنهایی و رادیوگرافی به‌همراه سی تی اسکن

نوع آسیب	رادیوگرافی به تنهایی	رادیوگرافی با سی تی اسکن
LC I	۵۲	۴۲
LC II	۵	۳
LC III	۴	۶
APC I	۳	۲
APC II	۳	۲
APC III	۳	۱
VS	۷	۷
CM	۱۳	۱۳
Othres	۱۰	۲۴

هنوز به درستی به آن پاسخ داده نشده این بود که برای تعیین پلان درمانی آیا انجام سی تی اسکن لازم است یا خیر؟

طبقه بندی یانگ و برگس که در سال ۱۹۸۹ برای شکستگی های لگن ارائه شد بر اساس مکانیسم شکستگی بوده و امروزه یکی از معتبرترین طبقه بندی ها برای شکستگی های لگن است. بر اساس این طبقه بندی و مطالعات مختلف انجام شده شایع ترین نوع شکستگی لگن از نوع LC است که بیشتر از ۵۰ درصد شکستگی های لگن را شامل می شود (۱۳، ۱۴) و این نتیجه در بیماران ما نیز صادق بود.

در این تحقیق ابتدا محل آناتومیک بر اساس رادیوگرافی و سپس سه ماه بعد بر اساس رادیوگرافی و سی تی اسکن تعیین گردید که در هر دو حالت شایع ترین محل شکستگی در راموس های پویس تشخیص داده شد. در مورد دررفتگی های ساکروایلیاک و سمفیز پویس هم تفاوت معنی داری بین رادیوگرافی به تنهایی و یا همراه با سی تی اسکن مشاهده نشد اما در مورد شکستگی ساکروم اختلاف به دست آمده معنی دار بود. استخوان ساکروم استخوانی منحنی است و در خلف لگن قرار دارد لذا تشخیص شکستگی آن در رادیوگرافی ساده اغلب مشکل است بخصوص در شکستگی های LC I که در آن فقط کورتکس قدامی ساکروم دچار شکستگی می شود و اغلب نیز بدون جابجایی یا با جابجایی بسیار مختصر است (۱۵). هرچند در این موارد دقت کردن بر خطوط اسکروزه اطراف فورامن های ساکروم می تواند به تشخیص کمک کند (۱۲) اما در بسیاری از موارد تشخیص آن با رادیوگرافی ساده امکان پذیر نیست در حالی که سی تی اسکن می تواند جزئیات استخوان را با دقت بسیار بالایی نشان دهد. بهترین نما برای دیدن این شکستگی ها کات های عرضی سی تی اسکن می باشد.

اختلاف دیگری که در تشخیص محل آناتومیک شکستگی لگن معنی دار شده بود شکستگی ایلیم بود. بال های ایلیاک برخلاف استخوان ساکروم در رادیوگرافی به خوبی روئیت می شوند اما قسمت خلفی ایلیم که در واقع در محاذات مفصل

سایر موارد اختلاف معنی دار نبود. در طبقه بندی شکستگی ها بر اساس سیستم طبقه بندی یانگ و برگس با استفاده از رادیوگرافی به تنهایی شایع ترین نوع شکستگی تشخیص داده شده LC I با شیوع ۵۲٪ و نادرترین نوع شکستگی تشخیص داده شده شکستگی های APC هر کدام با شیوع ۳٪ بوده اند. در طبقه بندی این شکستگی ها با استفاده از رادیوگرافی و سی تی اسکن باز هم شایع ترین شکستگی LC I با شیوع ۴۲٪ بوده است و نادرترین شکستگی APC II تشخیص داده شده بود. در مواردی نیز شکستگی با استفاده از طبقه بندی یانگ و برگس قابل طبقه بندی نبود که این موارد را تحت عنوان سایر شکستگی ها طبقه بندی کردیم و شیوع آن با رادیوگرافی به تنهایی ۱۰٪ و با رادیوگرافی همراه با سی تی اسکن ۲۴٪ بوده است. شیوع سایر شکستگی ها در جدول شماره ۲ ارائه شده است. با استفاده از تست مارژینال هموژنیتی ($p=0/354$) تعیین گردید به عبارت دیگر در هیچ موردی اختلاف معنی داری بین تشخیص با رادیوگرافی به تنهایی و رادیوگرافی همراه با سی تی اسکن مشاهده نگردید.

در تعیین روش درمانی به وسیله رادیوگرافی در ۶۳٪ درمان غیر جراحی و در ۳۷٪ درمان جراحی پیشنهاد شد و در بررسی رادیوگرافی به همراه سی تی اسکن درمان های غیر جراحی و جراحی پیشنهاد شده به ترتیب ۶۹٪ و ۳۱٪ بوده اند. در ارزیابی توافق با استفاده از تست مک نمار اختلاف بین این دو معنی دار نبوده است ($p=0/10$).

بحث و نتیجه گیری

شکستگی های لگن یکی از شکستگی های شایع در مراکز بیماران ترومایی است بطوریکه یکی از رادیوگرافی هایی که در هر بیمار دارای ترومای متعدد باید انجام شود رادیوگرافی روبروی لگن است. در قدیم بیشتر این بیماران با درمان های غیر جراحی شامل کشش استخوانی و عدم گذاشتن وزن روی طرف شکستگی درمان می شدند ولی امروزه با پیشرفت تکنیک های جراحی تمایل به درمان های جراحی بیشتر شده است ولی سؤالی که

پلان درمانی دارد. در مورد شکستگی‌های ساکروم نیز هرچند با سی‌تی‌اسکن دقت تشخیص شکستگی‌های ساکروم در نوع LC I به‌طور معنی‌داری بیشتر از رادیوگرافی بود اما این شکستگی‌ها نیاز به درمان جراحی ندارند بنابراین چنانچه در رادیوگرافی شکستگی واضح روئیت نشود و درمان بیمار غیرجراحی تعیین گردد با اضافه شدن مدالیته سی‌تی‌اسکن و تشخیص این شکستگی‌های ساکروم باز هم درمان غیرجراحی خواهد بود. در مورد شکستگی‌های ایلیم نیز همین مطلب صادق است. چنانچه خط شکستگی از کرسنت ایلپاک و سیاتیک ناچ گذشته باشد در رادیوگرافی به‌خوبی قابل روئیت بوده و درمان جراحی پیشنهاد می‌گردد. در موارد شکستگی‌های کرسنت موارد تیپ ۱ و ۲ بر اساس تقسیم‌بندی آقای دی نیز چون قطعه شکسته بزرگ است در رادیوگرافی قابل روئیت است و درمان جراحی انجام می‌شود ولی در موارد تیپ ۳ که قطعه کوچک است و در رادیوگرافی دیده نمی‌شود در این تیپ ضایعه عمده دررفتگی ساکروایلپاک است که تشخیص این مورد نیز در رادیوگرافی به‌تنهایی و رادیوگرافی به همراه سی‌تی‌اسکن اختلاف معنی‌دار نداشته است لذا پلان درمانی جراحی برای بیمار تعیین می‌گردد و اضافه شدن سی‌تی‌اسکن و تشخیص شکستگی کرسنت تیپ ۳ پلان درمان را تغییر نمی‌دهد.

در شکستگی‌های حلقه لگن، رادیوگرافی روبروی لگن در تعیین پلان درمانی جراحی یا غیرجراحی دقت کافی دارد و نیازی به انجام سی‌تی‌اسکن نمی‌باشد اما چنانچه برای بیمار پلان درمان جراحی گذاشته شود انجام سی‌تی‌اسکن خطوط شکستگی را با دقت بیشتری نشان می‌دهد لذا در انتخاب اپروچ و نوع وسیله انتخابی می‌تواند کمک‌کننده باشد.

منابع

1. Giannoudis P, Pape H. Damage control orthopaedics in unstable pelvic ring injuries. *Injury*. 2004;35(7):671-7.
2. Demetriades D, Karaiskakis M, Toutouzas K, Alo K, Velmahos G, Chan L. Pelvic fractures:

ساکروایلپاک است و قسمت‌های خلفی‌تر از آن در رادیوگرافی ساده به‌خوبی روئیت نمی‌شوند و در واقع بیشتر شکستگی‌های ایلیم که در رادیوگرافی ساده قابل تشخیص نبودند مربوط به این قسمت‌ها بودند. به‌عبارت‌دیگر این شکستگی‌ها جزئی از دررفتگی مفصل ساکروایلپاک بودند که اصطلاحاً با آن شکستگی کرسنت (Fracture Crescent) می‌گویند و مکانیسم این شکستگی معمولاً ترومای از پهلو (LC) می‌باشد. Day برای شکستگی‌های کرسنت یک تقسیم‌بندی ارائه نموده است (۱۶) که بر اساس آن تیپ ۱ دارای یک قطعه بزرگ از ایلیم است و به‌راحتی در رادیوگرافی دیده می‌شود و دررفتگی ساکروایلپاک کمتر از یک سوم مفصل را درگیر می‌کند درحالی‌که در تیپ ۳ قطعه شکسته ایلیم کوچک است و ممکن است فقط با سی‌تی‌اسکن قابل روئیت باشد و ضایعه عمدتاً شامل دررفتگی ساکروایلپاک است (۱۵).

در این تحقیق ما اختلاف معنی‌داری بین تشخیص نوع شکستگی با رادیوگرافی به‌تنهایی و رادیوگرافی همراه با سی‌تی‌اسکن پیدا نکردیم. در واقع معرفی تقسیم‌بندی یانگ و برگس بر اساس رادیوگرافی بوده است. هرچند مقالات متعددی حاکی از این هستند که سی‌تی‌اسکن یا حتی ام آر آی در تشخیص خطوط شکستگی دقیق‌تر از رادیوگرافی هستند (۸، ۱۷) اما سی‌تی‌اسکن در تعیین نوع شکستگی کمک بیشتری از رادیوگرافی نمی‌کند و حتی سی‌تی‌اسکن بدون رادیوگرافی لگن برای طبقه‌بندی شکستگی با اشکالات بیشتری نیز همراه است (۱۸). بیشترین کمک سی‌تی‌اسکن در تشخیص شکستگی‌های ساکروم بخصوص تیپ LC I است چراکه در این تیپ شکستگی ساکروم فقط در قسمت آنتریور آن و از نوع impacted است که در رادیوگرافی ساده تشخیص آن دشوار است (۱۹).

اما باوجود دقت بالاتر سی‌تی‌اسکن در تشخیص خطوط شکستگی اما باز هم تعیین روش درمانی تفاوتی نخواهد کرد. با توجه به اندیکاسیون‌های درمان جراحی، در موارد شکستگی‌های راموس‌های پوبیس و دررفتگی‌های ساکروایلپاک و سمفیز پوبیس رادیوگرافی به اندازه کافی دقت برای تعیین

Bone & Joint Journal. 2007;89(5):651-8.

17. Miller EC, Derlet RW, Anderson M. Magnetic resonance imaging for the diagnosis of occult pelvic fractures: two case reports. *Western journal of medicine*. 1997;167(2):109.

18. Albrechtsen J, Hede J, Jurik A. Pelvic fractures: assessment by conventional radiography and CT. *Acta Radiologica*. 1994;35(5):420-5.

19. Theumann N, Verdon J, Mouhsine E, Denys A, Schnyder P, Portier F. Traumatic injuries: imaging of pelvic fractures. *European radiology*. 2002;12(6):1312-30.

epidemiology and predictors of associated abdominal injuries and outcomes. *Journal of the American College of Surgeons*. 2002;195(1):1-10.

3. Gänsölen A, Pohlemann T, Paul C, Lobenhoffer P, Tscherne H. Epidemiology of pelvic ring injuries. *Injury*. 1996;27:13-20.

4. Durkin A, Sagi HC, Durham R, Flint L. Contemporary management of pelvic fractures. *The American journal of surgery*. 2006;192(2):211-23.

5. McCormack R, Strauss EJ, Alwattar BJ, Tejwani NC. Diagnosis and management of pelvic fractures. *Bulletin of the NYU hospital for joint diseases*. 2010;68(4):281.

6. James L, Guyton EAP. Fractures of acetabulum and pelvis. In: S. Terry Canale JHB, editor. *Campbell's Operative Orthopedics*. 12th ed. Philadelphia: Mosby; 2013. p. 2777-826.

7. Organization WH. Osteoporosis: both health organizations and individuals must act now to avoid an impending epidemic. Press release WHO/58 11 October 1999. 2006.

8. Young J, Resnik CS. Fracture of the pelvis: current concepts of classification. *AJR American journal of roentgenology*. 1990;155(6):1169-75.

9. Faisham WIW, Nawaz AH, Joehaimey J, Sallehuddin AY, Wan Z. Anterior stabilisation of sacroiliac joint for complex pelvic injuries. *The Malaysian journal of medical sciences: MJMS*. 2009;16(3):47.

10. Dalal SA, Burgess AR, Siegel JH, Young JW, Brumback RJ, POKA A, et al. Pelvic fracture in multiple trauma: classification by mechanism is key to pattern of organ injury, resuscitative requirements, and outcome. *Journal of Trauma and Acute Care Surgery*. 1989;29(7):981-1002.

11. Agarwal A. Pelvic ring fractures. In: Paul Tornetta III CC-B, editor. *Rockwood and Green's fractures in adults*. 8th ed. Philadelphia: Lippincott Williams & Wilkins; 2015. p. 1795-885.

12. James L, Guyton EaP. Fractures and dislocations in adults. In: Canale ST, Beaty JH, editors. *Campbell's operative orthopaedics*. 12th ed. Philadelphia: Elsevier Health Sciences; 2013. p. 2560-612.

13. Gokcen EC, Burgess AR, Siegel JH, Mason-Gonzalez S, Dischinger PC, Ho SM. Pelvic fracture mechanism of injury in vehicular trauma patients. *Journal of Trauma and Acute Care Surgery*. 1994;36(6):789-96.

14. Kellam J, Browner B. Fractures of the pelvic ring. *Skeletal trauma*. 1992;1:849-97.

15. Schicho A, Schmidt SA, Seeber K, Olivier A, Richter PH, Gebhard F. Pelvic X-ray misses out on detecting sacral fractures in the elderly—Importance of CT imaging in blunt pelvic trauma. *Injury*. 2016;47(3):707-10.

16. Day A, Kinmont C, Bircher M, Kumar S. Crescent fracture-dislocation of the sacroiliac joint.

The agreement between pelvic radiography alone and radiography with CT scan in determination of treatment of the fractures of the pelvic ring

Afshin Ahmadzadeh Heshmati, Assistant Professor of Orthopedics, Bahonar Hospital, School of Medicine, Kerman University of Medical Science, Kerman, Iran. aahorthoped@yahoo.com

Mansoor Ghazaleh, Resident of Orthopedics, Bahonar Hospital, School of Medicine, Kerman University of Medical Science, Kerman, Iran. ghazaleh64m@yahoo.com

Moghaddameh Mirzaee, Assistant Professor of Biostatistics and Epidemiology, School of Medicine, Kerman University of Medical Science, Kerman, Iran. moghadameh_mirzai@yahoo.com

***Shahab Ilka**, Assistant Professor of Orthopedics, Bahonar Hospital, School of Medicine, Kerman University of Medical Science, Kerman, Iran (*Corresponding author). dr.shahabilka@gmail.com

Abstract

Background: CT scan is one of the routine modalities in diagnosis of the pelvic fractures. An unanswered question is if CT scan can alter treatment plane of these fractures?

Methods: At first, radiographs of 100 patients with fracture of the pelvic ring were evaluated by one surgeon and type of the fracture according to Young and Burgess classification and treatment plane (surgical or non-surgical) were identified. Then 3 months later the same radiographs with CT scans were evaluated by the same surgeon and type and plane of treatment were determined again and Results were analyzed with SPSS 22.

Results: Fractures of the pubic rami were the most common injury in radiography and CT scan. The least common injury in radiography was fracture of the ilium but in radiography and CT scan was diastasis of symphysis pubis. CT scan was more accurate than radiography in diagnosis of the sacral fractures and crescent fractures of the ilium ($p=0.000$) but there was no significant difference in classification of fractures. Non-surgical treatment was suggested for 63 patients and surgical for 37 patients according to radiography and with adding of the CT scan, non-surgical treatment was suggesting for 69 and surgical for 31 patients and this difference was not significant again.

Conclusion: Although CT scan gives more accuracy in diagnosis of the fracture lines, it cannot alter plane of the treatment.

Keywords: Fracture, Classification, Surgery