



بررسی اثر محافظتی عصاره هیدرواتانولی برگ گیاه آویشن (*Zataria multiflora* L.) بر کبد موش‌های صحرائی نر درمان شده با داروی استامینوفن

لیلا افشار: کارشناس ارشد فیزیولوژی جانوری، گروه زیست‌شناسی، دانشکده علوم پایه، دانشگاه بوعلی سینا، همدان، ایران
ناصر میرازی: استاد، گروه زیست‌شناسی، دانشکده علوم پایه، دانشگاه بوعلی سینا، همدان، ایران (* نویسنده مسئول) mirazi205@gmail.com

چکیده

کلیدواژه‌ها

گیاه آویشن،
استامینوفن،
هیپاتوتوکسیسیته،
آنزیم‌های کبدی،
موش صحرائی نر

زمینه و هدف: استفاده از دوزهای بالای استامینوفن منجر به نکروز کبدی و کلیوی می‌گردد. هدف این پژوهش بررسی اثر محافظت کبدی عصاره‌ی عصاره‌ی گیاه آویشن در موش‌های صحرائی نر دریافت‌کننده استامینوفن می‌باشد.

روش کار: در این مطالعه تجربی تعداد ۴۲ سر موش صحرائی نر بالغ نژاد ویستار به طور تصادفی به ۶ گروه کنترل، شاهد، کنترل مثبت و تیمار ۱، ۲، ۳ تقسیم شدند. گروه کنترل ۰/۵ میلی‌لیتر سالین نرمال، گروه شاهد ۲۵۰ میلی‌گرم بر کیلوگرم استامینوفن (APAP) به صورت گاواژ، گروه کنترل مثبت ۲۰۰ میلی‌گرم بر کیلوگرم عصاره‌ی آویشن به صورت تزریق داخل صفاقی دریافت کردند. گروه‌های تیمار، استامینوفن (۲۵۰ میلی‌گرم بر کیلوگرم) و عصاره‌ی آویشن با دوزهای ۱۰۰، ۲۰۰، ۴۰۰ میلی‌گرم بر کیلوگرم به صورت هم‌زمان دریافت کردند. پس از ۱۰ روز نمونه‌های خون به طور مستقیم از قلب تهیه و بافت کبد برای بررسی هیستوپاتولوژیک جدا و در فرمالین ۱۰ درصد قرار گرفت.

یافته‌ها: سطوح سرمی آنزیم‌های ALT، AST، ALP، GGT و کاهش معنی‌دار و همچنین غلظت Albumin و Total-p افزایش معنی‌داری در گروه‌های تیمار نسبت به گروه شاهد پیدا کرده بودند. مطالعات بافت‌شناسی کبد گروه شاهد به‌طور معناداری التهاب و نکروز هیپاتوسیت‌ها نسبت به گروه کنترل داشت. کبد گروه‌های تیمار بهبودی قابل‌ملاحظه‌ای را نشان دادند.

نتیجه‌گیری: گیاه آویشن با دارا بودن ترکیبات شیمیایی مؤثر قادر است که کبد را در برابر اثرات سمی استامینوفن محافظت نماید.

تعارض منافع: گزارش نشده است.

منبع حمایت‌کننده: حامی مالی نداشته است.

تاریخ دریافت: ۹۷/۶/۱۱

تاریخ پذیرش: ۹۷/۹/۱۱

شیوه استناد به این مقاله:

Afshar L, Mirazi N. Hepatoprotective effect of *Zataria multiflora* L. hydroethanolic extract in male rats treated by acetaminophen. Razi J Med Sci. 2019;25(10):10-20.

*انتشار این مقاله به‌صورت دسترسی آزاد مطابق با [CC BY-NC-SA 1.0](https://creativecommons.org/licenses/by-nc-sa/4.0/) صورت گرفته است.



Hepatoprotective effect of *Zataria multiflora* L. hydroethanolic extract in male rats treated by acetaminophen

Leila Afshar, MSc in Animal Physiology, Department of Biology, Faculty of Basic Sciences, Bu-Ali Sina University, Hamedan, Iran

Naser Mirazi, Professor in Physiology, Department of Biology, Faculty of Basic Sciences, Bu-Ali Sina University, Hamedan, Iran (*Corresponding author) mirazi205@gmail.com

Abstract

Background: The use of over doses of acetaminophen lead to liver and kidney necrosis. The aim of this study is to investigate the effect of *Zataria multiflora* extract (ZME) on male rats treated with acetaminophen.

Methods: In this experimental study, 42 Wistar male rats (220-250 gr) were divided in 6 groups randomly: Control (normal saline 0.5ml, i.p), witness (acetaminophen 250mg/kg, orally), positive control (ZME, 200mg/kg, i.p), treatment groups 1, 2 and 3 (acetaminophen 250mg/kg, orally and 100, 200 and 400mg/kg ZME, i.p). For 10 days. After examination the animals were anesthetized by ethylene ether and blood samples were collect from heart directly and AST, ALT, ALP GGT, Total- protein, albumin and IL- 1 β were analyzed. Also the liver tissue were removed and fixed by formaldehyde 10% for histopathological evaluation.

Results: The serum levels of liver enzymes reduced and albumin and total-P increased significantly compared with witness group ($p < 0.001$). Histopathological studdings were showed inflammation and necrosis in hepatocytes of witness group compare with control and treated groups.

Conclusion: *Zataria multiflora* extract with effective chemical compounds can protect the liver against the toxic effects of acetaminophen.

Conflicts of interest: None

Funding: None

Keywords

Zataria multiflora,
Acetaminophen,
Hepatotoxicity,
Liver enzyme, Rat

Received: 02/09/2018

Accepted: 02/12/2018

Cite this article as:

Afshar L, Mirazi N. Hepatoprotective effect of *Zataria multiflora* L. hydroethanolic extract in male rats treated by acetaminophen. Razi J Med Sci.2019;25(10):10-20.

This work is published under [CC BY-NC-SA 1.0 licence](https://creativecommons.org/licenses/by-nc-sa/4.0/).



غشا نیز گردد. این روند با توجه به زمان کوتاه در تأثیر مخرب بر بافت کبد، موجب ایجاد مسمومیت حاد در کبد می‌گردد (۷). مطالعات انجام گرفته نیز حاکی از اثرات سمی استامینوفن در انسان و حیوانات آزمایشگاهی در مصارف بیش از حد آن می‌باشد (۶). در مقابل تمام اثرات سمی و مخرب داروهای مانند استامینوفن، ترکیباتی یافت می‌شوند که می‌تواند تا حدی مسمومیت‌های ناشی از سوء مصرف چنین ترکیباتی را مهار کنند. از جمله این ترکیبات، مواد مؤثر عصاره‌های گیاهی می‌باشند.

آویشن شیرازی با نام علمی *Zataria multiflora* Boiss دارای طبیعت گرم و خشک است که یکی از شناخته‌شده‌ترین گیاهان دارویی از تیره نعنا است. گونه‌های مختلفی از آن در کوهستان‌های ایران می‌روید و نام‌های گوناگونی دارد. در طب سنتی از این گیاه به عنوان ضداسپاسم، درمان سیاه‌سرفه، برونشیت، عفونت ریه، سرماخوردگی، آنفلوآنزا و برای درمان نفخ و گرفتگی‌های عضلانی استفاده می‌شود. عصاره آویشن حاوی ماده‌ای به نام تیمول است که برای بیماری آسم مفید است. به همین دلیل محصولات زیادی به ویژه به صورت شربت از آن تهیه شده است. خاصیت ضد میکروبی تیمول، بسیار قوی و حدود ۲۵ بار از فنل در مورد تعدادی از میکروب‌ها، بیشتر است. آویشن خواص ضد باکتریایی، ضد قارچی، ضد انگلی و ضد عفونی‌کننده دارد. این اثرات به خاطر وجود ماده‌ای به نام تیمول است (۸). تیمول و کارواکرول از جمله مهم‌ترین ترکیب‌های اسانس آویشن می‌باشند که بیش از ۷۰٪ اسانس را تشکیل می‌دهند. وجود این ترکیب‌ها در اسانس آویشن، دلیل خواص آنتی‌اکسیدانی بسیار قوی آن می‌باشد (۹). علاوه بر این گیاه آویشن دارای اثرات ضد میکروبی (۱۰)، ضد ویروسی بخصوص ویروس آنفلوآنزا (۱۱) و اثرات محافظتی و مهارکننده قوی بر علیه آپوپتوز سلولی در مقابل عوامل اکسیدکننده در برخی بافت‌های بدن از جمله بافت بیضه می‌باشد (۱۲). مطالعات نشان می‌دهند که ترکیبات فنولیک در

مطالعات نشان می‌دهند که فلاونوئیدها و ترکیبات فنولی موجود در گیاهان دارای اثرات بیولوژیکی متعددی از جمله خواص آنتی‌اکسیدانی، مهارکننده رادیکال‌های آزاد و اثرات ضد التهابی می‌باشند (۱). امروزه گرایش به استفاده از طب سنتی و داروهای گیاهی رواج بیشتری یافته است (۲). استامینوفن یا پاراستامول که ماده مؤثره آن (N-acetyl-p-aminophenol, APAP) امروزه به عنوان یک داروی مسکن و ضد درد مصرف گسترده‌ای پیدا کرده است (۳). این دارو از دهه ۱۹۵۰ به عنوان یک داروی تب بر و ضد درد مصرف جهانی پیدا کرد ولی اثرات سوء ناشی از مصرف بیش از حد آن تا سال ۱۹۶۶ ناشناخته بود. مسمومیت‌های ناشی از استامینوفن معمولاً با کسالت، استفراغ، اسهال و گاهی شوک شروع شده و در عرض چند روز به زردی (در مصارف بیش از حد)، نارسایی کبدی و در مواردی به آسیب هم‌زمان میوکارد و کلیه منجر خواهد شد (۴). کبد یکی از محل‌های مهم جذب، متابولیسم و دفع داروها و سایر مواد مضر است؛ بنابراین، همواره در معرض عوارض سمی داروها و مواد مختلف بوده و از این نظر مورد توجه خاص می‌باشد (۵). مصرف استامینوفن در مقادیر طبیعی عمدتاً توسط مسیرهای گلوکوروئیداسیون یا سولفاسیون در بافت کبد متابولیسم می‌گردد. استامینوفن پس از ورود به بدن بخشی از آن نیز توسط سیتوکروم p450 به متابولیت فعال N-استیل-P-بنزو کوئینن ایمن (NAPQI) تبدیل می‌شود که از لحاظ شیمیایی به شدت الکتروفیل می‌باشد و معمولاً با استفاده گلوکوتایون کوئزوگه شده و بدین ترتیب باعث تخلیه ذخیره گلوکوتایون کبدی می‌شود. NAPQI کوئزوگه شده، متعاقباً در کلیه‌ها و روده‌ها تجزیه و به صورت اسید مرکاپتوریک و کوئزوگه‌های سیستئین از طریق ادرار دفع می‌شود (۴) و NAPQI به علت خاصیت نوکلئوفیلیک به عنوان یک اکسیدکننده قوی عمل می‌کند و قادر است باعث پراکسیداسیون لیپیدها، آسیب به ماکرومولکول‌ها و اختلال در عملکرد میتوکندری‌ها و افزایش نفوذپذیری

صاف شده در ارلن CC ۵۰۰ ریخته شد و در دستگاه روتاری با قابلیت تبخیر قرار گرفت تا الکل از آن جدا شود. با تنظیم سرعت دستگاه در درجه ۶۰ دور در دقیقه و با دمای ۵۵ درجه سانتیگراد عصاره کاملاً از حلال جدا شد. عصاره خالص به دست آمده را داخل پلیت ریخته و در زیر هود آزمایشگاه به مدت ۴۸ ساعت قرار گرفت تا تغلیظ شود. عصاره غلیظ شده در پلیت ریخته شد و تا زمان مصرف در فریزر با دمای ۲۰ - درجه سانتیگراد نگهداری گردید.

حیوانات مورد آزمایش: در این تحقیق تجربی از ۴۲ سر موش رت نژاد ویستار (Wistar) در محدوده وزنی ۲۵۰-۲۲۰ گرم استفاده شد. حیوانات از مرکز انستیتو پاستور کرج خریداری و سپس به اتاق حیوانات گروه زیست‌شناسی دانشکده علوم پایه دانشگاه بوعلی سینا منتقل شدند. حیوانات به طور تصادفی به ۶ گروه ۷ سری شامل گروه‌های کنترل، شاهد، کنترل مثبت، تیمارهای ۳،۲،۱ گروه‌بندی شدند و در شرایط دمایی 23 ± 2 درجه سانتیگراد و شرایط نور ۱۲ ساعت تاریکی و ۱۲ ساعت روشنایی با دسترسی آزاد به آب و غذا نگهداری شدند. این حیوانات به مدت یک هفته بدون انجام آزمایش خاصی به منظور سازگاری با شرایط محیط، در اتاق حیوانات نگهداری شده و روزانه از نظر سلامت مورد بررسی قرار گرفتند. گروه کنترل روزانه به مقدار 0.5 ml سالین نرمال به صورت تزریق داخل صفاقی (IP) دریافت کردند، گروه شاهد مقدار mg/kg ۲۵۰ استامینوفن به صورت گاوژ دریافت کردند، گروه کنترل مثبت روزانه به مقدار mg/kg ۲۰۰ عصاره هیدروآتانولی آویشن به صورت تزریق درون صفاقی دریافت کردند. گروه‌های تیمار ۳،۲،۱ به مدت ۱۰ روز به طور هم زمان mg/kg ۲۵۰ استامینوفن به صورت گاوژ و عصاره هیدروآتانولی آویشن به ترتیب با دوزهای mg/kg ۱۰۰، mg/kg ۲۰۰ و mg/kg ۴۰۰ به صورت تزریق درون صفاقی و بر اساس گزارش‌های پژوهشی قبلی دریافت نمودند. در مقالات یاد شده استفاده از دوزهای فوق‌الشاره بدون عوارض بر سایر ارگان‌ها می‌باشد (۱۷ و ۱۹).

پس از پایان دوره تیمار، ۲۴ ساعت پس از آخرین تزریق و گاوژ در روز دهم حیوانات به صورت تک تک توسط اتر بیهوش شدند. پس از بیهوش شدن بلافاصله،

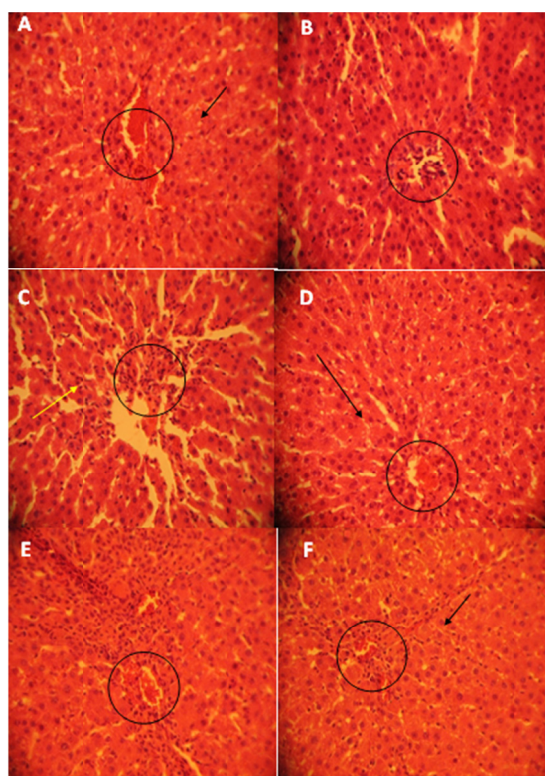
گیاهان دارای اثرات بیولوژیکی متعددی از جمله خواص آنتی‌اکسیدانی، مهارکننده رادیکال‌های آزاد و اثرات ضدالتهای می‌باشند (۱).

با توجه به گستردگی مصرف استامینوفن و نظر به سمی بودن سوءمصرف این داروی متداول در اثر آسیب کبدی و کلیوی که می‌تواند منجر به مرگ شود، دستیابی به راهکارهای مناسب برای پیشگیری و کاهش از مسمومیت‌های احتمالی ناشی از مصرف استامینوفن کاملاً ضروری به نظر می‌رسد. متأسفانه علی‌رغم این‌که تاکنون اثرات پیشگیری‌کننده و رفع مسمومیتی برخی از گیاهان دارویی و ترکیبات مؤثره مختلف آن‌ها بر آسیب‌های کبدی ناشی از داروها بررسی شده است، ولی فقط چند عصاره یا ماده مؤثره در رفع مسمومیت کبدی شناسایی شده است (۱۴ و ۱۳)؛ بنابراین با توجه به ارزانی گیاهان دارویی، وجود ترکیبات مؤثره در آن‌ها و سهولت دسترسی به آن‌ها (۱۵ و ۱۶)، گیاهان دارویی می‌توانند گزینه مناسبی برای تحقیقاتی جهت بررسی رفع مسمومیت کبدی ناشی از اثرات داروها و یا سایر ترکیبات سمی باشند. در این مطالعه تجربی اثر عصاره گیاه آویشن بر مسمومیت ناشی از سوءمصرف داروی مسکن استامینوفن بر کبد رت‌های نژاد ویستار بررسی شده است.

روش کار

تهیه عصاره گیاه آویشن: مقدار سه کیلوگرم از گیاه آویشن از باغ گیاهان داروی سازمان جهاد کشاورزی استان همدان خریداری و توسط کارشناس مرکز فوق‌مورد شناسایی علمی قرار گرفت. پس از جداسازی برگ‌های گیاه از ساقه، در سایه و در دمای اتاق قرار گرفت تا کاملاً خشک شود. سپس با دستگاه آسیاب خانگی برگ‌های خشک شده کاملاً خرد گردیده و به صورت پودر در آمد. پودر حاصله در یک استوانه حاوی الکل اتیلیک ۸۰٪ (الکل ۹۶٪ به مقدار ۸۰ میلی‌لیتر به همراه ۱۶ میلی‌لیتر آب مقطر) قرار داده شد تا کاملاً روی آن پوشیده شود. در ظرف را با ورق پارافیلیم پوشانده و به مدت یک هفته در یخچال نگهداری گردید تا محلول همگنی از حلال و گیاه به دست آید. بعد از یک هفته محلول توسط کاغذ صافی، صاف شد و تفاله باقیمانده دور ریخته شد. در مرحله بعد محلول جدا و

۰/۵ml و عصاره گیاه آویشن ۲۰۰mg/kg دریافت کرده بودند، بافت کبد طبیعی بوده و هیچ‌گونه اثری از نکروز در کبد مشاهده نگردید (تصویر ۱، A). در گروه کنترل مثبت بافت کبد کاملاً سالم و طبیعی می‌باشد و تغییرات آن بسیار اندک می‌باشد (تصویر ۱، B) در گروه شاهد که دریافت‌کننده استامینوفن به مقدار ۲۵۰mg/kg بود، نکروز مرکز لوبولی، تجمع سلول‌های التهابی و احتقان شدید در سراسر لام‌های مورد مطالعه مشاهده شد که به صورت از بین رفتن حدود سیتوپلاسم سلول‌های کبدی در مناطق نکروز شده و تغییراتی در هسته‌ی سلول‌ها (لیزشدگی، قطعه قطعه شدن و مچاله شدن هسته) نمایان بود (تصویر ۱، C). در گروه تیمار ۱ که استامینوفن ۲۵۰mg/kg + عصاره گیاه آویشن (Z) ۱۰۰mg/kg به طور همزمان دریافت کرده بود، نکروز وسیع سلول‌های کبدی همراه با تجمع سلول‌های التهابی و احتقان مشاهده گردید (تصویر ۱،



تصویر ۱- مقطع بافتی تهیه شده از کبد حیوانات گروه‌های مورد آزمون. A کنترل، B گروه کنترل مثبت، C گروون شاهد، D گروه تیمار ۱، E گروه تیمار ۲ و F گروه تیمار ۳. به هیاتوسیت‌ها و طناب‌های سلولی لوبول‌ها (پیکان‌های سیاه) در اطراف سیاهرگ مرکزی لوبولی (دایره سیاه) و همچنین وجود نکروز هیاتوسیت‌ها در گروه C (پیکان زرد) و ترمیم آنها در گروه‌های تیماری توجه شود.

حیوان را روی میز تشریح ثابت کرده بعد با برش T شکل در ناحیه شکم و بریدن دیافراگم و قفسه سینه و رویت قلب با استفاده از سرنگ خون‌گیری مستقیم از بطن صورت گرفت. پس از خون‌گیری نمونه‌های خون به دست آمده از هر حیوان را داخل لوله‌های آزمایش استریل شده ریخته و توسط سانتریفیوژ با دور ۴۰۰۰ دور در دقیقه به مدت ۱۵ دقیقه سانتریفیوژ شدند و سرم نمونه‌های خون گروه‌های آزمایشی جدا گردید. نمونه‌های سرم، جهت اندازه‌گیری و سنجش میزان آنزیم‌های کبدی، اینترلوکین ۱، بتا، آلومین و پروتئین کل به آزمایشگاه منتقل شدند. همچنین نمونه‌های بافت کبد را از بدن حیوان خارج کرده و پس از شستشو توسط سرم فیزیولوژی برای برش‌گیری و انجام کارهای پاتولوژی در فرمالین ۱۰٪ نگهداری شد. پس از ۴۸ ساعت، م‌سازی بافتی انجام گرفت و بلوک‌های پارافینی تهیه گردید. با استفاده از میکروتوم چرخشی برش‌های پارافینی به ضخامت ۵ میکرون گرفته شدند، سپس با روش رنگ‌آمیزی هماتوکسیلین-ئوزین برش‌ها رنگ‌آمیزی و توسط میکروسکوپ نوری مورد مطالعه قرار گرفتند. انجام کلیه مراحل این پژوهش با شرایط استاندارد و دستورالعمل بین‌المللی کمیته اخلاقی کار با حیوانات آزمایشگاهی و با مجوز کمیته اخلاقی امور پژوهشی دانشگاه بوعلی سینا همدان با شناسه اختصاصی IR.UMSHA.REC.1396.446 صورت پذیرفت.

تمام داده‌های حاصل از گروه‌های تجربی با استفاده از نرم‌افزار SPSS توسط آزمون One-way ANOVA و تست تعقیبی توکی محاسبه و در ۶ گروه کلی مطرح شده در روش اجرا مقایسه شدند. میانگین و انحراف معیار آنزیم‌های کبدی، اینترلوکین ۱، بتا، آلومین و پروتئین کل گروه‌های مختلف با یکدیگر با استفاده از آزمون آنالیز واریانس یک عاملی (ANOVA) و به دنبال آن با استفاده از تست تعقیبی توکی مقایسه شدند. همچنین با استفاده از این نرم‌افزار، سطح معنی‌داری ($p < 0.05$) محاسبه و در نظر گرفته شد.

یافته‌ها

مطالعات هیستوپاتولوژیک نشان دادند که در گروه کنترل و کنترل مثبت که به ترتیب نرمال سالین

همچنین بین گروه‌های تیمار ۱، ۲، ۳ با گروه شاهد تفاوت معنی‌دار بود، کاهش معنی‌داری در سطوح سرمی GGT، ALP، AST، ALT و IL- β نسبت به گروه شاهد (دریافت‌کننده APAP) دیده می‌شود. نتایج به دست آمده در گروه کنترل مثبت در مقایسه با گروه کنترل اختلاف معنی‌داری را نشان نمی‌دهد.

نتایج این آزمون نشان داد که سطح سرمی آنزیم ALT ۱۰ روز پس از تجویز APAP به صورت معنی‌داری نسبت به گروه کنترل افزایش یافته است ($p < 0.001$). تیمار رت‌ها با عصاره آویشن از افزایش شدید آن جلوگیری کرده، به طوری که سطح ALT در گروه‌های تیمار به صورت معنی‌داری کمتر از گروه APAP (به خصوص در تیمار ۳) است. جدول ۱، ($p < 0.001$). همچنین مشاهده می‌شود که سطح سرمی آنزیم AST ۱۰ روز پس از تجویز APAP به صورت معنی‌داری نسبت به گروه کنترل افزایش می‌یابد ($p < 0.001$). علاوه بر این، نتایج اندازه‌گیری AST

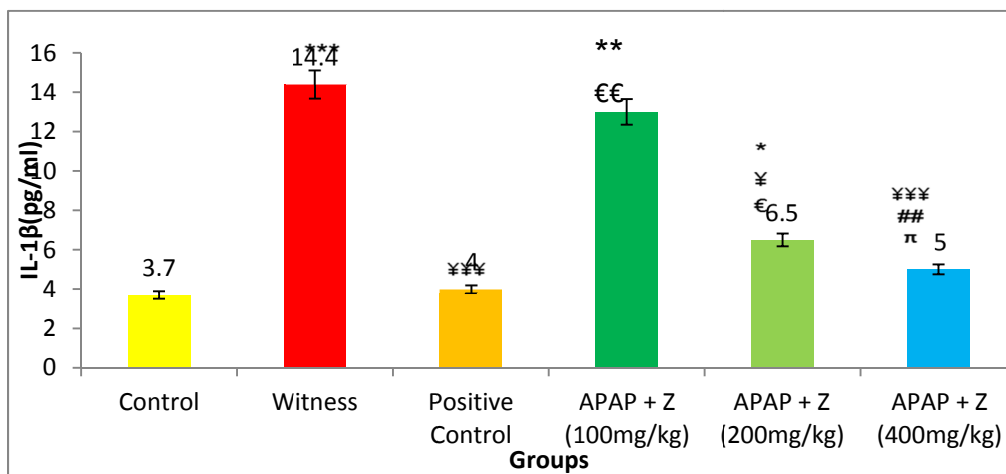
(D). در گروه تیمار ۲ که استامینوفن ۲۵۰ mg/kg + عصاره گیاه آویشن (Z) ۲۰۰ mg/kg دریافت کرده بود، نکروز پراکنده سلول‌های کبدی وجود داشت و محدوده‌ی نکروز نسبت به گروه قبل به مراتب کمتر بود، در ضمن تجمع سلول‌های التهابی و احتقان کمتر از گروه قبل بود (تصویر ۱، E). در گروه تیمار ۳ دریافت‌کننده استامینوفن ۲۵۰ mg/kg + عصاره گیاه آویشن (Z) ۴۰۰ mg/kg، نکروز به مراتب کمتر مشاهده شده و بیشتر لوبول‌ها سالم بوده و تجمع سلول‌ها مراحل آماده‌های التهابی و احتقان بسیار کمتر از گروه قبل بود (تصویر ۱، F).

نتایج بیوشیمیایی حاصل از اندازه‌گیری آنزیم‌های کبدی، اینترلوکین ۱، بتا، آلبومین و پروتئین کل سرم در جدول ۱ نشان داده شده است. در گروه شاهد میزان GGT، ALP، AST، ALT و IL- β در سرم افزایش حادی مشاهده شد که نشان‌دهنده‌ی نکروز کبدی است و از نظر آماری تفاوت معناداری با گروه کنترل داشت.

جدول ۱- مقایسه‌ی میانگین و انحراف معیار مقادیر سرمی GGT، ALP، AST، ALT در گروه‌های مورد آزمایش

گروه‌ها	ALT (U/L)	AST (U/L)	ALP (U/L)	GGT (U/L)
کنترل	۵۹/۵ ± ۱/۹۵	۱۲۵/۷ ± ۴/۰۶	۱۷۱/۳ ± ۵/۳۳	۷/۲ ± ۰/۳۲
کنترل مثبت	۶۱ ± ۱/۶۷	۱۲۸/۷ ± ۳/۸	۱۶۴/۲ ± ۴/۱۹	۷/۴ ± ۰/۳۸
شاهد	۱۰۱ ± ۵/۲	۲۱۵/۵ ± ۵/۳	۳۶۸/۵ ± ۱۳/۰۷	۱۶/۶۲ ± ۰/۸۳
تیمار ۱	۱۰۰/۱ ± ۳/۴۴	۱۹۴/۷ ± ۳/۷۳	۳۵۶/۷ ± ۱۱/۱۳	۱۳/۳۵ ± ۱/۱۸
تیمار ۲	۸۸/۴ ± ۳/۷۷	۱۳۴/۲ ± ۵/۴	۱۹۷/۱ ± ۰/۶۶	۱۲/۱۲ ± ۱/۲۰
تیمار ۳	۵۷/۲ ± ۳/۸۲	۱۳۳ ± ۳/۴۵	۱۸۴/۴ ± ۶/۴۵	۷/۳۸ ± ۱/۳۰

ALT (آلانین آمینوترانسفراز)، AST (آسپاراتات آمینوترانسفراز)، ALP (آلکانل فسفاتاز)، GGT (گاما گلوتامیل ترانسفراز)

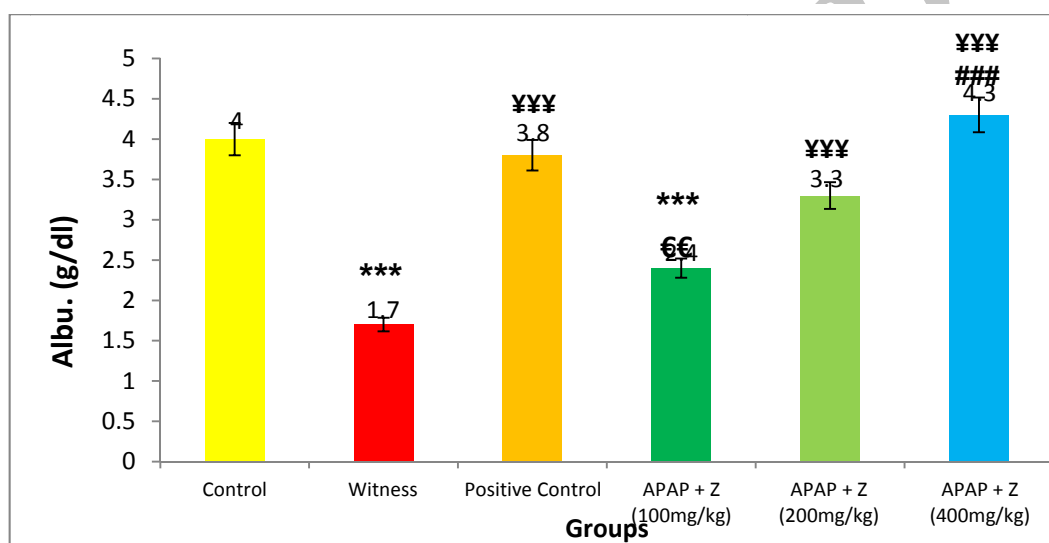


نمودار ۱- میزان سطح سرمی IL-1 β در گروه‌های مورد آزمایش: (*: $P < 0.05$), (**: $P < 0.01$), (***: $P < 0.001$), (###: $P < 0.001$), (π: $P < 0.05$), (€: $P < 0.01$), (€€: $P < 0.001$), (¥: $P < 0.05$), (¥¥: $P < 0.001$), (¥¥¥: $P < 0.001$).

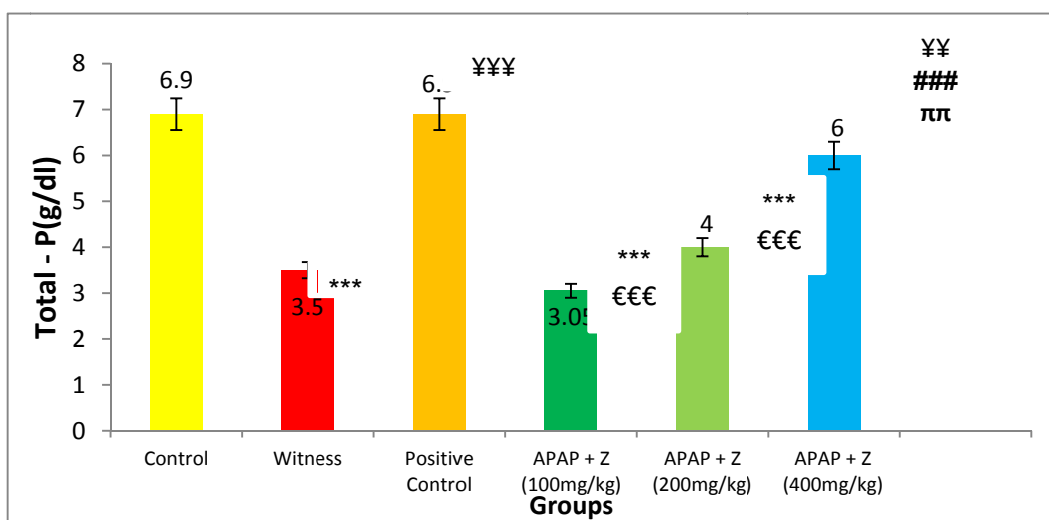
سطح سرمی آنزیم GGT ۱۰ روز پس از تجویز APAP افزایش معنی‌داری را نسبت به گروه کنترل نشان می‌دهد ($p < 0.001$). تیمار حیوانات با عصاره آویشن از افزایش آنزیم GGT در بافت کبد جلوگیری کرده به طوری که سطح GGT در گروه‌های تیمار به صورت معنی‌داری کمتر از سطح آن در گروه شاهد است (به ویژه در گروه تیمار ۳، $p < 0.001$).

سطح سرمی اینترلوکین نوع ۱ بتا ($IL-1\beta$) ۱۰ روز پس از تجویز APAP به صورت معناداری نسبت به گروه کنترل افزایش یافته است ($p < 0.001$). تیمار رت‌ها با عصاره آویشن از افزایش سطح این مارکر

نشان می‌دهد که تیمار حیوانات با عصاره آویشن تا حدودی از افزایش سطح این مارکر جلوگیری کرده، به طوری که سطح آن در گروه‌های تیمار به صورت معنی‌داری کمتر از گروه شاهد است. جدول ۱، نتایج اندازه‌گیری سطح سرمی آنزیم ALP نشان می‌دهد که تجویز APAP به صورت معناداری نسبت به گروه کنترل افزایش یافته است ($p < 0.001$). تیمار رت‌ها با عصاره آویشن از افزایش سطح این مارکر جلوگیری کرده، به طوری که سطح آن در گروه‌های تیمار به صورت معنی‌داری ($p < 0.001$) کمتر از گروه شاهد است (جدول ۱). نتایج آزمایشات نشان داد که



نمودار ۲- میزان سطح سرمی Albumin در گروه‌های مورد آزمایش
(###: $P < 0.001$), (YYY: $P < 0.001$), (***: $P < 0.001$)



نمودار ۳- میزان سطح سرمی Total-P در گروه‌های مورد آزمایش
(###: $P < 0.001$), (YYY: $P < 0.001$), (***: $P < 0.001$), (YY: $P < 0.01$), (ππ: $P < 0.01$)

که توسط شکر زاده و همکاران انجام شد، اثرات مسمومیت کبدی که بوسیله استفاده از سیکلوفسفامید در موش‌های کوچک خانگی ایجاد شده بود را با استفاده از عصاره اتانولیک گیاه آویشن شیرازی مهار کرده و بهبودی در موش‌ها را بازگردانیده شده است (۲۰). تحقیق حاضر نیز دارای نتایجی همسو با گزارش فوق می‌باشد. در تحقیق دیگری که توسط شریفی فر و همکاران بر روی اثرات آنتی‌اکسیدانی اسانس روغنی گیاه آویشن شیرازی در موش‌های صحرایی انجام گردید نشان داده شد که فعالیت آنتی‌اکسیدانی این گیاه بر روی رادیکال ۱- دیفنیل - ۲ پیکریل هیدرازیل (DPPH) اثر مهاری داشته و موجب مهار پراکسیداسیون لیپیدها می‌گردد. رادیکال DPPH موجب ایجاد نکرور در بافت کبدی می‌شو و به دنبال آن آنزیم‌های کبدی را افزایش می‌دهد. استفاده از اسانس روغنی این گیاه موجب کاهش سطح سرمی آنزیم‌های کبدی می‌گردد (۲۱). نتایج تحقیق فوق نیز با نتایج به دست آمده در مطالعه حاضر همسو می‌باشد. یکی از داروهای پر مصرف در جامعه امروزی، داروی استامینوفن می‌باشد که جهت تسکین اغلب دردهای اندام‌های بدن به ویژه سردردها و همچنین جهت جلوگیری و مهار التهابات و تورم‌ها مورد استفاده قرار می‌گیرد. اثرات هیپاتوتوکسیسیته داروی استامینوفن قبلاً گزارش گردیده است (۳ و ۴). برخی ترکیبات دارویی ضد انگلی نظیر آلبندازول، به دلیل اینکه مدتی را در کبد جهت مراحل خنثی‌سازی و بی‌اثر کردن آن طی می‌کند، موجب مسمومیت حاد در کبد خواهد شد. در گزارشی اثر محافظتی کبدی عصاره گیاه آویشن شیرازی در موش‌هایی که به طور حاد به مسمومیت کبدی با استفاده از داروی آلبندازول دچار گردیده بودند نشان داده شد. در این گزارش آلبندازول موجب افزایش سطح سرمی آنزیم‌های کبدی شده است که با مصرف عصاره آویشن این افزایش سطح سرمی آنزیم‌های کبدی بهبودی پیدا نموده است (۲۴). گزارش فوق همسو با نتایج تحقیق حاضر و تأییدکننده آن می‌باشد. استامینوفن توسط سیستم سیتوکروم P₄₅₀ به یک متابولیت سمی به نام ان - استیل پارابنزوکین ایمین (NAPQI) تبدیل می‌گردد، این متابولیت با اتصال به گلوپتایون به اسید مرکاپتوریک محلول در آب

جلوگیری کرده، به‌طوری‌که سطح آن در گروه‌های تیمار به صورت معنی‌داری کمتر از گروه شاهد است (نمودار ۱، $p < 0/001$).

نمودار ۲ نشان می‌دهد که تجویز APAP پس از ۱۰ روز منجر به کاهش معنی‌دار Albumin نسبت به گروه کنترل می‌شود ($p < 0/001$). تیمار رت‌ها با عصاره آویشن از القاء این پارامتر جلوگیری کرده و سطح آن را به طور معنی‌داری و در حد گروه کنترل حفظ می‌کند. نمودار ۲، ($p < 0/001$).

سطح پروتئین کل سرم خون در گروه‌های مورد آزمون، ۱۰ روز پس از تجویز APAP کاهش معنی‌داری را نسبت به گروه کنترل نشان می‌دهد ($p < 0/001$). تیمار حیوانات با عصاره آویشن از کاهش سطح Total-p در بافت کبد جلوگیری کرده به‌طوری‌که آن در گروه‌های تیمار به صورت معنی‌داری بیشتر از سطح آن در گروه شاهد است (نمودار ۳، $p < 0/001$).

بحث و نتیجه‌گیری

اثرات محافظت کبدی عصاره گیاه آویشن به دلیل دارا بودن ترکیبات آنتی‌اکسیدانی در تحقیقاتی که بر روی موش صحرایی انجام شده است به روشنی نشان داده شده است (۱۸ و ۱۹). در تحقیقی که توسط احمدی پور و همکاران انجام گردید اثرات محافظتی کبد عصاره آویشن شیرازی در موش‌هایی که توسط پاراستامول به مسمومیت حاد کبدی مبتلا شده بودند بررسی شد. به دلیل هیپاتوتوکسیسیته ایجاد شده آنزیم‌های کبدی افزایش پیدا کردند. عصاره گیاه آویشن به دلیل دارا بودن ترکیبات آنتی‌اکسیدانی توانست این آنزیم‌ها را کاهش بدهند (۱۸). این نتایج مشابه با نتایج تحقیق حاضر می‌باشد. علاوه بر این در تحقیق دیگری که توسط احمدی پور و همکاران بر روی اثرات محافظت کبدی توسط عصاره متانولیک گیاه آویشن شیرازی بر روی موش‌هایی که بوسیله سیس پلاتین به مسمومیت کبدی مبتلا شده بودند نشان داده شد (۱۹). این نتایج نیز با نتایج تحقیق حاضر همسو می‌باشد. سیکلوفسفامید از دیگر ترکیبات دارویی می‌باشد که جهت جلوگیری از رشد نئوپلاسم‌های بدخیم مورد استفاده قرار می‌گیرد. این دارو از روند رونوشت برداری DNA و تقسیم سلولی جلوگیری می‌نماید. در پژوهشی

تبدیل و از طریق کلیه دفع می‌شود. در مواردی که مقادیر زیادی از این دارو مصرف شود تولید بیش از حد متابولیت‌های سمی (NAPQI)، سبب تمام شدن گلوپروتئین‌های در دسترس می‌شود و ایجاد نکرور می‌کند (۲۵). NAPQI به صورت کووالان به پروتئین‌های سلول‌های کبدی متصل شده و منجر به نکرور آن‌ها می‌شود (۲۶). هپاتوسیت‌هایی که تحت تأثیر نکرور قرار گرفته‌اند شروع واکنش‌های التهابی را در کبد تحریک می‌کنند. مشخصه التهاب در کبد، تهاجم سلول‌های التهابی است. این سلول‌ها با ترشح سایتوکین‌های التهابی مثل TNF باعث پیشروی بیماری و آسیب بیشتر کبد می‌شوند (۲۷). مکانیسم نکرور کبدی ناشی از تشکیل NAPQI، تمام شدن ذخایر گلوپروتئین و پیوند کووالان NAPQI با پروتئین‌های سلولی به درستی شناخته نشده است (۲۶). با این وجود مطالعات اخیر نشان داده‌اند که ماکروفاژها در پاسخ به آسیب بافتی، فعال شده و میانجی‌های سمی آزاد می‌کنند. از جمله میانجی‌های بسیار سمی و فعال می‌توان فاکتور نکرور دهنده‌ی تومور - آلفا (TNF- α)، اینترلوکین -۱ (IL-1) و اکسید نیتریک (NO) را نام برد (۲۷). مطالعات نشان می‌دهند که تجمع این سلول‌ها و ترشح میانجی‌های سمی مناطقی که هنوز نکرور نشده‌اند، در ایجاد سمیت کبدی نقش داشته و در واقع باعث تشدید نکرور کبدی می‌گردند. نتایج حاصل از تحقیق حاضر نشان داد که مصرف خوراکی عصاره‌ی آویشن، دارای اثر محافظتی بر مسمومیت حاد کبدی ناشی از استامینوفن می‌باشد. در این تحقیق برای بررسی بیوشیمیایی عملکرد کبد از اندازه‌گیری سطح سرمی آنزیم‌های ALT، AST، ALP، GGT و IL-1 β و همچنین Albumin و Total-p سرم خون موش‌ها صحرایی استفاده شده است. این آنزیم‌ها به طور طبیعی در سلول‌های کبدی وجود دارند و هنگام آسیب این سلول‌ها به علت اختلال در غشای پلاسمایی و یا متلاشی شدن آن‌ها به درون خون تخلیه شده و باعث افزایش سطوح سرمی این آنزیم‌ها می‌شوند (۲۸). بنابراین افزایش غلظت این آنزیم‌ها، معیار مناسبی برای ارزیابی میزان آسیب کبدی به شمار می‌رود. همچنین دریافت APAP باعث کاهش میزان Albumin و Total-p سرم می‌شود که احتمالاً این نتایج به دلیل اثرات

تخریبی ناشی از رادیکال‌های آزاد حاصل از APAP می‌باشد (۲۳). رادیکال‌های آزاد با مولکول‌های مختلف مانند اسیدهای آمینه، پروتئین‌ها، نوکلئوتیدها و لیپیدها واکنش داده، فرآیندهای سلولی را به شدت تخریب کرده و باعث تخریب بافت و آسیب کبدی می‌شوند. نتایج به دست آمده از تحقیق حاضر نشان می‌دهد که تجویز عصاره‌ی آویشن به دلیل دارا بودن ترکیباتی نظیر تیمول و کارواکرول موجب کاهش عمده‌ای در افزایش حاد ترانس آمینازهای سرم ناشی از استامینوفن ایجاد می‌کند. نتایج مطالعات هیستوپاتولوژیکی با یافته‌های فوق همسو می‌باشد و متناسب با افزایش میزان دریافت عصاره آویشن، نکرور کبدی، تجمع سلول‌های التهابی (ماکروفاژ و نوتروفیل) و احتقان کبدی کاهش می‌یابد. اثر محافظتی آویشن بیشتر به علت اثرات آنتی‌اکسیدانی آن است (۱۸ و ۱۹). علاوه بر این آویشن باعث افزایش معنی‌دار سطوح سرمی Albumin و Total-p می‌گردد. از آن جا که TNF- α و IL-1 β در ایجاد و تشدید نکرور کبدی نقش دارند، آویشن باعث مهار ترشح TNF- α و IL-1 β می‌شود از ماکروفاژ می‌درگردد و سبب کاهش اثر سمیت استامینوفن می‌شود (۲۹).

مشاهدات تحقیق حاضر نشان‌دهنده‌ی آن است که عصاره‌ی آویشن در مسمومیت کبدی ناشی از استامینوفن نقش محافظتی دارد. البته انجام مطالعات بیشتر و وسیع‌تر در این رابطه و بررسی اثر آویشن در مسمومیت‌های مزمن و حاد کبدی ناشی از سایر توکسین‌ها و عوامل مختلف دیگر توصیه می‌گردد. در این مطالعه به دلیل کمبود اعتبارات پژوهشی و همچنین کوتاه بودن مدت زمان تحقیق و عدم فراهم شدن برخی کیت‌های آزمایشگاهی و تجهیزات مربوطه به برخی پارامترهای مورد نیاز جهت سنجش سایر عوامل درگیر در مسمومیت کبدی دسترسی پیدا نکردیم که در فرصت‌های آتی و پروژه‌های تحقیقاتی بعدی به آن‌ها پرداخته خواهد شد.

تقدیر و تشکر

نویسندگان این مقاله بر خود لازم می‌دانند که از زحمات جناب آقای مهندس خیری، کارشناس محترم بخش گیاهان دارویی سازمان جهاد کشاورزی استان

Khalatbary AR, Amiri FT. *Zataria multiflora* ameliorates cisplatin-induced testicular damage via suppression of oxidative stress and apoptosis in mail mice model. Iran J Basic Med Sci; 2018. 21(6): 607-614.

13. Jannu V, Baddam PG, Boorgula AK, Jambula SR. A review hepatoprotective Plants. Int J Drug Devel Res; 2012. 4(3): 1-8.

14. Sidana J, Deswal G, Nain P, Arora K. Liver toxicity and hepatoprotective herbs. Int J Pharm Sci Rev Res; 2011. 9(1): 116-121.

15. Middleton E Jr, Kandaswami C, Theoharides TC. The effects of plant flavonoids on mammalian cells: implications for inflammation, heart disease, and cancer. Pharmacol Rev; 2000. 52(4): 673-751.

16. Saleem TSM, Chetty CM, Ramkanth S, Rajan VST, Kumar KM, Gauthaman K. Hepatoprotective Herbs-A Review. Int J Res Pharm Sci; 2010. 1(1): 1-5.

17. Akram Bayati, Azadeh Rasooli, Reza Hajihosseini, Atoosa Vaziri. Study the antioxidant activity of *Zataria multiflora* essential oils on hepatotoxicity induced by iron nanoparticles. J Experim Animal Biol; 2018. 6(23):47-57.

18. Ahmadipour A, Sharififar F, Najafi A, Atashbar J, Karami-Mohajeri S. Preventive effect of methanolic extract of *Zataria multiflora* boiss on liver toxicity of paracetamol in rats. J Med Life; 2015. 8(4): 270-274.

19. Ahmadipour A, Sharififar F, Nakhaipour F, Samanian M, Karami-Mohajeri S. Hepatoprotective effect of *Zataria multiflora* boiss on cisplatin-induced oxidative stress in male rat. J Med Life; 2015. 8(4): 275-281.

20. Tan SC, New LS, Chan EC. Prevention of acetaminophen (APAP)-induced hepatotoxicity by leunomide via inhibition of APAP biotransformation to *N*-acetyl-*p* benzoquinone imine. Toxicol Lett; 2018. 180: 174-181.

21. Bessems JG, Vermeulen NP. Paracetamol (acetaminophen)-induced toxicity: molecular and biochemical mechanisms, analogues and protective approaches. Crit Rev Toxicol; 2001. 31: 138-155.

22. Shokzadeh M, Chabra A, Ahmadi A, Naghshvar F, Haghi-Aminjan H, Salehi F. Hepatoprotective effects of *Zataria multiflora* ethanolic extract on liver toxicity induced by cyclophosphamide in mice. Drug Rec; 2015. 65(4): 169-75.

23. Sharififar F, Derakhshanfar A, Dehghan-Nudeh G, Abbasi N, Abbasi R, Gharaei RR, et al. In vivo antioxidant activity of *Zataria multiflora* boiss essential oil. Park J Pharm Sci; 2011. 24(2): 221-5.

24. Atayi Z, Borgi H, Moazeni M, Saboor Darbandi M, Heidari M. *Zataria multiflora* would attenuate the hepatotoxicity of long-term albendazole treatment in mice with cystic echinococcosis. Parasitol Int; 2018. 67(2):184-187.

همدان و جناب آقای رامتین پاکزاد، کارشناس ارشد محترم آزمایشگاه فیزیولوژی گیاهی که در تهیه عصاره ما را یاری نمودند صمیمانه تقدیر و تشکر نمایند.

References

1. Asgari S, Ansari-Samani R, Deris F, Shahinfard N, Salimi M, Mortazaei S, et al. Antioxidant activity and the lowering effect of hydroalcoholic extract of *Allium hirtifolium* boisson some haemostatic factors in hypercholesterolemic rabbits. J Mazand Univ Med Sci; 2012. 22(91): 40-48 (Persian).

2. Parvin N, Farzane-Dehkordi S, Goudarzi I, Nikfarjam M, Rafieian-Kohpaei M, Heidarian E, et al. Effects of *Portulaca oleracea* L (purslane) on psychological symptoms of chronic schizophrenic patients in Sina hospital. J Mazand Univ Med Sci; 2013. 22(97): 2-10. (Persian).

3. James LP, Mayeux PR, Hinson JA. Acetaminophen-induced hepatotoxicity. Drug Metab Dispos; 2003. 31(12): 1499-1506.

4. Kumar V, Abbas AK, Fausto N. Robbins and Cotran Pathologic Basis of Diseases. 7th ed, Elsevier Saunders: Philadelphia; 2005. 428: 25-26.

5. Taghikhani A, Ansarisamani R, Afrogh H, Shahinfard N, Ganji F, Asgari A, et al. The hepatotoxic effects of *stachys Lavandulifolia* vahl on wistar rat. J Mazand Univ Med Sci; 2012. 22(88): 81-87.

6. James LP, Mayeux PR, Hinson JA. Acetaminophen-Induced hepatotoxicity. Drug Metabol Desposit.; 2003. 31(12):1499-1506.

7. Song Z, McClain CJ, Cheh T. SAdenosylmethionine protects against acetaminophen-induced hepatotoxicity in mice. Pharmacology; 2004. 71(4): 199-208.

8. Eftekhari F, Raei F, Yousefzadi M, Ebrahimi SNHadian, J. Antibacterial activity and essential oil composition of *Satureja spicigera* from Iran. Zeitschrift für Naturfors; 2009. 64:20-24.

9. Fatemi F, Asri Y, Rasooli I, Alipoor ShDShaterloo M. Chemical composition and antioxidant properties of γ -irradiated Iranian *Zataria multiflora* extracts. Pharma Biol; 2012. 50(2):232-238.

10. Kazemian H, Heidari H, Yamchi JK, Zandi H, Taji A, Yazdani F, et al. In vitro anti-mycobacterial activity of three medicinal plants of Lamiaceae family. Recent Pat Antiinfect Drug Discov; 2018.

11. Shayeganmehr A, Vasfi Mardani M, Karimi V, Barin A, Ghalyanchi-Langeroudi A. *Zataria multiflora* essential oil reduces replication rate of avian influenza virus (H9N2 subtype) in challenged broiler chicks. Br Poult Sci; 2018. 59(4):389-395.

12. Karimi S, Hosseinimehr SJ, Mohammadi HR,

25. Chio I, Kang HS, Yang Y, Pyun KH. IL-6 induces hepatic inflammation and collagen synthesis in vivo. *Clin Exp Immunol*; 1994. 95(94):530-535
26. Nelson SD. molecular mechanisms of the hepatotoxicity caused by acetaminophen. *Semin Liver Dis*; 1990. 10: 267-278.
27. Becq ME, Zarca O, Brechot GE. Liver function tests. *J Hepatol*; 1996. 23(1): 1030.
28. Cham M, Dra Y. Inhibition of tumor necrosis factor by curcumin. *Biochem Pharmacol*; 1995. 49 (11): 1551-9.
29. Laskin DL, Gardner CR, Price VF, Jollow DJ. Modulation of macrophag functioning abrogates the acute hepatotoxicity of acetaminophen. *Hepatology*; 1995. 21: 1045-1050.

Archive of SID