



مقایسه امکان شکست و تریکولوستومی بطن ۳ به روش اندوسکوپیک (ETV) در بیماران هیدروسفالی با سابقه کارگذاری شانت مغزی و بدون سابقه شانت مغزی

محمدامین جسمانی: رزیدنت جراحی مغز و اعصاب، بیمارستان شریعتی، دانشگاه علوم پزشکی تهران، تهران، ایران

محمدحسین رنجبر همقاوندی: دانشجوی پزشکی عمومی، دانشگاه علوم پزشکی تهران، تهران، ایران

علیرضا خوشنویسان: متخصص جراحی مغز و اعصاب، بیمارستان شریعتی، دانشگاه علوم پزشکی تهران، تهران، ایران (*نویسنده مسئول) akhoshnevisan@tums.ac.ir

چکیده

کلیدواژه‌ها

هیدروسفالی، شانت،

.CSF

ETV

هیدروسفالی افزایش غیرطبیعی حجم مایع مغزی- نخاعی است و برخی مواقع افزایش فشار داخل مغزی نیز منجر به هیدروسفالی می‌شود. درمان ETV روشی جدید جهت درمان هیدروسفالی است که در این روش علاوه بر اینکه بیمار نیاز به ایمپلنت ندارد، ریسک عفونت پایین و در دراز مدت نتیجه درمانی عالی است. استفاده از روش و تریکولوستومی بطن سوم (ETV) در سال‌های اخیر جهت درمان هیدروسفالی رو به افزایش است. با توجه به عدم وجود روش استاندارد جهت انتخاب روش شانت‌گذاری و ETV در درمان هیدروسفالی، ما این مطالعه مروری را جهت بررسی احتمال شکست ETV پس از شکست شانت نسبت به ETV بدون شانت‌گذاری قبلی به عنوان درمان هیدروسفالی انجام دادیم. نتایج حاصل از مطالعات سال‌های اخیر نشان می‌دهد که موفقیت ETV رو به افزایش می‌باشد و شانت‌گذاری به دلایل متفاوتی مانند ایجاد عفونت در ناحیه بایستی با روش‌هایی نظیر ETV جایگزین گردد. بعضی از بیماران، به خصوص در درجه ضعیف، می‌توانند بهبودی تاخیری را نشان دهند. هرچند در بعضی از بیماران به دلیل شرایط فیزیولوژیک نامناسب، پس از درمان با ETV نتیجه ضعیفی دیده و در نتیجه نیاز به استفاده از شانت‌گذاری می‌باشد. عدم بهبود پس از ETV می‌تواند به دلیل مسدود شدن استوما، هیدروسفالی پیچیده یا اختلالات عروقی باشد. به نظر می‌رسد روش ETV نسبت به شانت در بیماران هیدروسفالی موفقیت بیشتری داشته اما استفاده از روش ETV دارای محدودیت‌هایی می‌باشد. اکثر محققین شرایط خاصی را جهت موفقیت ETV عنوان کرده‌اند مانند: نبود سابقه عفونت مغزی، نبود سابقه خون‌ریزی داخل بطنی، سن بیمار، سابقه شانت‌گذاری، نبود سابقه بیماری‌های روانی، جنس بیمار، آناتومی بطن‌ها، سابقه و تعداد اعمال جراحی تعویض شانت و نوع هیدروسفالی.

تعارض منافع: گزارش نشده است.

منبع حمایت‌کننده: حامی مالی نداشته است.

شیوه استناد به این مقاله:

Jesmani MM, Ranjbar Hameghavandi MH, Khoshnevisan A. Comparison of failure between post- shunted ETV and primary ETV in hydrocephalus: a review article. Razi J Med Sci. 2019;26(5):37-45.

*انتشار این مقاله به صورت دسترسی آزاد مطابق با CC BY-NC-SA 3.0 صورت گرفته است.



Review Article

Comparison of failure between post- shunted ETV and primary ETV in hydrocephalus

Mohammad Amin Jesmani, Neurosurgery Resident, Shariati Hospital, Tehran University of Medical Sciences, Tehran, Iran

Mohammad Hosein Ranjbar Hameghavandi, Medical Student, Tehran University of Medical Sciences Tehran, Iran

Alireza Khoshnevisan, Neurosurgeon Specialist, Shariati Hospital, Tehran University of Medical Sciences, Tehran, Iran
(*Corresponding author) akhoshnevisan@tums.ac.ir

Abstract

Hydrocephalus is an abnormal increase in the volume of cerebrospinal fluid (CSF). Sometimes increased intracerebral pressure also may lead to hydrocephalus. Endoscopic Third Ventriculostomy (ETV) treatment is a new method for hydrocephaly treatment. In this method, in addition to the fact that the patient does not need an implant, the risk of infection is low and in the long term the result is excellent treatment. ETV has been increasingly used in recent years to treat hydrocephaly. Lack of a standardized criteria/algorithm for choosing ETV for hydrocephalic patients, we conducted this review study to investigate the likelihood of ETV failures after shunt failure compared to ETV without previous shunting as hydrocephaly treatment. The results of recent studies show that ETV's success is increasing and shunting for different reasons such as site infection, should be replaced by other methods, such as ETV. Some patients, especially in poor grades, can show a delayed recovery. However, in some patients due to inappropriate physiological conditions, after ETV treatment, there is a poor result and hence the need for shunting. Failure to improve after ETV can be due to obstruction of the stoma, complicated hydrocephalus, or vascular disorders. The ETV approach seems to be more successful in hydrocephaly patients, but the use of the ETV method has limitations. Most researchers have identified certain conditions for the success of ETV such as: no history of brain infections, no history of ventricular hemorrhage, patient age, history of shunting, history of mental illness, gender, ventricular anatomy, history and number of actions Shunt replacement surgery and hydrocephalus type.

Conflicts of interest: None

Funding: None

Keywords

Hydrocephaly,
Shunt,
CSF,
ETV

Received: 10/04/2019

Accepted: 10/07/2019

Cite this article as:

Jesmani MM, Ranjbar Hameghavandi MH, Khoshnevisan A. Comparison of failure between post- shunted ETV and primary ETV in hydrocephalus: a review article. Razi J Med Sci. 2019;26(5):37-45.

This work is published under [CC BY-NC-SA 3.0 licence](https://creativecommons.org/licenses/by-nc-sa/3.0/).



ای مورد استفاده قرار گرفته است (۱۴، ۱۵). لذا درمان دیگر برای هیدروسفالی استفاده از نوروآندوسکوپ می باشد که در دو زیرگروه تشخیصی و درمانی کاربرد دارد و به دو نوع کلی آندوسکوپ ریژید و فیبروسکوپ تقسیم می شود. از کاربردهای درمانی آن می توان به خارج کردن کاتتر شانت بدون عملکرد، و نتریکولوستومی بطن سوم یا ETV (Endoscopic Third Ventriculostomy)، مامبرانکتومی، آکودا اکتوپلاستی، فورامینوپلاستی، خونریزیهای سابدرورال و داخل مغزی، تومور و کیست داخل بطنی مثل کیست کلویید، کیست های سوپراسلار و حفره خلفی، درمان دیسک کمبری و تومورهای هیپوفیز و نورینوم آکوستیک اشاره نمود (۱۶، ۱۷). در حال حاضر از ETV برای درمان انسدادی و هیدروسفالی استفاده می شود (۱۸-۲۱). درمان ETV روشی جدید جهت درمان هیدروسفالی است که در این روش علاوه بر اینکه بیمار نیاز به ایمپلنت ندارد، ریسک عفونت پایین و در دراز مدت نتیجه درمانی عالی است. اما بعضی از بیماران به دلیل شرایط فیزیولوژیک نامناسب، پس از درمان با ETV نتیجه ضعیفی دیده و در نتیجه نیاز به شانت گذاری دارند (۲۲). بحث انتخاب شانت گذاری یا ETV برای درمان هیدروسفالی، تاکنون به صورت یک مشکل بزرگ حل نشده باقی مانده است و این علی رغم مطالعه های زیادی است که در این زمینه صورت گرفته است (۲۳). یکی از مهمترین سوال هایی که والدین کودک های مبتلا به هیدروسفالی از جراح بیمار خود می پرسند، میزان موفقیت و عارضه های عمل جراحی است که فرزندشان در پیش رو دارد. جراح نیز خود با دو سوال دیگر مواجه است: اول چه روشی را در عمل جراحی بیمار مورد استفاده قرار دهد و دیگر آنکه چه نوع شانت و یا ETV را به کار گیرد (۲۴، ۲۵). با توجه به مراجعه بیمارهای هیدروسفالی و اهمیت نتیجه های درمانی در این بیمارها و اطلاع محدود در مورد نتیجه های آن در کشور، و همچنین اهمیت اطلاع از نتیجه های ETV در این بیماران نسبت به روش شانت گذاری، ما این

هیدروسفالی افزایش غیرطبیعی حجم مایع مغزی-نخاعی است و برخی مواقع افزایش فشار داخل مغزی نیز منجر به هیدروسفالی می شود (۱، ۲). هیدروسفالی عوامل مختلفی دارد و شیوع آن در کشورهای در حال توسعه تقریباً ۰/۷ در ۱۰۰۰ تولد است که در بعضی مطالعات بیشتر از این نیز گزارش شده است (۳-۵). درمان هیدروسفالی هنوز به عنوان یک مسأله بزرگ جراحی مطرح است (۶، ۷). بیش از ۵۰ سال است که شانت گذاری (CSF (CrebroSpinal Fluid) به عنوان درمانی برای هیدروسفالی استفاده میشود؛ این روش تا چندی پیش تنها راه درمان هیدروسفالی بود (۲، ۳). مطالعه های متعددی نشان می دهند که شانت های و نتریکولو پریتونئال یا VP (Ventriculo Peritoneal)، به دلیل عوارض و مرگ و میر کمتر نسبت به شانت های و نتریکولر آتریال یا VA (Ventriculo Atrial)، درمان انتخابی هیدروسفالی هستند (۱-۵). با این حال در مواقعی که شانت های VP مناسب نیستند، شانت های VA به عنوان انتخاب دوم مطرح می باشند. البته وقتی تنگی یا ترمبوز در وریدهای ژگولار داخلی دو طرف باشد این روش هم قابل انجام نیست. جدیدترین عارضه های شانت های VA شامل عفونت شانت، ترومبوآمبولی، قرارگیری کاتتر در محل نامناسب، انسداد کاتتر دهلیزی و در موارد استثنایی تنگی ورید ژگولار می باشد. مسیر اصلی قراردادی کاتتر دهلیزی از طریق ورید ژگولار است که به دهلیز راست ختم می شود و تاکنون مسیر جایگزینی برای این شیوه گزارش نشده است (۸-۱۰). همچنین بیش از نیمی از شانت گذاری ها پس از دو سال با مشکل روبرو می شود و در نتیجه نیاز به شانت گذاری مجدد پیدا می شود (۱۱). در بعضی از کشورهای جهان سوم، وابستگی بیمار به شانت به لحاظ مسایل اقتصادی، اجتماعی و بهداشتی و در پی آن اختلال در عملکرد شانت خطرناک است (۱۲، ۱۳). تکنیک های آندوسکوپیک در مدیریت بیماری های مختلف داخل جمجمه در سال های اخیر به طور فزاینده

دندی روش دیگری را اتخاذ کند. مدیریت اندوسکوپیی هیدروسفالی (آب آوردگی مغز) در سال ۱۹۱۰ زمانی که VL L'Espinasse، یک متخصص اورولوژی، از سیستم اسکوپ برای سوزاندن کروئید پلکسوس استفاده کرد، مورد آزمایش قرار گرفت. اولین ETV توسط ویلیام میستر، متخصص اورولوژی در سال ۱۹۲۳ انجام شد. او برای انجام ونتیکیکولواستومی سوم در یک کودک مبتلا به هیدروسفالی انسدادی، از یورتروسکوپ استفاده کرد. تریسی جی. پاتنم تغییرات لازم در این یورتروسکوپ را برای سوزاندن کروئید پلکسوس انجام داد. ظهور سیستم های شانت تنظیم شده توسط دریچه و سادگی تکنیک شانت، موجب پیشرفت های کمتری در ونتریکولوستومی (ventriculostomy) سوم در ۳۰ سال بعد شد. در سال ۱۹۴۷، اچ اف مک نیکل با معرفی یک روش زیر پوستی میزان عارضه ها را کاهش داد و میزان موفقیت را بهبود بخشید. در اوایل دهه ۱۹۷۰، لوسمی به منظور افزایش پرفوراسیون در کف بطن سوم بدون آسیب رساندن به ساختارهای عروقی اطراف معرفی شد. این تکنیک زیر پوستی بعد از ظهور فریم های استریوتاکتیو اصلاح شد. این امر منجر به افزایش علاقه به استفاده از ETV برای درمان هیدروسفالی انسدادی شد و با پیشرفت فن آوری های فیبر نوری و لنز پیشرفته مورد حمایت قرار گرفت. در حال حاضر نوروژندوسکوپ های کوچک با نوک های قابل انکسار، پورت های کاری و رزولوشن نوری مناسب را علاوه بر اندوسکوپ های محکم و با وضوح تصویری بسیار عالی در اختیار داریم. دوربین با کیفیت بالا قابلیت تجسم و ضبط را بهبود بخشیده است. افزایش میزان موفقیت ویستریکولوستومی سوم در زمان اخیر می تواند به دلیل انتخاب بهتر بیماران، بهبود در آندوسکوپ، تصویربرداری بهتر و روش ها و ابزارهای جراحی پیشرفته باشند (۵، ۹، ۳۰-۳۶).

درمان با ETV

درمان با ETV روشی جدید جهت درمان هیدروسفالی است (۳۱، ۳۷-۴۱). در این روش علاوه بر اینکه بیمار نیاز به ایمپلنت ندارد، ریسک عفونت پایین و نتیجه درمانی در دراز مدت عالی است. اما بعضی از بیماران به دلیل شرایط فیزیولوژیک نامناسب،

مطالعه مروری را جهت بررسی احتمال شکست ETV پس از شکست شانت نسبت به ETV بدون شانت گذاری قبلی به عنوان درمان هیدروسفالی انجام دادیم. مقاله حاضر مروری است بر مقالاتی که در مورد مقایسه اثر ETV میان بیماران هیدروسفالی با سابقه کارگزاری شانت مغزی و بدون سابقه ی شانت مغزی نگاشته شده است و خلاصه نتایج مقالات مورد اشاره، در متن مقاله عنوان شده است. لازم به ذکر است مقالات مذکور از پایگاه داده های Pubmed، Medline و Scopus برگرفته شده است. هم چنین ضروری است اشاره کنیم که مقالات مذکور دارای محدودیت هایی هم چون حجم نمونه، گذشته نگر بودن مطالعه و محدودیت زمان پیگیری می باشند.

علامت ها

ونتریکولوستومی بطن سوم (ETV)، به عنوان یک درمان موثر برای هیدروسفالی انسدادی یا OHC (Obstructive Hydrocephalus) پذیرفته شده است، اگر چه برخی از اختلاف ها همچنان ادامه دارد. بحث برانگیز ترین موضوع در استفاده از ETV این است که آیا در کودک ها یک سن پایین تر از حد وجود دارد که درمان می تواند بی اثر باشد. بحث اصلی مربوط به عموم مردم نتیجه در برابر علت هیدروسفالی است. گزارش هایی وجود دارند که از مفهوی متضاد پشتیبانی می کنند که نتیجه پس از ETV می تواند عملکرد عفونت قبلی، ورودی شانت قبلی یا منبع اولیه باشد. در نهایت، مسئله نقص تاخیری طولانی مدت ETV نیز مورد بحث قرار گرفته است (26، 27). در حالی که انسداد در سطح arachnoid villi یا جریان وریدی در سینوسی سرایتال، یک انسداد مطلق است (۲۸-۳۰).

تاریخچه ETV

ونتریکولوسکوپی (Ventriculoscopy) در اوایل دهه ۱۹۰۰ معرفی شد. والتر ای. دندی با استفاده از یک آندوسکوپ (درون بین) ابتدایی، پلاکتومی کروئید را در هیدروسفالی ارتباطی انجام داد. او بعدها روش ساب-فرانتال را برای یک ونتیکیکولواستومی بطن سوم معرفی کرد. نرخ بالای مرگ و میر این رویکرد موجب شد که

طرفی آندوسکوپ از راه سوراخ مونرو وارد بطن ۳ می‌گردد (۳۶، ۴۵) (شکل ۱). سپس از مونرو با ادامه دادن مسیر شبکه کروئید و شبکه ویدی تالاموآستاریت و ورید سپتال مشخص می‌شود. در کف بطن سوم کمی عقب تر از جسک های پستانی یا جلوی رأس شریان بازیلار، ناحیه ای که توبرسینرئوم قرار دارد با کواگولاسیون (بای پولار) در خط وسط سوراخ ایجاد می‌گردد. قطر سوراخ را با اتساع به تدریج تا ۵ میلی متر می‌رسانند، و در واقع یک و تریکولوسترونوستومی (بطن سوم به سیستم بین پایک های مغزی) ایجاد می‌شود، استفاده از این روش می‌تواند کمتر از ۳۰ دقیقه باشد (۳۲، ۳۶، ۴۴). در ادامه نتیجه های حاصل از ETV به چند دسته تقسیم می‌شوند:

۱. عالی: علائم و نشانه های هیدروسفالی از بین می‌روند، اندازه بطن‌ها کاهش پیدا کرده و سیستمها و شیار های قشر مغز باز می‌شوند.
۲. خوب: علائم و نشانه های هیدروسفالی از بین می‌روند، اندازه بطن‌ها به طور نسبی کاهش پیدا کرده و سیستمها و شیار های قشر مغز باز کمی باز می‌شوند.
۳. موفقیت نسبی: علائم و نشانه های هیدروسفالی به صورت نسبی کم می‌شود، اندازه بطن‌ها به طور نسبی کاهش پیدا کرده و سیستمها و شیار های قشر مغز باز نمی‌شوند.
۴. بد: علائم و نشانه های هیدروسفالی از بین نمی‌روند (۴۵، ۴۶).

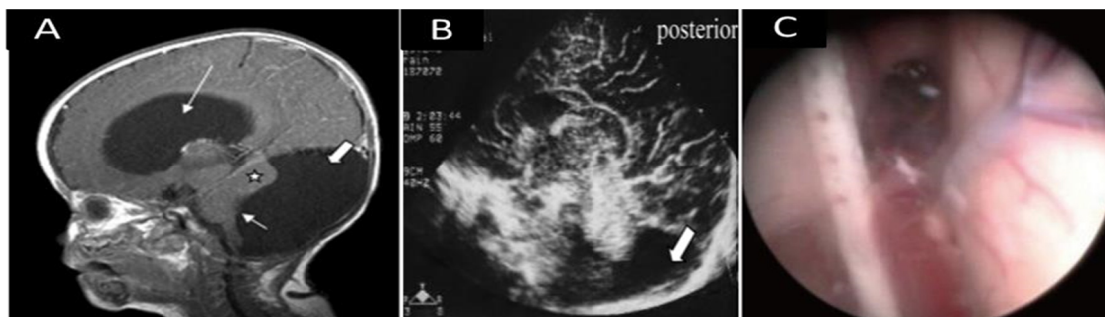
شانته گذاری یا ETV

امروزه با وجود پیشرفت تکنیکال جراحی اعصاب، انتخاب درمان بهینه هیدروسفالی قابل بحث است. با

پس از درمان با ETV نتیجه ضعیفی دیده و در نتیجه نیاز به شانته گذاری دارند (۳۸). بحث انتخاب شانته گذاری یا ETV برای درمان هیدروسفالی، تاکنون به صورت یک مشکل بزرگ حل نشده باقی مانده است و این علی رغم مطالعه های زیادی است که در این زمینه صورت گرفته است (۳۹، ۴۲، ۴۳).

روش آندوسکوپي سوم و تریکولوستومی

وینتریوکولوستومی بطن سوم در بیمارهای هیدروسفالی سه بطنی روش مناسبی برای درمان این قبیل بیمارها بدون گذاشتن شانته مغزی است و عارضه های جانبی قرار دادن شانته را نخواهد داشت. روش کار به این صورت است: انتخاب بیماران کاندید درمان با ETV؛ تمامی بیمارها با علامت‌ها و نشانه های افزایش فشار داخل جمجمه ای همراه با سیتی اسکن مغز و حفره خلفی با تزریق ماده حاجب قبل از استفاده از ETV الزامی می‌باشد (۵، ۳۰). در صورتی که هیدروسفالی انسدادی به شکلی که بطن چهارم طبیعی و گشادی بطن های طرفی و سوم مشاهده می‌شود بیمارهای با اتساع بطن های طرفی که فاصله Caudate بیش از ۳۰ درصد فاصله با پاریتال و عرض بطن سوم بیش از ۷ میلی متر در سیتی اسکن داشته باشند کاندید ETV می‌باشند (۳۲، ۳۶). روش جراحی: تحت بیهوشی عمومی در وضعیت Supine سر کمی چرخیده به چپ، بریدگی پوستی در ۵/۲ سانتی متر خارج خط وسط و ۵/۹ سانتی متر بالای Glabella انجام می‌شود (۳۲، ۴۴). سوراخ کوچکی روی سرچور کرونال یا در نوزاد حداقل ۸ سانتی متری بالای Glabella در خط وسط Mid-pupillary ایجاد میشود. از طریق بطن



شکل ۱- A: تصویربرداری رزونانس مغناطیسی قبل از عمل باز کردن اتصال بطن چهارم (فلش کوتاه)، مرتبط است با تغییر فشرده ستون فقرات مغزی (ستاره) و هیدروسفالی مشخص شده (فلش بلند). **B:** سونوگرافی مغز، فقط یک کیست کوچک مبهم (فلش) در انتهای خلفی مشخص است. **C:** روش ETV، هیدروسفالی و رگ شریان بازیلار قابل مشاهده می‌باشد (۲۵، ۳۲).

نیازی از ایمپلنت گذاری، در دراز مدت روشی جذاب است. اما این روش با عارضه هایی نظیر صدمه های عصبی-عروقی، اختلال های هورمونی (۳۲)، خونریزی داخل بطنی، مننژیت، نشت CSF (۴۴) و عفونت (۴۹) همراه است. اگرچه سوراخ کردن بطن سوم با موفقیت انجام شود ممکن است نتیجه مطلوب نداشته باشد (۴۸). همچنین مطالعه های اخیر نشان می دهد که روش ETV در دراز مدت نسبت به شانت گذاری مزیت دارد ولی بیش از ۳۰ درصد بیماران به ETV پاسخ نمی دهند (۵۰).

علی رغم نتیجه و مطالعه های وسیع گزارش شده در رابطه با روش ETV، اطلاعات اندکی در رابطه با مؤثر بودن و نحوه انتخاب روش جهت راهنمایی جراح های اعصاب وجود دارد (۵۱). بعضی بررسی ها وابستگی موفقیت ETV به سن (۵۲) یا اتیولوژی (۵۳) را نشان می دهند. در حالی که در بعضی ارتباط همزمان با اتیولوژی و سن دیده می شود (۵۴)، و در بعضی هیچگونه ارتباطی بین اتیولوژی و سن نیست (۲۲). البته بررسی های ذکر شده در یک مرکز درمانی با تعداد بیمار محدود انجام شده است. در یک مطالعه چند مرکزی که در کانادا در سال ۲۰۰۷ انجام شده و ارتباط معنی داری بین موفقیت ETV و سن دیده شد. بدین صورت که موفقیت بویژه در نوزادان و شیرخواران پایین است (۱۸).

با توجه به مزیت های درازمدت و عارضه های روش ETV نیاز است که معیاری جهت پیشگویی و انتخاب بیمار مشخص شود. محققین از آنالیز سری های بزرگ بیماران هیدروسفالی درمان شده، جهت پیشگویی در انتخاب روش درمان شانت گذاری یا ETV استفاده کرده اند. مطالعه های اخیر از نمره ارزیابی ETVSS استفاده می کنند (۵۵).

از نمره ارزیابی ETVSS که توسط Kulkarni و همکارانش معرفی شد جهت بررسی و پیشگویی موفقیت ETV نسبت به شانت گذاری استفاده می شود. نمره ارزیابی فقط به سه پارامتر سن، اتیولوژی هیدروسفالی و وجود یا عدم وجود شانت گذاری پیشین بستگی دارد. این سیستم، موفقیت ETV را با بالا رفتن نمره پیش بینی می کنند (۴۹). از محدودیت های مطالعه های انجام شده و این

توجه به نتیجه های مختلف گزارش شده از دو روش شانت گذاری و ETV، سوال اینجاست که در مرحله اول درمان از کدام روش استفاده شود و یا به عبارت دیگر معیار پیشگویی موفقیت هر کدام از این دو روش چیست؟ اساس درمان هیدروسفالی، شانت گذاری است اگرچه با عارضه هایی چون اختلال کارکرد شانت، آوردنناژ و عفونت همراه است (۴۴، ۴۷، ۴۸). مطالعه های سال های اخیر نشان داده است بقای بیمارهای هیدروسفالی تحت درمان با روش ETV نسبت به شانت گذاری متفاوت می باشد به نحوی که مطالعه Kulkarni و همکارانش در سال ۲۰۱۰، بقای چند مرکزی را با این شاخص روی ۴۸۹ بیمار ETV شده و ۷۲۰ بیمار شانت گذاری شده طی پیگیری 3 ساله انجام دادند و بقای بیماران تحت ETV نسبت به شانت گذاری و در محدوده های ETVSS (Endoscopic Third Ventriculostomy Success Score) = 50-70 و $ETVSS \geq 40$ را به ترتیب ۷۹٪، ۴۲٪، ۵۸٪، ۴۰٪، ۳۷٪ و ۴۲٪ بدست آوردند. مطالعه Kulkarni و همکارانش در سال ۲۰۱۱ نشان داد تفاوت معنی داری در میزان ETVSS پیش بینی شده و موفقیت ETV واقعی وجود ندارد (۴۹).

مطالعه VULCU و همکارانش در سال ۲۰۱۵ نشان داد میزان موفقیت بالینی در پیگیری کوتاه مدت و طولانی مدت درمان با ETV را به عنوان استاندارد طلایی برای درمان هیدروسفالی انسدادی، به ویژه برای آسیب شناسی مشخص، تایید می کند. سن و بستر پاتولوژی بیمار ممکن است بر نتیجه تاثیر بگذارد. این عوامل باید توسط جراح به دقت قبل از عمل در نظر گرفته شود (۴۸). به نظر می رسد جایگزینی ETV با شانت گذاری به دلیل های مختلفی الزامی به نظر می رسد. مطالعه Simon و همکارانش در سال ۲۰۰۹، عفونت شانت گذاری را ۷/۱۱٪ گزارش کردند (۵۰). اگرچه کتاب های مرجع عفونت شانت گذاری را بین ۲ تا ۴۰ درصد گزارش می کنند (۵۱). البته مطالعه های مختلف نشان دادند که در سال های اخیر میزان عفونت بر اثر شانت گذاری کاهش یافته است، اما هنوز هم عفونت یکی از عارضه های عمده شانت گذاری محسوب می شود (۵۲).

روش ETV، به دلیل سادگی، با دوام بودن و بی

محققین شرایط خاصی را جهت موفقیت ETV عنوان کرده اند مانند: نبود سابقه عفونت مغزی، نبود سابقه خون ریزی داخل بطنی، سن بیمار، سابقه شانت گذاری، نبود سابقه بیماری های روانی، جنس بیمار، آناتومی بطن ها، سابقه و تعداد اعمال جراحی تعویض شانت و نوع هیدروسفالی. در هر حال با وجود اینکه ETV درمانی مناسب برای هیدروسفالی می باشد اما نیاز به آموزش مناسب و پیگیری دقیق بیمار پس از درمان از اهمیت ویژه ای برخوردار است.

References

1. Li KW, Roonprapunt C, Lawson HC, Abbott IR, Wisoff J, Epstein F, et al. Endoscopic third ventriculostomy for hydrocephalus associated with tectal gliomas. *Neurosurg Focus*. 2005;18(6):1-4.
2. Ray P, Jallo GI, Kim R, Kim BS, Wilson S, Kothbauer K, et al. Endoscopic third ventriculostomy for tumor-related hydrocephalus in a pediatric population. *Neurosurg Focus*. 2005;19(6):1-4.
3. Amini A, Schmidt RH. Endoscopic third ventriculostomy in adult patients. *Neurosurg Focus*. 2005;19(6):1-6.
4. Garg A, Suri A, Chandra P, Kumar R, Sharma B, Mahapatra A. Endoscopic Third Ventriculostomy. *Pediatr Neurosurg*. 2009;45(1):1-5.
5. Kumar SR, Mohanty A, Santosh V, Satish S, Devi BI, Praharaj SS, et al. Endoscopic options in management of posterior third ventricular tumors. *Child's Nerv Syst*. 2007;23(10):1135-45.
6. Dusick JR, McArthur DL, Bergsneider M. Success and complication rates of endoscopic third ventriculostomy for adult hydrocephalus: a series of 108 patients. *Surg Neurol*. 2008;69(1):5-15.
7. Gangemi M, Mascari C, Maiuri F, Godano U, Donati P, Longatti P. Long-term outcome of endoscopic third ventriculostomy in obstructive hydrocephalus. *Minim Invasive Neurosurg*. 2007;50(05):265-9.
8. Fritsch MJ, Kienke S, Ankermann T, Padoin M, Mehdorn HM. Endoscopic third ventriculostomy in infants. *J Neurosurg-Pediatr*. 2005;103(1):50-3.
9. Jenkinson MD, Hayhurst C, Al-Jumaily M, Kandasamy J, Clark S, Mallucci CL. The role of endoscopic third ventriculostomy in adult patients with hydrocephalus. *J Neurosurg*. 2009;110(5):861-6.
10. Sacko O, Boetto S, Lauwers-Cances V, Dupuy M, Roux FE. Endoscopic third ventriculostomy: outcome analysis in 368 procedures. *J Neurosurg-Pediatr*. 2010;5(1):68-74.
11. Hailong F, Guangfu H, Haibin T, Hong P, Yong C, Weidong L, et al. Endoscopic third

مطالعه، کیفیت زندگی بیمارها بعد از جراحی در دو گروه می باشد. با انتخاب بیمارهای با $ETVSS \geq 80$ جهت درمان هیدروسفالی، خرابی شانت در مقایسه با خرابی درمان ETV از مدت زمان سپری شده از جراحی افزایش می یابد. در محدوده $ETVSS = 50-70$ ارتباط معنی داری در رابطه با موفقیت ETV دیده نشده است و در کمتر از ۴۰ ETV دارای موفقیت کمتر می باشد (۵۶).

مطالعه Woodworth و همکارانش در سال ۲۰۰۷ نشان داد ETV برای OHC، قبل از شانت گذاری (CSF) در بیمارهای مبتلا به هیدروسفالی انسدادی با کاهش مدت زمان درمان به علت تبدیل به ETV همراه است، همچنین به این نتیجه رسیدند که بیمارهای OHC که ابتدا شانت دریافت کرده اند موفقیت کمتری در درمان با ETV را نشان می دهند (۵۷).

Hader و همکارانش در سال ۲۰۰۸ با مطالعه گذشته نگر، در بیمارهای تحت ETV از سال ۱۹۹۶ تا ۲۰۰۴ در بیمارستان کودکان آلبرتا به این نتیجه رسیدند که ETV یک درمان مؤثر در بیمارهای انتخاب شده با هیدروسفالی تازه تشخیص داده شده می باشد و این مطالعه نیز نشان داد که ETV زمانی با موفقیت همراه است که قبل از شانت گذاری مورد استفاده قرار گیرد (۵۸).

مطالعه های دیگری نیز در سال های اخیر انجام یافته (نظر Marton و همکارانش ۲۰۱۰ و Bilginer و همکارانش ۲۰۰۹، Brichtova و همکارانش ۲۰۱۳ که همگی نتیجه های ذکر شده را تایید می نمایند (۴۳)، (۵۹).

همچنین مطالعه های زیادی موفقیت ETV را در شرایط مختلف نشان می دهند (۶۰، ۶۱). اما مطالعه David و همکارانش در سال ۲۰۱۳، نشان داد که میزان موفقیت ETV بین ۶۷ تا ۸۰ درصد متغیر می باشد. همچنین مشخص شد اکثریت شکست های ETV در طی ۳۰ روز اول پس از استفاده از ETV است. این شکست های اولیه معمولاً با نشت CSF از زخم ها بوجود می آیند (۶۲).

نتیجه گیری

نتایج حاصل از مطالعه های سال های اخیر نشان می دهد که موفقیت ETV رو به افزایش می باشد. اکثر

ventriculostomy in the management of communicating hydrocephalus: a preliminary study. *J Neurosurg.* 2008.

12. Javadpour M, Mallucci C, Brodbelt A, Golash A, May P. The impact of endoscopic third ventriculostomy on the management of newly diagnosed hydrocephalus in infants. *Pediatr Neurosurg.* 2001;35(3):131-5.

13. Yadav Y, Pande S, Raina VK, Singh M. Lumboperitoneal shunts: Review of 409 cases. *Neurol India.* 2004;52(2):188.

14. Consortium TMIR. Tuberculous meningitis. *Nature Reviews Neurology.* 2017;13(10):581-98.

15. Yadav YR, Madhariya SN, Parihar VS, Namdev H, Bhatle PR. Endoscopic transoral excision of odontoid process in irreducible atlantoaxial dislocation: our experience of 34 patients. *J Neurol surg Part A Cent Eur Neurosurg.* 2013;74:162-7.

16. Koch D, Wagner W. Endoscopic third ventriculostomy in infants of less than 1 year of age: which factors influence the outcome? *Child's Nerv Syst.* 2004;20(6):405-11.

17. Koch-Wiewrodt D, Wagner W. Success and failure of endoscopic third ventriculostomy in young infants: are there different age distributions? *Child's Nerv Syst.* 2006;22(12):1537-41.

18. Drake JM. Endoscopic third ventriculostomy in pediatric patients: the Canadian experience. *Neurosurgery.* 2007;60(5):881-6.

19. Gallo P, Szathmari A, De Biasi S, Mottolese C. Endoscopic third ventriculostomy in obstructive infantile hydrocephalus: remarks about the so-called 'unsuccessful cases'. *Pediatr Neurosurg.* 2010;46(6):435-41.

20. Kombogiorgas D, Sgouros S. Assessment of the influence of operative factors in the success of endoscopic third ventriculostomy in children. *Child's Nerv Syst.* 2006;22(10):1256-62.

21. Shim KW, Kim DS, Choi JU. Simultaneous endoscopic third ventriculostomy and ventriculoperitoneal shunt for infantile hydrocephalus. *Child's Nerv Syst.* 2008;24(4):443-51.

22. Kulkarni AV, Drake JM, Kestle JR, Mallucci CL, Sgouros S, Constantini S. Endoscopic third ventriculostomy vs cerebrospinal fluid shunt in the treatment of hydrocephalus in children: a propensity score-adjusted analysis. *Neurosurgery.* 2010;67(3):588-93.

23. Erşahin Y, Arslan D. Complications of endoscopic third ventriculostomy. *Child's Nerv Syst.* 2008;24(8):943-8.

24. Elgamel E. Continuous monitoring of intracranial pressure after endoscopic third ventriculostomy in the management of CSF shunt failure. *Minim Invasive Neurosurg.* 2010;53(02):49-54.

25. Lee SH, Kong DS, Seol HJ, Shin HJ. Endoscopic third ventriculostomy in patients with shunt malfunction. *J. Korean Neurosurg Soc.* 2011;49(4):217.

26. Mohanty A, Santosh V, Devi BI, Satish S, Biswas A. Efficacy of simultaneous single-trajectory endoscopic tumor biopsy and endoscopic cerebrospinal fluid diversion procedures in intra-and paraventricular tumors. *Neurosurg Focus.* 2011;30(4):E4.

27. van Beijnum J, Hanlo PW, Fischer K, Majidpour MM, Kortekaas MF, Verdaasdonk RM, et al. Laser-assisted endoscopic third ventriculostomy: long-term results in a series of 202 patients. *Neurosurgery.* 2008;62(2):437-44.

28. Al-Tamimi YZ, Bhargava D, Surash S, Ramirez RE, Novegno F, Crimmins DW, et al. Endoscopic biopsy during third ventriculostomy in paediatric pineal region tumours. *Child's Nerv Syst.* 2008;24(11):1323-6.

29. Morgenstern PF, Osbun N, Schwartz TH, Greenfield JP, Tsiouris AJ, Souweidane MM. Pineal region tumors: an optimal approach for simultaneous endoscopic third ventriculostomy and biopsy. *Neurosurg Focus.* 2011;30(4):E3.

30. Oppido PA, Fiorindi A, Benvenuti L, Cattani F, Cipri S, Gangemi M, et al. Neuroendoscopic biopsy of ventricular tumors: a multicentric experience. *Neurosurg Focus.* 2011;30(4):E2.

31. Beems T, Grotenhuis AJ. Is the success rate of endoscopic third ventriculostomy age-dependent? *Child's Nerv Syst.* 2002;18(11):605-8.

32. Hu CF, Fan HC, Chang CF, Wang CC, Chen SJ. Successful treatment of Dandy-Walker syndrome by endoscopic third ventriculostomy in a 6-month-old girl with progressive hydrocephalus: a case report and literature review. *Pediatr Neonatol.* 2011;52(1):42-5.

33. Nishiyama K, Mori H, Tanaka R. Changes in cerebrospinal fluid hydrodynamics following endoscopic third ventriculostomy for shunt-dependent noncommunicating hydrocephalus. *J Neurosurg.* 2003;98(5):1027-31.

34. O'Brien DF, Javadpour M, Collins DR, Spennato P, Mallucci CL. Endoscopic third ventriculostomy: an outcome analysis of primary cases and procedures performed after ventriculoperitoneal shunt malfunction. *J NEUROSURG-PEDIATR.* 2005;103(5):393-400.

35. Teo C, Jones R. Complications of endoscopic third ventriculostomy in previously shunted patients [Comments]. *Neurosurgery.* 2008;63(ONS Suppl 1):170-7.

36. Yadav YR, Mukerji G, Parihar V, Sinha M, Pandey S. Complex hydrocephalus (combination of communicating and obstructive type): an important cause of failed endoscopic third ventriculostomy. *BMC Res Notes.* 2009;2(1):137.

37. Buxton N, Ho K, Macarthur D, Vloeberghs M, Punt J, Robertson I. Neuroendoscopic third ventriculostomy for hydrocephalus in adults: report of a single unit's experience with 63 cases. *Surg Neurol.* 2001;55(2):74-8.
38. Czosnyka M, Czosnyka Z, Momjian S, Pickard JD. Cerebrospinal fluid dynamics. *Physiol Meas.* 2004;25(5):R51.
39. Feng H, Huang G, Liao X, Fu K, Tan H, Pu H, et al. Endoscopic third ventriculostomy in the management of obstructive hydrocephalus: an outcome analysis. *J Neurosurg.* 2004;100(4):626-33.
40. Khoshnevisan A, Sistani Allah Abadi N, Abdollahzadeh S. Endoscopic third ventriculostomy in Dandy Waker syndrome: Case report and review of literature. *Razi J. Med Sci.* 2012;19(95).
41. Ardakani SK, Aoude A, Ghodsi SM, Abdollahzadeh S, Khoshnevisan A. Endoscopic Third Ventriculostomy in Patients With Vestibular Schwannoma and Hydrocephalus. *Neurosurg Q.* 2014;24(4):267-71.
42. Lipina R, Reguli Š, Doležilová V, Kunčíková M, Podešvová H. Endoscopic third ventriculostomy for obstructive hydrocephalus in children younger than 6 months of age: is it a first-choice method? *Child's Nerv Syst.* 2008;24(9):1021-7.
43. Marton E, Feletti A, Basaldella L, Longatti P. Endoscopic third ventriculostomy in previously shunted children: a retrospective study. *Child's Nerv Syst.* 2010;26(7):937-43.
44. Mohanty A, Biswas A, Satish S, Praharaj SS, Sastry KV. Treatment options for Dandy-Walker malformation. *J Neurosurg-Pediatr.* 2006;105(5):348-56.
45. Feletti A, Denaro L, Marton E, d'Avella D, Longatti P. Endoscopic treatment of hydrocephalus due to aneurysm of the vein of Galen: case report and literature review. *min-Minim Invasive Neurosurg.* 2007;50(05):285-91.
46. Massimi L, Pravata E, Tamburrini G, Gaudino S, Pettorini B, Novegno F, et al. Endoscopic third ventriculostomy for the management of Chiari I and related hydrocephalus: outcome and pathogenetic implications. *Neurosurgery.* 2011;68(4):950-6.
47. Yüceer N, Mertol T, Arda N. Surgical treatment of 13 pediatric patients with Dandy-Walker syndrome. *Pediatr Neurosurg.* 2007;43(5):358-63.
48. Vulcu S, Eickele L, Cinalli G, Wagner W, Oertel J. Long-term results of endoscopic third ventriculostomy: an outcome analysis. *J Neurosurg.* 2015;123(6):1456-62.
49. Kulkarni AV, Riva-Cambrin J, Browd SR. Use of the ETV Success Score to explain the variation in reported endoscopic third ventriculostomy success rates among published case series of childhood hydrocephalus. *J Neurosurg-Pediatr.* 2011;7(2):143-6.
50. Simon TD, Hall M, Riva-Cambrin J, Albert JE, Jeffries HE, LaFleur B, et al. Infection rates following initial cerebrospinal fluid shunt placement across pediatric hospitals in the United States. *J NEUROSURG-PEDIATR.* 2009;4(2):156-65.
51. Ogiwara H, Dipatri AJ, Alden TD, Bowman RM, Tomita T. Endoscopic third ventriculostomy for obstructive hydrocephalus in children younger than 6 months of age. *Child's Nerv Syst.* 2010;26(3):343-7.
52. Warf BC, Mugamba J, Kulkarni AV. Endoscopic third ventriculostomy in the treatment of childhood hydrocephalus in Uganda: report of a scoring system that predicts success. *J Neurosurg-Pediatr.* 2010;5(2):143-8.
53. Warf BC, Kulkarni AV. Intraoperative assessment of cerebral aqueduct patency and cisternal scarring: impact on success of endoscopic third ventriculostomy in 403 African children. *J Neurosurg: Pediatrics.* 2010;5(2):204-9.
54. Cinalli G, Sainte-Rose C, Chumas P, Zerah M, Brunelle F, Lot G, et al. Failure of third ventriculostomy in the treatment of aqueductal stenosis in children. *J Neurosurg.* 1999;90(3):448-54.
55. Yadav YR, Parihar V, Pande S, Namdev H, Agarwal M. Endoscopic third ventriculostomy. *J Neurosci Rural Pract.* 2012;3(2):163.
56. Kulkarni AV, Drake JM, Kestle JR, Mallucci CL, Sgouros S, Constantini S. Predicting who will benefit from endoscopic third ventriculostomy compared with shunt insertion in childhood hydrocephalus using the ETV Success Score. *J Neurosurg-Pediatr.* 2010;6(4):310-5.
57. Woodworth G, McGirt MJ, Thomas G, Williams MA, Rigamonti D. Prior CSF shunting increases the risk of endoscopic third ventriculostomy failure in the treatment of obstructive hydrocephalus in adults. *Neurol Res.* 2007;29(1):27-31.
58. Hader WJ, Walker RL, Myles ST, Hamilton M. Complications of endoscopic third ventriculostomy in previously shunted patients. *Operat Neurosurg.* 2008;63(suppl_1):ONS168-ONS75.
59. Bilginer B, Oguz KK, Akalan N. Endoscopic third ventriculostomy for malfunction in previously shunted infants. *Child's Nerv Syst.* 2009;25(6):683.
60. de Oliveira MF, Nishikuni K, Rotta JM. Endoscopic third ventriculostomy may have long term efficacy in low birth weight preterm newborns. *Arquivos Brasileiros de Neurocirurgia: Brazilian Neurosurgery.* 2013;32(02):110-3.
61. Goyal PK, Meher SK, Singh D, Singh H, Tandon M. Rescue endoscopic third ventriculostomy for repeated shunt blockage. *J Pediatr Neurosci.* 2011;6(1):82.
62. Neils DM, Wang H, Lin J. Endoscopic third ventriculostomy for shunt malfunction: What to do with the shunt? *Surg Neurol Int.* 2013;4.