



ارزیابی بیان ایمونوهیستوشیمیایی آنکسین ۲ و تغییرات هیستوپاتولوژیک بافت ریه موش‌های صحرایی در معرض نیتروز آمین کتون مشتق از تنباکو و نانوکپسول سیاهدانه

علی برزگری: استادیار، گروه تربیت‌بدنی و علوم ورزشی، دانشگاه پیام نور، تهران، ایران (*نویسنده مسئول) ali_barzegari@pnu.ac.ir
 شادمهر میردار: استاد، گروه فیزیولوژی ورزش، دانشگاه مازندران، بابل، ایران
 محمد رعنائی: استادیار، گروه پاتولوژی، دانشگاه علوم پزشکی بابل، بابل، ایران

چکیده

کلیدواژه‌ها

نانوکپسول سیاهدانه،
 آنکسین ۲،
 نیتروز آمین کتون مشتق از
 تنباکو،
 موش صحرایی

زمینه و هدف: یکی از قوی‌ترین کارسینوژن‌های تنباکو نیتروز آمین کتون (NNK) مشتق از تنباکو است که با فعال‌سازی بیان آنکسین ۲ در افزایش التهاب ریه مؤثر است. از آن‌جا که سیاهدانه نقش مهمی در درمان سرطان دارد، هدف پژوهش حاضر ارزیابی بیان آنکسین ۲ و تغییرات هیستوپاتولوژیک بافت ریه موش‌های صحرایی در معرض نیتروز آمین کتون مشتق از تنباکو و نانوکپسول سیاهدانه بود.

روش کار: در این مطالعه تجربی، ۴۵ سر موش صحرایی نر و ماده بالغ نژاد ویستار با میانگین وزنی و انحراف معیار $103/83 \pm 23/48$ گرم به صورت تصادفی به پنج گروه مکمل، مکمل+NNK، NNK، حلال و کنترل تقسیم شدند. گروه‌های تحت القای NNK به صورت زیرجلدی ۱ بار در هفته به میزان ۱۲/۵ میلی‌گرم بر کیلوگرم وزن بدن در ۱۲ هفته NNK دریافت کردند. گروه‌های مکمل نیز به مدت ۱۲ هفته به میزان ۱۲/۵ میکروگرم بر کیلوگرم وزن بدن به صورت زیرجلدی نانوکپسول سیاهدانه مصرف نمودند. بیان آنکسین ۲ بافت ریه به روش ایمونوهیستوشیمی اندازه‌گیری شد. از آنالیز واریانس یک‌طرفه و آزمون مقایسات چندگانه Tukey جهت تحلیل داده‌ها استفاده شد.

یافته‌ها: تزریق NNK موجب افزایش معنی‌دار بیان آنکسین ۲ در مقایسه با گروه حلال شد ($p < 0/001$). همچنین یک دوره مصرف نانوکپسول سیاهدانه موجب کاهش معنی‌دار بیان آنکسین ۲ گروه مکمل + NNK نسبت به گروه NNK شد ($p < 0/001$).

نتیجه‌گیری: به نظر می‌رسد مصرف نانوکپسول سیاهدانه در کنار سایر روش‌های درمانی با کاهش بیان آنکسین ۲ بتواند در کاهش نقش کارسینوژنی NNK و التهاب ناشی از دود سیگار مفید باشد.

تعارض منافع: گزارش نشده است.

منبع حمایت‌کننده: حامی مالی نداشته است.

شیوه استناد به این مقاله:


Barzegari A, Mirдар Sh, Ranaei M. Evaluation of immunohistochemical expression of Annexin A2 and histopathologic changes of lung tissue in rats exposed to tobacco nitrosamine ketone and Nigella sativa nanocapsules. Razi J Med Sci. 2019;26(6):33-43.

*انتشار این مقاله به صورت دسترسی آزاد مطابق با [CC BY-NC-SA 3.0](https://creativecommons.org/licenses/by-nc-sa/3.0/) صورت گرفته است.



Original Article

Evaluation of immunohistochemical expression of Annexin A2 and histopathologic changes of lung tissue in rats exposed to tobacco nitrosamine ketone and *Nigella sativa* nanocapsules

-  **Ali Barzegari**, Assistant Professor, Department of Physical Education, Payame Noor University, Tehran, Iran (*Corresponding author) ali_barzegari@pnu.ac.ir
Shadmehr Mirdar, Professor, Department of Sport Sciences, University of Mazandaran, Mazandaran, Iran
Mohammad Ranaei, Assistant Professor, Department of Pathology, Babol University of Medical Sciences, Babol, Iran

Abstract

Background: One of the powerful carcinogens in tobacco is nicotine nitrosamine ketone (NNK), which can activate annexin a2 and develop the irritation of the lung. Since the *Nigella sativa* plays a vital role in treating cancer, the aim of this research was to evaluation of annexin a2 expression and histopathologic changes of lung tissue in rats exposed to NNK and *Nigella sativa* nanocapsules.

Methods: In this experimental research, 45 Wistar male and female rats with average weight and standard deviation of 103.83±23.48 grams were haphazardly separated into five groups including supplement, supplement + NNK, NNK, saline and control. NNK-induced groups received NNK subcutaneously one day per week at a rate of 12.5 mg/kg/bw. Supplemented groups similarly consumed *Nigella sativa* nanocapsules for 12 weeks at 12.5 µg / kg body weight. Annexin a2 expression in lung tissue were quantified by immunohistochemistry technique. One-way ANOVA and Tukey's multiple comparisons test were utilized for analyzing the data.

Results: Exposure to NNK significantly augmented annexin a2 expression compared to the saline group (p<0.001). On the other hand, a period of *Nigella sativa* nanocapsules consumption significantly decreased the annexin a2 expression in supplement + NNK group compared to the NNK group (p<0.001).

Conclusion: It seems that *Nigella sativa* nanocapsules consumption along with other therapeutic methods can be useful in reducing the role of carcinogenic NNK and inflammation caused by cigarette smoke.

Conflicts of interest: None

Funding: None

Keywords

Nigella sativa nanocapsules, Annexin A2, 4-((hydroxymethyl) nitrosamino)-1-(3-pyridyl)-1-butanone, Rats

Received: 30/04/2019

Accepted: 06/08/2019

Cite this article as:

Barzegari A, Mirdar Sh, Ranaei M. Evaluation of immunohistochemical expression of Annexin A2 and histopathologic changes of lung tissue in rats exposed to tobacco nitrosamine ketone and *Nigella sativa* nanocapsules. Razi J Med Sci. 2019;26(6):33-43.

This work is published under [CC BY-NC-SA 3.0 licence](https://creativecommons.org/licenses/by-nc-sa/3.0/).



می‌شود (۱۱). همان‌طور که بارتا و همکاران گزارش کردند که التهاب مزمن ریه ناشی از NNK، تومورزایی ریه در موش‌ها را افزایش داده است (۱۲). از آن‌جا که التهاب نقش کلیدی در شیوع و گسترش تومورهای سرطانی، آنژیوژنز و مقاومت در مقابل درمان دارد، برخی مطالعات ضرورت تنظیم سیستم دفاعی سریع و کارآمد در برابر حمله میکروارگانیسم‌ها در سطح موضعی و سیستمیک توسط پروتئین‌های هماهنگ‌کننده التهاب و پاسخ فاز حاد را ضروری دانسته‌اند. بسیاری از پروتئین‌های دخیل در این مسیر سیگنالینگ، عمدتاً به صورت عوامل پیش التهابی یا ضد التهابی در شروع یا ادامه فرآیند پاسخ ایمنی نقش دارند (۱۳).

آنکسین‌ها، خانواده بزرگی از پروتئین‌های متصل شونده به کلسیم و فسفولیپیدها بوده و تا به حال بیش از ۲۰۰ نوع (ایزوفرم) از آن‌ها در جانوران یافت شده است (۱۴). در این راستا، آنکسین ۲ که بر اساس ساختار بیوشیمیایی از خانواده آنکسین‌ها محسوب می‌شود، پروتئینی سیتوسولیک است که به مقدار زیادی در ماکروفاژها بیان شده و به عنوان یک تترامر در سطح سلول حضور دارد و در آنتی‌ژن‌های باکتریایی و ویروسی شناخته شده است (۱۵). آنکسین ۲ نقش حیاتی در فاگوسیتوز لنفوسیت‌های آپوپتیک در انتهای پاسخ ایمنی دارد و با ترشح سایتوکین‌های سرکوب‌کننده ایمنی موجب کاهش التهاب می‌شود. پژوهش‌های اخیر نشان می‌دهد که این پروتئین به میزان وسیعی در سطح ماکروفاژها بیان می‌شود و با اتصال به پروتئین‌های مختلف در بسیاری از جنبه‌های زیستی ماکروفاژها شرکت می‌کند (۱۳). بیان غیرطبیعی آنکسین ۲ منجر به پاتوژنز شده و در انواع مختلفی از بدخیمی‌ها (۱۶) مانند سلول‌های سرطانی ریه (۱۵، ۱۶) مشاهده می‌شود. به طوری که کویی و وانگ در مطالعه خود میزان آنکسین ۲ بافت ریه و سلول را با روش PCR و وسترن بلات اندازه‌گیری کردند و نشان دادند که بیان آنکسین ۲ در بافت ریه سرطانی افزایش معناداری داشته است (۱۷).

سرطان ریه، دومین سرطان از میان انواع سرطان‌ها است که منجر به بیشترین مرگ‌ومیر شده و انتظار می‌رود که ۱۳ درصد از تشخیص سرطان‌های جدید را شامل شود (۱). از نظر بالینی، سرطان ریه به دو دسته اصلی شامل سرطان ریه سلول کوچک (حدود ۱۳ درصد) و سرطان ریه سلول غیر کوچک (حدود ۸۷ درصد) تقسیم می‌شود (۲). سیگار کشیدن مهم‌ترین عامل خطر در ابتلا به سرطان ریه است، به طوری که ۸۵ درصد از دلایل ابتلا به سرطان ریه را به خود اختصاص داده (۳) و همچنین خطر سرطان ریه در افراد سیگاری نسبت به افراد غیر سیگاری ۱۰ برابر بیشتر است (۴). از میان کارسینوژن‌های مستقیم، دود استنشاقی سیگار حاوی ترکیباتی است که می‌تواند پاسخ‌های التهابی مزمن ریه را تحریک نموده (۵) و این روند با افزایش خطر ابتلا به سرطان ریه مرتبط است (۶).

بیش از ۷۰ کارسینوژن در دود سیگار وجود دارد. بیشترین مولکول‌های کارسینوژنیک در دود سیگار شامل هیدروکربن‌های آروماتیک پلی‌سیکلیک و نیتروز آمین‌ها می‌باشد. اگرچه نشان داده شده است که هر دو شکل آن به‌طور معنی‌داری با تومورزایی ریه مرتبط است (۷)، نیتروز آمین‌های موجود در تنباکو (NNK: nicotine nitrosamine ketone) به‌طور گسترده‌ای به عنوان قوی‌ترین عامل سرطان‌زایی ریه شناخته می‌شود (۷، ۸). همچنین NNK به عنوان تنها کارسینوژن تشکیل‌دهنده تومور در ریه موش‌ها، موش‌های صحرایی و خرگوش‌ها از طریق تزریق زیر جلدی، تزریق داخل عروقی و گاوژ شناخته شده است (۸، ۹). علاوه بر قدرت سرطان‌زایی، NNK می‌تواند برای گیرنده‌های استیل کولینی نیکوتینی (nAChRs) لیگاند تشکیل داده و در نوروها و برخی سلول‌های غیرعصبی از جمله سلول‌های ریه بیان شود (۱۰). قرار گرفتن در معرض دود سیگار یا نیکوتین به‌طور مزمن موجب فعال‌سازی گیرنده‌های استیل کولینی نیکوتینی، سرکوب سیستم ایمنی و مهار آپوپتوز

درمان سرطان‌ها مؤثر باشد. از آنجایی که هیچ تحقیقی تاکنون در زمینه اثر مکمل گیاهی سیاه دانه بر بیان آنکسین ۲ یافت نشده است، تحقیق حاضر در نظر دارد تا به اثر یک دوره مصرف نانوکپسول سیاه دانه بر ساختار هیستولوپاتولوژیک و بیان آنکسین ۲ بافت ریه موش‌های صحرایی در معرض نیتروز آمین کتون مشتق از تنباکو بپردازد.

روش کار

تأیید کمیته اخلاق: این مطالعه توسط کمیته اخلاق دانشگاه علوم پزشکی بابل با (کد No: MUBABOL.HRI.REC.1395.109) تأیید شده است.

حیوانات: این مطالعه تجربی در آزمایشگاه دانشگاه دامپزشکی در تابستان سال ۱۳۹۶ انجام شد. ۴۵ سر موش صحرایی نر و ماده بالغ نژاد ویستار با میانگین سنی ۶ تا ۸ هفته و میانگین و انحراف معیار وزنی $103/83 \pm 23/48$ گرم از انستیتو پاستور خریداری و پس از دو هفته آشنایی با محیط و پروتکل پژوهش، به‌طور تصادفی به ۵ گروه مکمل (۹ سر)، NNK (۱۰ سر)، مکمل + NNK (۱۰ سر)، حلال (۱۰ سر) و کنترل (۶ سر) تقسیم شدند. حیوانات در محیطی با میانگین و انحراف معیار دمای $22 \pm 1/4$ درجه سانتی‌گراد، رطوبت ۵۵ درصد و چرخه روشنایی تاریکی ۱۲:۱۲ ساعت در قفس‌های مخصوص از جنس پلی‌کربنات نگه‌داری شدند. نگه‌داری حیوانات مطابق با راهنمای انستیتوی بین‌المللی سلامت و پروتکل‌های این مطالعه با رعایت اصول اعلامیه هلسینکی و ضوابط اخلاق پزشکی انجام شد (۲۵). حیوانات از غذای پلت و آب که به صورت آزاد در اختیار قرار می‌گرفت، تیمار شدند. غذای مصرفی حیوانات با توجه به وزن کشی هفتگی به میزان ۱۰ گرم به ازای هر ۱۰۰ گرم وزن بدن در اختیار حیوان قرار داده شد. تزریق NNK (Sigma-AldrichGermany) به صورت زیر جلدی یک بار در هفته و به میزان ۱۲/۵ میلی‌گرم بر کیلوگرم وزن بدن در ۱۲ هفته انجام شد. گروه حلال نیز آب مقطر دریافت کرد (۲۶، ۲۷).

نحوه تهیه عصاره هیدروالکلی سیاه دانه: دانه‌های گیاه سیاه دانه از فروشگاه گیاهان دارویی شهر بابلسر

از آنجا که سرطان ریه از جمله شایع‌ترین سرطان‌هایی است که منجر به مرگ‌ومیر می‌شود، با این حال از جمله بیماری‌هایی است که اگر زود تشخیص داده شود قابل درمان است. پزشکان و محققان به دنبال استراتژی‌های درمانی مؤثر همچون تغذیه هستند که می‌تواند به پیش‌گیری و درمان سرطان ریه از طریق تنظیم و تعدیل فرآیندهای التهابی کمک نماید (۱۹). در این راستا به دلیل نگرانی روزافزون در خصوص عوارض داروهای شیمیایی و بی‌اثر بودن تعدادی از آن‌ها در مصرف طولانی مدت، استفاده از ترکیبات طبیعی به صورت جایگزین یا مکمل درمان، بیش از پیش مورد توجه قرار گرفته است (۲۰). در بین گیاهان دارویی، گیاهان جنس سیاه دانه، *Nigella*، معروف به گیاهان اعجاب‌انگیز هستند. حدیثی از پیامبر نقل شده است که می‌فرمایند: "سیاه دانه برای هر دردی درمان است به جز مرگ". سیاه دانه بومی مناطق جنوب اروپا، شمال آفریقا، آسیای شرقی می‌باشد، همچنین در مناطقی از خاور میانه، هند، پاکستان و ترکیه نیز کاشته می‌شود. از گونه‌های مهم این جنس می‌توان به *Nigella sativa* اشاره کرد. تیموکینون مهم‌ترین ماده موجود در سیاه دانه از لحاظ دارویی می‌باشد که دارای خاصیت آنتی‌اکسیدانی، ضد سرطانی و ضد التهابی دارد (۲۱). در این راستا سعدال شادی نیز نشان داد که روغن سیاه دانه به‌طور معنی‌داری، سلول‌های سرطانی ریه انسان را کاهش داده و مورفولوژی سلولی را با توجه به غلظت تغییر داده است (۲۲).

با توجه به اثر NNK در ایجاد التهاب و متعاقب آن ایجاد سرطان و بدخیمی‌های ریه (۲۳) از یک‌سو و نقش‌های متعدد آنکسین ۲ در فرآیندهای التهابی و نیز پیشرفت تومور (۱۳، ۱۵)، استفاده از مواد مؤثره گیاهان دارویی به صورت نانوکپسول در وهله اول می‌تواند موجب کنترل سامانه رهایش دارو شود، سپس میزان غلظت دارو در پلاسمای خون برای مدت زمان طولانی بدون رسیدن به نواحی نامطلوب و نا مؤثر حفظ شود و نیز امکان تهیه داروهای فراهم شود که در مدت زمان کوتاه‌تر و یا دوز کمتر، اثربخشی بیشتری داشته باشند (۲۴). از این رو انتظار می‌رود القاء نانوکپسول سیاه دانه بتواند در مهار پیشرفت و نیز

کتامین (۵۰-۳۰ میلی گرم بر کیلوگرم) و زایلازین (۳-۵ میلی گرم بر کیلوگرم) بی هوش و سپس کشته شدند. پس از شکافتن قفسه سینه، لوب تحتانی ریه چپ را جدا نموده و پس از شستشو در سرم فیزیولوژی و بررسی ماکروسکوپی به منظور تثبیت در محلول فرمالین بافر ۱۰ درصد قرار داده شدند سپس مراحل پاساژ بافتی، تهیه بلوکه پارافینی و تهیه برش های ۵ میکرونی توسط میکروتوم (Accu-Cut SRM, USA) انجام شد و با روش هماتوکسیلین - ائوزین رنگ آمیزی شدند. سپس نمونه های بافتی تحت مطالعات هیستوپاتولوژیکی و ایمونوهیستوشیمی قرار گرفتند.

رنگ آمیزی ایمونوهیستوشیمی: برش های بافتی در بافر تری سدیم سیترات در دمای ۱۰۰ درجه سانتی گراد به مدت ۲۰ دقیقه جهت بازبانی آنتی ژن حرارت یافتند. سپس برای اندازه گیری بیان نشان گر آنکسین ۲، با آنتی بادی اولیه Monoclonal Mouse Anti_Human CD68 Clone KP1, Ready_to_Use (DakoAutostainer_Autostainer Plus) (Denmark) به مدت ۲ ساعت در دمای اتاق انکوبه شدند. بافت ها را در اتافک مرطوب در دمای اتاق یا ۳۷ درجه سانتی گراد قرار داده و سطح بافت ها را با پلیمر لیبیل شده با پراکسیداز (آنتی بادی ثانویه) به مدت ۳۰ دقیقه پوشانده شد. در ادامه آن را در بافر T.B.S به مدت ۵ دقیقه (۲ بار) شستشو داده و بافت ها را در اتافک مرطوب در دمای اتاق یا دمای ۳۷ درجه سانتی گراد قرار داده و سطح بافت با محلول کروموژن +DAB سوبسترا ChemMate™ DAKO EnVision™ Rabbit/Mouse Detection Kit, Peroxidase/DAB, (DOCO, Denmark) به میزان یک قطره کروموژن در یک میلی لیتر سوبسترا به مدت ۱۰ الی ۳۰ دقیقه پوشانده شد. بعد از رنگ آمیزی لام ها با استفاده از میکروسکوپ نوری مدل U-MDOB3 (Olympus, Japan)، موقعیت آنتی ژن در بافت بررسی شد.

ارزیابی بیان ایمونوهیستوشیمیایی آنکسین ۲: در تحقیق حاضر بیان آنکسین ۲ هم در سیتوپلاسم و هم در غشای سلول مورد بررسی قرار گرفت. سلول های مثبت به عنوان سلول هایی شناخته شدند که رنگ آن ها قهوه ای متمایل به زرد بود و شناسایی و بررسی تغییرات سطوح این فاکتور توسط متخصص پاتولوژی

تهیه و شناسایی شد. پس از تأیید وارسته دانه گیاه سیاه دانه توسط کارشناس هرباریوم دانشگاه مازندران، نمونه ای از آن در آزمایشگاه فیزیولوژی ورزشی نگه داری شد. در ابتدا جهت تهیه عصاره هیدرو الکلی سیاه دانه به روش خیساندن، ۵۵ گرم پودر سیاه دانه به مدت ۷۲ ساعت در اتانول ۷۱ درصد خیسانده شد و در ظرفی در بسته که درب آن پوشیده از پارافیل بود قرار داده شد و در دمای ۲۱ تا ۲۵ درجه سانتی گراد دور از نور نگه داری شد. مخلوط پودر سیاه دانه، آب مقطر و اتانول هر ۶ ساعت یک بار با میله شیشه ای هم زده شد و در نهایت پس از عبور از کاغذ صافی (واتمن ۴۲، آلمان) با استفاده از دستگاه روتاری مدل RV8 V-C (IKA, Germany)، اتانول آن در دمای ۶۱ درجه سانتی گراد حذف شد (۲۸).

روش آماده سازی نانوکپسول سیاه دانه: پس از آماده سازی عصاره هیدرو الکلی سیاه دانه، از آن جا که آلبومین سرم انسانی به صورت کپسول های کروی توی خالی سنتز می شود، می تواند در داخل خود ترکیباتی مانند عصاره سیاه دانه و یا هر ترکیب دیگری را محبوس نموده و به نقطه مورد نظر در درمان ارسال نماید (۲۹). لذا جهت آماده سازی نانوکپسول، ۵۰ میلی گرم آلبومین سرم انسانی در داخل ۱ میلی لیتر آب با شرایط $\text{pH}=7/4$ حل شده و ۰/۵ درصد از حجم تویین ۸۰ به نمونه اضافه شده و نمونه با سرعت ۳۰۰ دور بر دقیقه برای ۳۰ دقیقه با استفاده از مگنت بهم زده شد. سپس ۴ میلی لیتر اتانول به صورت تدریجی به محلول اضافه شد. در ادامه ۱۱۷ میکرولیتر گلوکارآلدئید به نمونه اضافه شد. بهم زدن با سرعت ۵۰۰ دور بر دقیقه انجام شد و به مدت ۲۴ ساعت ادامه پیدا کرد (۳۰). با اضافه شدن عصاره سیاه دانه، ساختار کروی باقی مانده و به علت حضور عصاره مقداری به یکدیگر چسبیده که این موضوع تأییدی بر حضور عصاره در درون نانوکپسول های سنتزی است. نانوکپسول سیاه دانه یک روز در هفته، به مدت ۱۲ هفته و به میزان ۱۲/۵ میکروگرم بر کیلوگرم وزن بدن به صورت تزریق زیر جلدی صورت پذیرفت (۳۱). نمونه بردای از حیوانات، ۴۸ ساعت پس از آخرین جلسه تزریق نانوکپسول سیاه دانه انجام گرفت. بدین منظور ابتدا حیوانات با استفاده از تزریق صفاقی

تفاوت معناداری در وزن موش‌های گروه‌های مختلف تحقیق وجود ندارد ($p=0/867$). همچنین نتایج آزمون آنالیز واریانس یک طرفه نشان داد که بین مقادیر بیان ایمونوهیستوشیمیایی آنکسین ۲ ریه در گروه‌های تحقیق تفاوت آماری معناداری وجود دارد ($p<0/001$). نتایج آزمون تعقیبی توکی بیانگر آن بود که ۱۲ هفته مصرف نانوکپسول سیاه دانه موجب کاهش معنادار بیان ایمونوهیستوشیمیایی آنکسین ۲ بافت ریه نسبت به گروه NNK (۲۱۴٪) شده است ($p<0/001$)، در حالی که نسبت به گروه‌های حلال و مکمل NNK+ تفاوت معناداری وجود نداشت (به ترتیب: $P=0/171$ و $p=0/999$). ضمناً مشاهده گردید که بیان ایمونوهیستوشیمیایی آنکسین ۲ بافت ریه در گروه NNK به میزان (۵۹٪) نسبت به گروه حلال افزایش معناداری داشت ($p<0/001$).

علاوه بر این نشان داده شد که در گروه مداخله، مصرف مکمل به همراه القای NNK موجب کاهش معنادار بیان آنکسین ۲ بافت ریه نسبت به گروه NNK، به میزان ۲۱۴٪ شده است ($p<0/001$)، در حالی که کاهش آن نسبت به گروه حلال معنادار نبوده است ($p=0/09$) (نمودار ۱).

بر اساس مطالعات ایمونوهیستوشیمی، واکنش منفی نشان گر آنکسین ۲ ملاحظه شد و مقادیر آن به ترتیب در گروه‌های کنترل (۰/۰۸)، حلال (۰/۰۹)، تمرین + NNK (۰/۰۷) و مکمل (۰/۰۷) حداکثر میدان دید گزارش گردید، با این حال در گروه NNK، واکنش

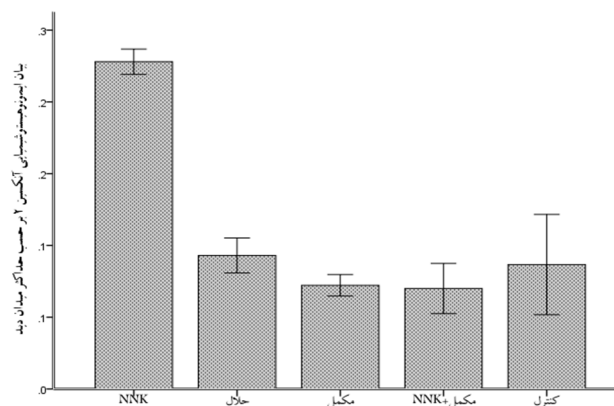
نوع درجه	میزان درصد	توصیف
صفر	صفر تا ۵ درصد	منفی
یک	۶ تا ۲۴ درصد	ضعیف
دو	۲۵ تا ۴۹ درصد	متوسط
سه	۵۰ تا ۷۴ درصد	قوی
چهار	۷۵ تا ۱۰۰ درصد	خیلی قوی

صورت پذیرفت. بدین گونه که به وسیله دوربین از هر اسلاید میکروسکوپی یک تصویربرداری صورت گرفت و در نهایت تصاویر برای بررسی کیفیت واکنش مورد آنالیز قرار گرفت و به صورت داده‌های کمی توصیف شدند (جدول ۱) (۳۲).

روش‌های آماری: در مطالعه حاضر جهت تحلیل آماری داده‌ها از نرم افزار SPSS نسخه ۲۰ و برای رسم نمودار از نرم افزار Excel نسخه ۲۰۱۳ استفاده شد. برای این منظور ابتدا از آزمون Shapiro-Wilk جهت اطمینان از طبیعی بودن توزیع فراوانی داده‌ها و آزمون Levene برای تعیین تجانس واریانس استفاده شد. سپس با توجه به طبیعی بودن توزیع فراوانی داده‌ها از آزمون پارامتریک شامل تحلیل واریانس یک‌طرفه و آزمون تعقیبی Tukey در سطح معناداری ۰/۰۵ برای بررسی تغییرات بیان آنکسین ۲ استفاده شد.

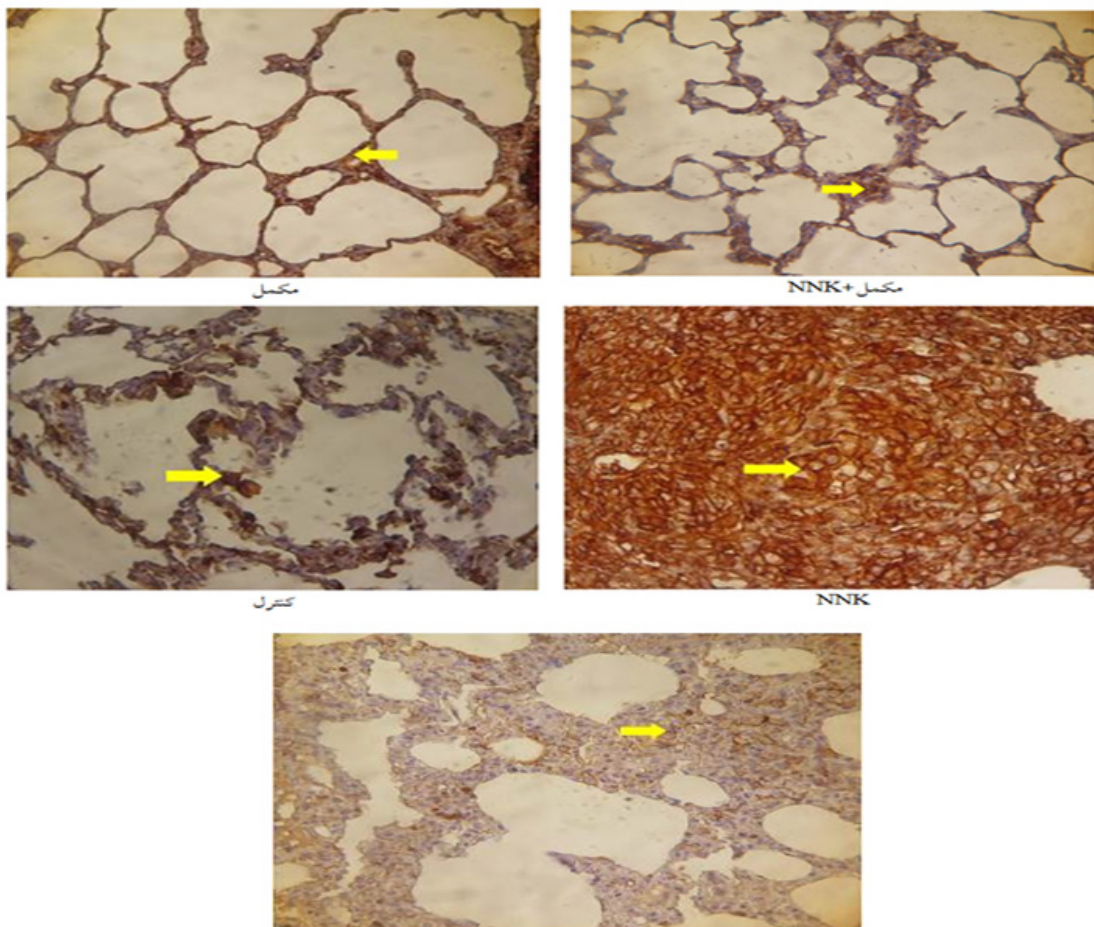
یافته‌ها

نتایج آزمون تحلیل واریانس یک طرفه نشان داد که



نمودار ۱- تغییرات مقادیر شاخص آنکسین ۲ (برحسب حداکثر میدان دید) در بافت ریه رت‌ها

گروه مکمل (۹ سر)، NNK (۱۰ سر)، مکمل + NNK (۱۰ سر)، حلال (۱۰ سر) و کنترل (۶ سر) تحلیل واریانس یک طرفه و Tukey* نشان دهنده تغییر معنادار نسبت به حلال؛ # نشان دهنده تفاوت معنادار نسبت به گروه NNK.



حلال

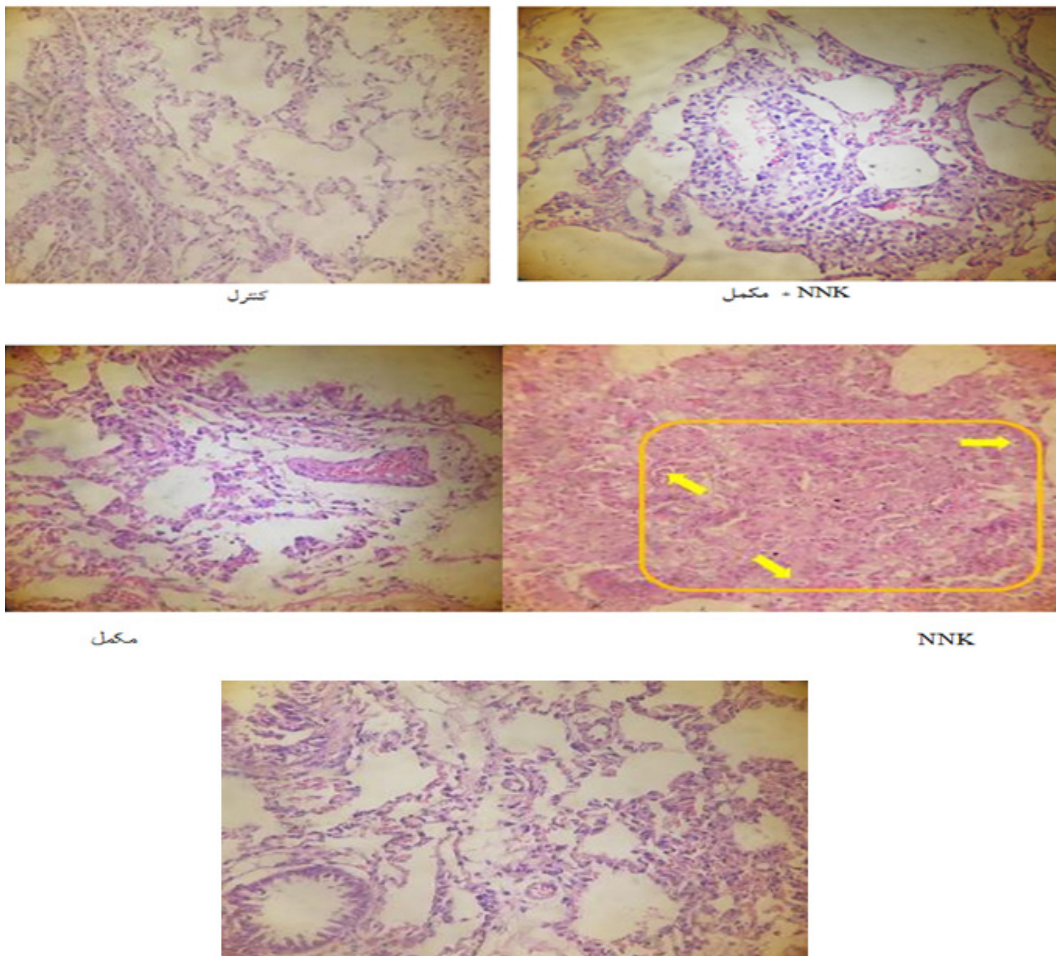
تصویر ۱- بیان ایمونوهیستوشیمیایی نشان گر آنکسین ۲ در بخش پارانشیمی بافت ریه گروه های مختلف (تست ایمونوهیستوشیمی با کروموزن DAB، رنگ آمیزی افتراقی هماتوکسیلین با بزرگ نمایی ۴۰۰×). واکنش های زرد رنگ (فلش) در بافت نشانه بیان مارکر آنکسین ۲ می باشد.

گروه مکمل+NNK نیز التهاب حاد خفیف مشاهده شده ولی ساختار آلوئول ها کاملاً حفظ شده و از وضعیت طبیعی برخوردار بوده است (تصویر ۲).

بحث و نتیجه گیری

در تحقیق حاضر تأثیر یک دوره برنامه مصرف نانوکپسول سیاه دانه بر بیان ایمونوهیستوشیمیایی نشان گر زیستی آنکسین ۲ موش های صحرایی که در معرض نیتروز آمین کتون مشتق از تنباکو قرار گرفته بودند، مورد بررسی قرار گرفت. نتایج تحقیق حاضر نشان داد که قرارگیری در معرض NNK منجر به افزایش معنی دار بیان آنکسین ۲ بافت ریه موش های صحرایی های نژاد ویستار نسبت به گروه های کنترل و حلال شده است. هم راستا با نتایج تحقیق حاضر، وانگ

نشان گر آنکسین ۲ (۲۲/۰) حداکثر میدان دید بود (تصویر ۱). همچنین مطالعات هیستوپاتولوژیک نشان داد که ساختار بخش پارانشیمی بافت ریه در گروه های کنترل و حلال کاملاً طبیعی است در حالیکه در گروه NNK با افزایش نفوذ سلول های التهابی شامل لنفوسیت ها، ماکروفاژها، نوتروفیل ها و سلول های پلازما در بافت همبند، اطراف مجاری تنفسی، عروق و حتی افزایش شدید آنها در بافت بینابینی سبب شده است تا تغییرات ناشی از آمفیژم در این نواحی دیده شده و حجم فضای آلوئولی کاهش یابد. ضمناً کانون کوچکی از منطقه به ظاهر تومورال نیز رویت شد. همچنین در گروه مکمل، التهاب حاد بسیار کم بوده و کاهش ناچیزی در تعداد و حجم آلوئول به وجود آمده و ساختار پارانشیمی ریه نیز اغلب حفظ شده است. در



حلال

تصویر ۲- ساختار هیستوپاتولوژیک بافت ریه در گروه‌های مختلف تحقیق (فلش‌های زرد نشان دهنده تجمع سلول‌های آتیپیک به همراه سلول‌های التهابی است) به طوری که کانون کوچکی از منطقه تومورال مشاهده شد.

افزایش بیان آنکسین ۲ منجر به افزایش تولید پلاسمین و افزایش تهاجم و متاستاز در بیماران سرطانی می‌شود (۳۶). همچنین نشان داده شده است که سرکوب بیان آنکسین ۲ به ممانعت از تکثیر و تهاجم سلول سرطانی منجر می‌شود (۳۷). از سویی دیگر آنکسین ۲ از طریق مکانیسم شناخته نشده‌ای، سیگنالینگ JNK را با رونویسی از سرکوب P53 تقویت می‌نماید (۳۴). با توجه به نقش استرس اکسیداتیو در تومورزایی ریه، این احتمال وجود دارد که استرس اکسیداتیو در سلول‌های NSCLC موجب تنظیم مثبت آنکسین ۲ به دنبال فعال‌سازی سیگنالینگ JNK شود (۳۸). قرار گرفتن در معرض NNK منجر به آسیب به DNA، ناپایداری ژنومی و توسعه التهاب‌های سلولی می‌شود. لذا بسیاری از آدنوکارسینوم‌های ناشی از

و همکاران دریافتند که بیان آنکسین ۲ در تومورهای بیماران NSCLC در مقایسه با بافت‌های غیر توموری مجاور بیش از حد بیان شده است (۳۳). در پژوهشی دیگر نیز بیان بالای آنکسین ۲ در رده سلولی سرطان پستان گزارش شد (۳۴). در حالی که در مطالعه بنرچی و همکاران کاهش بیان آنکسین ۲ در بافت توموری گزارش شد (۳۵) که با نتایج به دست آمده از پژوهش حاضر ناهمسو است و علت این تناقض را احتمالاً می‌توان به نوع سرطان نسبت داد. از آنجا که آنکسین ۲ هترودایمی است که بر روی سطح سلول قرار دارد و به t-PA متصل می‌شود، می‌تواند تبدیل پلاسمینوژن به پلاسمین را فعال نماید. پلاسمین نیز منجر به فعال‌سازی ماتریکس متالوپروتئیناز شده و در نهایت ماتریکس خارج سلولی را تخریب می‌نماید. لذا

به عنوان یک هدف کلیدی در درمان و یا جلوگیری از پیشرفت سرطان مدنظر قرار داد.

اگرچه در تحقیق حاضر بسیاری از متغیرها از قبیل گونه، نژاد، جنس، وزن، عوامل محیطی (صدا، نور، رطوبت، دما) و برنامه غذایی تحت کنترل بودند. با این وجود پژوهش حاضر با محدودیت هایی از جمله عدم کنترل فعالیت شبانه آزمودنی های پژوهش و تداخل احتمالی آن بر نتایج تحقیق، عدم کنترل اثر تزریق ماده بیهوشی و نیز عدم اندازه گیری میزان جذب NNK در آزمودنی ها مواجه بوده است.

در مجموع نتایج این پژوهش نشان داد که قرار گیری در معرض NNK موجب افزایش معنی دار بیان آنکسین ۲ و بالا رفتن سطوح التهاب شده است. با این حال به دلیل نقش ضد التهابی مکمل نانوکپسول سیاه دانه تا حدود زیادی در جلوگیری از شرایط زیان آور NNK در ریه موش های صحرایی اثر بخش بوده و می تواند به عنوان یک راه کار درمانی مد نظر قرار گیرد. به نظر می رسد با تغییر در تعداد روز و دوز مصرف نانوکپسول سیاه دانه و NNK، تغییرات پاتولوژیک دیگری در بافت ریه رخ دهد، لذا انجام پژوهش های بیشتر در این راستا توصیه می شود.

References

1. Bade BC, Thomas DD, Scott JB, Silvestri GA. Increasing Physical Activity and Exercise in Lung Cancer Reviewing Safety, Benefits, and Application. *J Thorac Oncol*; 2015. 10: 861-871.
2. Das A, Bortner JD, Aliagaa C, Cooper T, Stanley A, Stanley BA, et al. Proteomic profiling of hyperplasia/atypia and adenoma-induced by NNK in mouse lung identified multiple proteins as potential biomarkers for early detection. *EuPA Open Proteomics*; 2015. 9: 23-33.
3. Koutsokera A, Kiagia M, Saif MW, Souliotis K, Syrigos KN. Nutrition Habits, Physical Activity, and Lung Cancer: An Authoritative Review. *Clinical Lung Cancer*; 2013. 14(4): 342-50.
4. Indovina P, Marcelli E, Pentimalli F, Tanganelli P, Tarro G, Giordano A. Mass spectrometry-based proteomics: The road to lung cancer biomarker discovery. *Mass Spectrom Rev*; 2013. 32: 129-142.
5. Peterson LA, Thomson NM, Crankshaw DL, Donaldson EE, Kenney PJ. Interactions between methylating and pyridyloxobutylating agents in A/J mouse lungs: implications for 4-

NNK به بی ثباتی کروموزوم مربوط بوده و سبب فعال سازی m-calpain و نیز پروتئین کیناز شده که در نهایت منجر به متاستاز ریه از طریق مسیر ERK1/2 می گردد (۳۹)؛ بنابراین با توجه به نتایج به دست آمده از این پژوهش و در مقایسه با نتایج دیگر پژوهش ها نشان داده شده است که قرار گرفتن در معرض دود سیگار و کارسینوژن اصلی (NNK) آن به عنوان قوی ترین عنصر مسئول سرطان ریه تأکید شده است.

از سویی دیگر نتایج مطالعه حاضر نشان داد که میزان بیان آنکسین ۲ بافت ریه رت ها پس از القاء نانوکپسول سیاه دانه نسبت به گروه NNK کاهش معنی داری یافته است. با توجه به اینکه سرکوب بیان آنکسین ۲ سبب کاهش سلول های سرطانی می شود، بنابراین می تواند در کاهش التهاب سلولی و در نتیجه جلوگیری از پیشرفت سرطان موثر باشد؛ اما از آنجایی که هیچ تحقیقی در خصوص اثر مکمل گیاهی سیاه دانه روی آنکسین ۲ یافت نشده است، لذا به بررسی اثر سایر مکمل های گیاهی با نتایج مشابه بر آنکسین ۲ پرداخته شده است. رانجان و همکاران اثر ضد-آنژیوژنیک کورکومین را با ارزیابی سطوح پروتئین آنکسین ۲ که موجب تنظیم نئوآنژیوژنز می شود بررسی و گزارش کردند که میزان بیان آنکسین ۲ در بافت توموری که تحت درمان با کورکومین قرار گرفتند نسبت به گروه کنترل کاهش معناداری داشته است (۴۰). مکانیسم های احتمالی برای کاهش سطوح آنکسین ۲ ناشی از فعالیت بدنی، اتصال آنکسین ۲ به آنژیوستاتین می باشد. اتصال آنژیوستاتین به زنجیره اتصال لیزین با آنکسین ۲ در سلول های اندوتلیال منجر به اثر آنتی آنژیوژنیک می شود. علاوه بر این تعامل میان آنکسین ۲ و آنژیوستاتین منجر به کاهش تولید پلازما در سلول های کارسینومای ریه می شود. این یافته ها نشان می دهد که پلاسمینوژن و آنژیوستاتین ممکن است به ناحیه اتصال مشابه آنکسین ۲ متصل و عملکرد آنتی آنژیوژنیک آنژیوستاتین از طریق تعامل با آنکسین ۲ میانجی گری شود (۳۶)؛ بنابراین با توجه به مکانیسم های احتمالی فوق الذکر در خصوص تنظیم منفی بیان آنکسین ۲ در بافت های توموری توسط نانوکپسول سیاه دانه که در مطالعه حاضر مشاهده شده است، می توان آنکسین ۲ را

(methylnitrosamino)-1-(3-pyridyl)-1-butanone-induced lung tumorigenesis. *Cancer Res*; 2001. 61: 5757-5763.

6. Vernooy JHJ, Dentener MA, vanSuylen RJ, Buurman WA, Wouters EFM. Long-term intratracheal lipopolysaccharide exposure in mice results in chronic lung inflammation and persistent pathology. *Am J Res Cell Mol Biol*; 2002. 26: 152-159.

7. Hecht SS, Stepanov I, Carmella SG. Exposure and Metabolic Activation Biomarkers of Carcinogenic Tobacco-Specific Nitrosamines. *Acc Chem Res*; 2016. 49(1): 106-114.

8. Akopyan G, Bonavida B. Understanding tobacco smoke carcinogen NNK and lung tumorigenesis (Review). *Int J Oncol*; 2006. 29: 745-752.

9. EL-Meghawry EL-Kenawy A. Apoptotic and anti-angiogenic activity of *Hypericum perforatum* L on 4-(methylnitrosamino) - 1-(3-pyridyl)-1-butanone-induced lung cancer in rats. *IJAR*; 2014. 2(1):1057-1065.

10. Conti-Fine BM, Navaneetham D, Lei S, Maus AD. Neuronal nicotinic receptors in non-neuronal cells: new mediators of tobacco toxicity? *Eur J Pharmacol*; 2000. 393: 279-294.

11. Razani-Boroujerdi S, and Sopori ML. Early Manifestations of NNK-Induced Lung Cancer Role of Lung Immunity in Tumor Susceptibility. *Am J Respir Cell Mol Biol*; 2007. 36: 13-19.

12. Barta P, Van Pelt C, Men T, Dickey BF, Lotan R, Moghaddam SJ. Enhancement of lung tumorigenesis in a Gprc5a knockout mouse by chronic extrinsic airway inflammation. *Mol Cancer*; 2012. 11:4

13. Swisher JF, Khatri U, Feldman GM. Annexin A2 is a soluble mediator of macrophage activation. *J Leukoc Biol*; 2007. 82: 1174-1184.

14. Rahimi H, Farajollahi M, Yazdanparast S, Azizi M, Khalaj V. Cellular Localization of Annexin C3.1 and the Effect of its Overexpression on Growth and Protein Secretion in *Aspergillus niger*. *Razi J Med Sci*; 2009. 16: 121-129.

15. Kirschnek S, Adams C, Gulbins E. Annexin II is a novel receptor for *Pseudomonas aeruginosa*. *Biochem Biophys Res Commun*; 2005. 327(3): 900-6.

16. Cui JW, Wang YL. Expression and function of Annexin II in lung cancer tissue. *Asian Pac J Trop Med*; 2013. 6(2): 150-2.

17. Bharadwaj A, Bydoun M, Holloway R, Waisman D. Annexin A2 Heterotetramer: Structure and Function. *Int. J Mol Sci*; 2013. 14(3): 6259-6305.

18. 22. Koutsokera A, Kiagia, M, Saif MW, Souliotis K, Syrigos, KN. Nutrition Habits, Physical Activity, and Lung Cancer: An Authoritative Review. *Clinical Lung Cancer*; 2013. 342-350.

19. Rahmani AH, Alzohairy MA, Khan MA, Aly SM. Therapeutic Implications of Black Seed and Its Constituent Thymoquinone in the Prevention of Cancer through Inactivation and Activation of Molecular Pathways. Hindawi Publishing Corporation Evidence-Based Complementary and Alternative Medicine; 2014. 1-13.

20. Paramasivam A, Raghunandhakumar S, Sambantham S, Anandana B, Rajiv R, Priyadharsini JV, et al. In vitro anticancer and antiangiogenic effects of thymoquinone in mouse neuroblastoma cells (Neuro-2a). *Biomed Prevent Nut*; 2012. 2: 283-6.

21. Rashid Shyekh Ahmad M, Sanjarian F, Sabouni F. Toxicity effect of *Nigella sativa* and *Nigella arvensis* seed extract on gastric cancer cell lines (AGS) and brain tumor cells (AST). *RJMS*; 2016. 23(148): 72-79.

22. Al-Sheddi ES, Farshori NN, Al-Oqail MM, Musarrat J, Al-Khedhairy AA, Siddiqui MA. Cytotoxicity of *Nigella sativa* seed oil and extract against human lung cancer cell line. *Asian Pac J Cancer Prev*. 2014. 15(2): 983-7.

23. Herzog CR, Desai D, Amin S. Array CGH analysis reveal schromosomal aberrations in mouse lung adenocarcinomas induced by the human lung carcinogen 4-(methylnitrosamino)-1-(3-pyridyl)-1-butanone. *BiochemBiophys Res Commun*; 2006. 341: 856-863.

24. Rafienia M, Orang F, Emany SH. Preparation and characterization of polyurethane microspheres containing theophylline. *J Bioact Compat Polymers*; 2006. 21(4): 341-349.

25. Olfert ED, Cross BM, McWilliam AA. Guide to the care and use of experimental animals. *Canad Council Animal Care Ottawa*; 1993. p. 1-193.

26. Belinsky SA, Foley JF, White CM, Anderson MW, Maronpot RR. Dose-response relationship between O6-methylguanine formation in Clara cells and induction of pulmonary neoplasia in the rat by 4-(methylnitrosamino)-1-(3-pyridyl)-1-butanone. *Cancer Res*; 1990. 50(12): 3772-3780.

27. Hansen HH. Lung Cancer (Advances in Basic and Clinical Research). Copenhagen, Springer Science+Business Media, Llc; 1995.

28. Mirdar SH, Arabzadeh E, Arzani A, Ahmadi S, Neyestani F, baghbani M. Comparison of time periods and different patterns of tipper with black currant supplementation on weight variation and endurance performance of the growing male Wistar rats. *J Sport Pec*; 2013. 10(20): 115-128.

29. Chen Q, Liang C1, Wang X, He J, Li Y, Liu Z. An albumin-based theranostic nano-agent for dual-modal imaging guided photo thermal therapy to inhibit lymphatic metastasis of cancer post-surgery. *Biomaterials*; 2014. 35(34): 9355-62.

30. Keshavarzi M, Shakeri S, Kiani K. Preparation and in vitro investigation of antigastric cancer

activities of carvacrol-loaded human serum albumin nanoparticles. *IET Nanobiotechnol*; 2015. 9(5):294-9.

31. Verma SK, Rastogi S, Javed K, Akhtar M, Arora I, Samim M. Nanothymoquinone, a novel hepatotargeted delivery system for treating CCl₄ mediated hepatotoxicity in rats. *J Mats Chem*; 2013. 1(23): 2956-2966.

32. Jin L, Shen Q, Ding S, Jiang W, Jiang L, Zhu X. Immunohistochemical expression of Annexin A2 and S100A proteins in patients with bulky stage IB-IIA cervical cancer treated with neoadjuvant chemotherapy. *Gynecol Oncol*; 2012. 126(1):140-6.

33. Wang CY, Chen CL, Tseng YL, Fang YT, Lin YS, Su WC, et al. Annexin A2 Silencing Induces G2 Arrest of Non-small Cell Lung Cancer Cells through p53-dependent and-independent Mechanisms. *J Biol Chem*; 2012. 287(39): 32512-24.

34. Sharma MR, Koltowski L, Ownbey RT, Tuszyński GP, Sharma MC. Angiogenesis-associated protein annexin II in breast cancer. Selective expression in invasive breast cancer and contribution to tumor invasion and progression. *Exp Mol Pathol*; 2006. 81: 146-156.

35. Banerjee AG, Liu J, Yuan Y, Gopalakrishnan VK, Johansson SL, Dinda AK, et al. Expression of biomarkers modulating prostate cancer angiogenesis: Differential expression of annexin II in prostate carcinomas from India and USA. *Molecular Cancer*; 2003. 2: 34.

36. Lokman NA, Ween MP, Oehler MK, Ricciardelli C. The Role of Annexin A2 in Tumorigenesis and Cancer Progression. *Cancer Microenviron*; 2011; 4: 199-208.

37. Chetcuti A, Margan SH, Russell P, Mann S, Millar DS, Clark SJ, et al. Loss of annexin II heavy and light chains in prostate cancer and its precursors. *Cancer Res*; 2001. 61: 6331-34.

38. Tanaka T, Akatsuka S, Ozeki M, Shirase T, Hiai H, Toyokuni S. Redox regulation of annexin 2 and its implications for oxidative stress-induced renal carcinogenesis and metastasis. *Oncogene*; 2004. 23: 3980-3989.

39. Barzegari A, Mirdar S. Investigating the Effect of One Period of Nigella Sativa Nano capsules consumption on the histopathological Structure and Vascular Endothelial Growth Factor Levels of the Lung Tissue of the Rats Exposed to Nicotine-Derived Nitrosamine Ketone. *JRUMS*; 2018. 17(5): 435-446.

40. Ranjan AP, Mukerjee A, Gdowski A, Helson L, Bouchard A, Majeed M, Vishwanatha JK. Curcumin-ER Prolonged Subcutaneous Delivery for the Treatment of Non-Small Cell Lung Cancer. *J Biomed Nanotechnol*; 2016. 12: 1-10.