



## درمان دو مرحله‌ای شکستگی - دررفتگی‌های پری لونیت مزمن با استفاده از اکسترنال فیکساتور

ابوالفضل باقری فرد: دانشیار، گروه ارتوپدی، مرکز تحقیقات بازسازی استخوان و مفاصل، بیمارستان شفا یحیائیان، دانشگاه علوم پزشکی ایران، تهران، ایران  
 فرید نجد مظهر: دانشیار، گروه ارتوپدی، مرکز تحقیقات بازسازی استخوان و مفاصل، بیمارستان شفا یحیائیان، دانشگاه علوم پزشکی ایران، تهران، ایران (\* نویسنده مسئول).

najdmazhar.f@iums.ac.ir & fnajdmazhar@yahoo.com

علیرضا میرزائی: استادیار، مرکز تحقیقات بازسازی استخوان و مفاصل، بیمارستان شفا یحیائیان، دانشگاه علوم پزشکی ایران، تهران، ایران

### چکیده

#### کلیدواژه‌ها

دررفتگی،  
 شکستگی،  
 پری لونیت،  
 اکسترنال فیکساتور - مزمن

**زمینه و هدف:** دررفتگی پری لونیت و شکستگی - دررفتگی پری لونیت آسیب‌های نادری هستند. درمان موارد مزمن و درمان نشده این آسیب‌ها می‌تواند مشکل و چالش برانگیز باشد. در این مطالعه نتایج استفاده از روش دو مرحله‌ای که بر پایه کارگذاری یک اکسترنال فیکساتور با قابلیت دیسترکشن (مرحله اول) و انجام جراحی باز بعد از سه الی چهار هفته (مرحله دوم) است در این بیماران مورد بررسی قرار گرفت.

**روش کار:** تعداد ۷ بیمار که با روش دو مرحله‌ای مورد درمان قرار گرفتند در این مطالعه گذشته‌نگر وارد شدند. معیارهای ارزیابی نتیجه شامل: ارزیابی درد با استفاده از مقیاس Visual Analogue Scale (VAS)، ارزیابی عملکرد مچ دست با استفاده از مقیاس Disabilities of the Arm, Shoulder, and Hand (DASH)، ارزیابی قدرت Pinch و Grip و ارزیابی دامنه حرکتی مفصل رادیوکارپال و همین‌طور آرتروز در مفاصل رادیوکارپال و مید کارپال مچ بود.

**یافته‌ها:** متوسط زمان گذشته از آسیب  $7 \pm 4/9$  ماه بود. مدت زمان پیگیری بیماران به طور متوسط  $16/8 \pm 10/7$  ماه بود. قدرت Grip دست درگیر بطور متوسط  $82/1$  دست سالم بود. قدرت Pinch دست درگیر به طور متوسط  $82/5$  درصد دست سالم بود. دامنه حرکتی مفصل رادیوکارپال دست درگیر در فلکسیون / اکستنسیون بطور متوسط  $49/6$  درصد دست سالم و در انحراف به سمت اولنار/رادیال  $64/6$  درصد دست سالم بود. میانگین VAS و DASH بیماران به ترتیب  $4/1$  و  $28/5$  بود. جوش نخوردگی اسکافوئید و آرتروز مفصل رادیوکارپال هر کدام در یک بیمار دیده شد.

**نتیجه‌گیری:** با توجه به نتایج قابل قبول بیماران این مطالعه، استفاده از روش دو مرحله‌ای در درمان بیماران با آسیب‌های پری لونیت قدیمی توصیه می‌شود.

**تعارض منافع:** گزارش نشده است.

**منبع حمایت کننده:** حامی مالی نداشته است.

تاریخ دریافت: ۹۸/۰۴/۰۱

تاریخ پذیرش: ۹۸/۰۸/۱۱

شیوه استناد به این مقاله:

Bagherifard A, Najd Mazhar F, Mirzaei A. Two stage treatment of old perilunate fracture dislocation using external fixator. Razi J Med Sci. 2019;26(9):78-87.

\*انتشار این مقاله به صورت دسترسی آزاد مطابق با [CC BY-NC-SA 3.0](https://creativecommons.org/licenses/by-nc-sa/3.0/) صورت گرفته است.



Original Article

## Two stage treatment of old perilunate fracture dislocation using external fixator

**Abolfazl Bagherifard**, Associate Professor, Bone and Joint Reconstruction Research Center, Shafa Orthopedic Hospital, Iran University of Medical Sciences, Tehran, Iran

**Farid Najd Mazhar**, Associate Professor, Bone and Joint Reconstruction Research Center Shafa Orthopedic Hospital, Iran University of Medical Sciences, Tehran, Iran (\*Corresponding author). [fnajdmazhar@yahoo.com](mailto:fnajdmazhar@yahoo.com) & [najdmazhar.f@iums.ac.ir](mailto:najdmazhar.f@iums.ac.ir)

**Alireza Mirzaei**, Assistant Professor, Bone and Joint Reconstruction Research Center, Shafa Orthopedic Hospital, Iran University of Medical Sciences, Tehran, Iran

### Abstract

**Background:** Perilunate dislocation and fracture-dislocation are rare injuries. Treatment of these injuries can be more challenging in old and neglected cases. In this study we report the outcomes of a two- stage treatment of old and neglected cases of these injuries by applying a distracting external fixator (first stage) and open reduction 3-4 weeks later (second stage).

**Methods:** In this retrospective study, seven patients who underwent the two-stage treatment were included. Outcome measurements included Visual Analogue Scale (VAS) for pain, functional evaluation of the wrist by Disabilities of the Arm, Shoulder, and Hand (DASH), power and pinch grip assessment, radiocarpal range of motion and arthrosis in the radiocarpal and mid carpal joints.

**Results:** Mean time interval between the injury and surgery was  $7\pm 4.9$  months. Mean follow up period was  $16.8\pm 10.7$  months. Grip strength of the injured hand was 82.1% of the contralateral hand. Pinch strength of the involved hand was 82.5% of the contralateral hand. Range of motion in the radiocarpal joint of the injured hand was 49.6% in flexion/extension and 64.6% in ulnar/radial deviation of the uninjured hand, respectively. Mean VAS and DASH score were 4.1 and 28.5, respectively. Scaphoid nonunion was seen in one patient and radiocarpal joint arthrosis occurred in another one.

**Conclusion:** According to the acceptable result of this study, we recommend two-stage treatment for the management of old perilunate injuries.

**Conflicts of interest:** None

**Funding:** None

### Keywords

Dislocation,  
Fracture,  
Perilunate,  
External fixator,  
Chronic

Received: 22/06/2019

Accepted: 02/11/2019

### Cite this article as:

Bagherifard A, Najd Mazhar F, Mirzaei A. Two stage treatment of old perilunate fracture dislocation using external fixator. Razi J Med Sci. 2019;26(9):78-87.

\*This work is published under [CC BY-NC-SA 3.0 licence](https://creativecommons.org/licenses/by-nc-sa/3.0/).



زمان بیش از ۳ ماه را توصیه می‌کنند (۹).

ما با استفاده از روش دومرحله‌ای که بر پایه کارگذاری یک اکسترنال فیکساتور با قابلیت دیسترکشن و انجام دیسترکشن تدریجی در مچ (مرحله اول) و انجام مرحله نهایی جراحی بعد از ۳ الی ۴ هفته (مرحله دوم) بود، تعداد ۹ بیمار با عارضه مزمن PLD یا PLFD را درمان کردیم. در این مطالعه نتایج این روش بدیع را گزارش می‌کنیم.

### روش کار

این مطالعه توسط کمیته اخلاق مرکز تحقیقات بازسازی استخوان و مفاصل (بیمارستان شفا یحیائیان) تحت کد IR.BJRC.ER.1397.384 مورد تصویب قرار گرفته است و از بیماران جهت استفاده از اطلاعات پزشکی آن‌ها رضایت کتبی اخذ شده است. در این مطالعه گذشته‌نگر، نتایج درمان دومرحله‌ای شکستگی-دررفتگی‌های پری لونیت مزمن با استفاده از اکسترنال فیکساتور مورد بررسی قرار گرفته است. بیمارانی که با دررفتگی یا شکستگی-دررفتگی پری لونیت از سال ۱۳۹۴ الی ۱۳۹۷ خورشیدی در مرکز ما پذیرفته شده بودند تحت بررسی قرار گرفتند. معیارهای ورود به مطالعه شامل این موارد می‌شد:

- بیمارانی که قبل از ارجاع درمان جراحی دریافت نکرده بودند.

- بیش از شش هفته از آسیب آن‌ها گذشته بود.

- حداقل شش ماه پیگیری بعد از جراحی را داشتند.

تعداد ۹ بیمار (همگی مرد) با دررفتگی پری لونیت یا شکستگی-دررفتگی پری لونیت تحت درمان با تأخیر بیش از ۶ هفته در مرکز ما با روش دومرحله‌ای تحت درمان قرار گرفته بودند. از این بیماران یک نفر به علت تغییر محل زندگی قابل دسترسی نبود و یک نفر دیگر به علت دوره پیگیری کمتر از ۶ ماه از مطالعه کنار گذاشته شد و در نهایت ۷ بیمار وارد مطالعه شدند.

فایل‌ها و پرونده‌های بیماران در بیمارستان و همین‌طور اطلاعات جمع شده و بایگانی شده قبل از

مچ دست در معرض آسیب‌های بسیار متنوعی است که می‌توانند ناتوانی عمده‌ای برای فرد درگیر ایجاد نمایند (۱-۳). دررفتگی پری لونیت (Perilunate) (dislocations or PLD) و شکستگی-دررفتگی پری لونیت (Fracture-dislocations or perilunate) (PLFD) آسیب‌های نسبتاً نادری هستند که عموماً در آسیب‌های با انرژی بالا به مچ دست رخ می‌دهند. معمولاً دررفتگی‌ها با دررفتگی خلفی استخوان کاپیتیت همراه هستند و دررفتگی قدامی و یا ولار بطور نادر اتفاق می‌افتند (۴، ۵). این آسیب‌ها باعث تحمیل درد، کاهش دامنه حرکت، آرتروز و کاهش شدید عملکرد دست و اندام فوقانی گرفتار می‌شوند (۶، ۷).

درمان پذیرفته شده و استاندارد بر ای این آسیب‌ها در مواقع حاد، جراحی و جا اندازی باز و تثبیت شکستگی و ترمیم لیگامان‌های آسیب دیده از اپروچ خلفی و قدامی مچ دست است. با این‌همه علیرغم پیشرفت‌های بسیار در فهم متخصصین از پاتوفیزیولوژی این آسیب‌ها، هنوز درمان در خیلی از موارد می‌تواند مشکل و چالش برانگیز باشد (۸).

بطور شایع و در حدود یک چهارم موارد از این شکستگی-دررفتگی‌ها به علت رادیوگرافی‌های با کیفیت نامطلوب یا عدم آشنایی پزشک معالجه کننده دیر تشخیص داده می‌شوند (۸) و موارد تشخیص داده نشده و مزمن یکی از چالش برانگیزترین معضلات در درمان این آسیب‌ها است. مطالعات نشان می‌دهند که در موارد مزمن نتایج درمانی به مراتب از موارد حاد بدتر است (۶، ۷). به علت مهاجرت به پروگزیمال استخوان‌های ردیف دیستال مچ و کوتاهی لیگامان‌ها و شکل‌گیری فیروز شدید جا اندازی لونیت دررفته و تثبیت استخوان‌های کارپ شکسته بسیار مشکل بوده و فقط با آزاد سازی وسیع بافت نرم میسر است که می‌تواند به آسیب خون‌رسانی استخوان‌های کارپ و غضروف و سطوح مفصلی منجر شود. به همین خاطر اغلب منابع اقداماتی نظیر رزکسیون استخوان‌های ردیف پروگزیمال یا حتی آرتروزیس مچ برای آسیب‌های با

بیماران بعدی شنزهای دیستال در روی متاکارپ سوم گذاشته شدند و با این انجام راهکار دیگر این انحراف مشاهده نشد. به بیمار یاد داده می‌شد که چگونه از محل شنزهای فیکساتور برای جلوگیری از عفونت موضعی مراقبت به عمل آورد. در صورت مشاهده قرمزی و عفونت سطحی برای بیمار آنتی بیوتیک خوراکی تجویز می‌شد. به بیمار یاد داده می‌شد که چگونه روزانه یک دور اکسترنال فیکساتور را دیستراکت کند یک دور دیستراکشن در دستگاه معادل یک میلی متر دور شدن متاکارپ از رادیوس بود. بطور هفتگی روند و میزان دیستراکت شدن با رادیوگرافی‌های رخ و نیم رخ کنترل می‌شد. دیستراکت کردن تا زمانی ادامه می‌یافت که در رادیوگرافی نمای لترال مچ، سطح مفصلی پروگزیمال کاپیتیت ۳ تا ۴ میلی متر دیستال به دیستال ترین قسمت لونیت قرار گیرد. این زمان حدود ۲ تا ۳ هفته طول میکشید و سپس یک هفته برای تثبیت وضع موجود فرصت داده می‌شد و سپس مرحله دوم درمان شروع می‌شد. در فاصله زمانی بین مرحله اول و دوم بیمار تحت آموزش قرار میگرفت و تشویق می‌شد که با انجام فعالیت در مفاصل انگشتان از رخداد خشکی مفاصل کوچک دست جلوگیری کند.

مرحله دوم: در این مرحله درمان جراحی با بیهوشی عمومی، دادن آنتی بیوتیک وریدی برای پروفیلاکسی و جلوگیری از عفونت، استفاده از تورنیکه و برداشتن اکسترنال فیکساتور کارگذاری شده در مرحله اول آغاز می‌شد. سپس از طریق یک اپروچ طولی دورسال که به طول ۴ تا ۵ سانتی متر بین کمپارتمان ۳ و ۴ اکستانسور داده می‌شد و تاندونهای اکستانسور کمپارتمان سوم به طرف رادیال و تادونهای کمپارتمان چهارم به طرف اولنار رانده شده و کپسول مفصلی آشکار می‌شد. کپسولوتومی انجام می‌شد. سپس با کمک یک فریر (Freer) ظریف اقدام به جدا کردن بافتهای فیروز از سطوح غضروفی می‌شد و آنگاه با رونژور ظریف به تدریج فضای مفصلی از این بافتها تخلیه می‌شد در ۲ مورد که زمان تلف شده تا آغاز درمان ۸ هفته بود در این مرحله با استفاده از اهرم کردن فریر و فشار در قسمت ولار لونیت موفق به جا اندازی لونیت شده و پس از جا اندازی آناٹومیک استخوان‌های کارپ، تثبیت استخوان‌های کارپ با پین

عمل، حین عمل و پیگیری بیماران شامل فتوگرافی‌ها و فیلم‌هایی که توسط جراح دست مسئول برای همه این بیماران در طول درمان تکمیل می‌شده مورد بررسی قرار گرفتند.

سن، جنس، دست غالب، شغل، مکانیسم آسیب، طول مدت زمان آسیب تا زمان دریافت درمان، وجود هم‌زمان علائم فشار روی عصب مدیان و نوع اپروچ جراحی ولار یا دورسال برای هر کدام ثبت شد. رادیوگرافی‌های بیماران نیز با سیستم PACS موجود در رادیولوژی بیمارستان مجدداً مرور گردید. با بیماران برای ارزیابی نهایی تماس حاصل شد و دعوت برای انجام مصاحبه و پر کردن پرسشنامه‌های مربوطه و معاینه و ارزیابی بالینی صورت گرفت.

شیوه جراحی: از بیماران در زمان پذیرش رادیوگرافی‌های رخ و نیم رخ به روش استاندارد توصیه شده توسط پالمر Palmer به عمل می‌آمد (۱۰). دامنه حرکتی مچ دست گرفتار و مچ دست سالم ثبت شده و از نظر گرفتاری در عصب مدیان تحت بررسی بالینی قرار می‌گرفتند و اگر علائمی از فشار روی عصب مدیان در مصاحبه و معاینه مشاهده می‌شد تست‌های الکترودیآگنوستیک توسط بخش طب فیزیکی مرکز برای آن‌ها درخواست می‌شد. برای ارزیابی دقیق آسیب‌های وارد شده و همین‌طور شدت و نوع آسیب‌ها از همه این بیماران CT Scan با کات‌های ظریف در نماهای آگزیمال، کروئونال و ساژیتال به عمل می‌آمد. نوع آسیب و عوارض درمان یا عدم درمان و انواع درمان‌های موجود توسط جراح دست مسئول با بیماران مورد بحث و مشورت قرار میگرفت و نتایج قابل انتظار به تفصیل به بیمار توسط شرح میداد.

مرحله اول: تحت بیهوشی عمومی یا بیحسی Bier Block با در نظر گرفتن اصول کار گذاری اکسترنال فیکساتور، یک اکسترنال فیکساتور Unilateral با قابلیت دیستراکشن در دو طرف مچ روی دیستال رادیوس و متاکارپ دوم یا سوم کارگذاری می‌شد. دستگاه مورد استفاده ساخت ایران (شرکت دانش بنیان ایده باران طب پویا) بود. در سه تن از اولین بیماران شنزهای دیستال فیکساتور در روز متاکارپ دوم قرار داده شده بود ولی ما در روند درمان در جریان دیستراکشن تدریجی متوجه انحراف مچ به طرف اولنار شدیم لذا در

دینامومتر (Hydraulic Hand Dynamometer) (SH5001, Saehan Corporation) ساخت کشور کره توسط کارشناس کاردرمانی اندازه گیری می‌شد. رادیوگرافی‌های رخ و نیم رخ از مچ دست آسیب دیده برای ارزیابی وجود آرتروز توسط تیمی متشکل از یک جراح دست که در جراحیها دخالت نداشته و یک رادیولوژیست برابر روش توصیه شده توسط Herzberg و همکاران مورد بررسی قرار میگرفت (۸). در نهایت میزان درد و کارآیی بیماران با پرسشنامه های (Visual Analogue Scale or VAS) و (Disabilities of the Arm, Shoulder and Hand or DASH) که پایایی آن به فارسی قبلا مطالعه و تایید شده است بررسی شد (۱۱).

تجزیه و تحلیل آماری: در این مطالعه که بصورت توصیفی انجام شده نتایج ارزیابی ها بصورت میانگین  $\pm$  انحراف معیار و یا تعداد (درصد) گزارش شده است. از نرم افزار SPSS for Windows version 16 (Chicago, Illinois, USA) برای محاسبه اطلاعات توصیفی شامل میانگین و انحراف معیار استفاده شده است. تمامی بیمارانی که در بازه زمانی ذکر شده به روش مذکور جراحی شدند در این مطالعه وارد شدند. بالینحال، با توجه به نادر بودن این آسیبها و تعداد کم بیماران، بررسی تحلیلی داده ها میسر نگردید.

### یافته‌ها

تعداد ۷ بیمار مرد با میانگین سنی  $37 \pm 9/6$  سال در این مطالعه وارد شدند. نوع آسیب در ۵ بیمار دررفتگی و در دو بیمار شکستگی-دررفتگی پری لونیت بود. تمامی شکستگی در درفتگیها و یا در رفتگی‌های پری لونیت از نوع خلفی بودند. دست غالب در همه بیماران دست راست بود. دست درگیر در ۵ بیمار دست راست و در ۲ بیمار دست چپ بود. مکانیسم آسیب در ۶ بیمار افتادن از بلندی و در یک بیمار تصادف با موتورسیکلت بود. مدت زمان آسیب تا درمان به طور متوسط  $7 \pm 4/9$  ماه بود. مدت زمان پیگیری بیماران به طور متوسط  $16/10 \pm 8/7$  ماه بود. خصوصیات دموگرافی و بالینی بیماران در جدول ۱ به تفصیل نشان داده شده است. قدرت Grip دست درگیر به طور متوسط  $82/1 \pm 7/9$  درصد دست درگیر بود. قدرت Pinch دست درگیر به به

های یک یا یک و نیم میلی متری صورت گرفت. در اکثر اوقات مجبور به استفاده از اپروچ ولار و انجام آزاد سازی تونل کارپ شدید. دقت زیادی به عمل میامد که در اپروچ ولار لیگامان رادیو لونیت کوتاه (Short radiolunate ligament) که در این هنگام تنها راه خون‌رسانی لونیت بود آسیب نبیند. بعد از جا اندازی کامل استخوان‌های کارپ در صورت وجود شکستگی اسکافوئید اقدام به جا اندازی و تازه کردن لبه‌های شکستگی و تثبیت استخوانی توسط پین یا پیچ هربرت (Herbert) می‌شد. آنگاه دیستال رادیوس به لونیت، لونیت به استخوان تریکروم و سر انجام اسکافوئید به لونیت و کاپیتیت با کمک پین های یک یا یک و نیم میلی متر تثبیت میشدند و شستشو و ترمیم زخم بصورت روتین انجام شده و پینها برای جلوگیری از عفونت در زیر پوست قرار داده میشدند. سپس مچ و ساعد در یک آتل Sugar tong قرار داده می‌شد و دو هفته بعد سوچور ها کشیده می‌شد آتل برداشته می‌شد و یک گچ کوتاه دست از نوع گچی که برای شکستگیهای دیستال رادیوس از نوع کالیس گرفته میشود برای بیمار گرفته می‌شد (شکل ۱). در سه مورد از بیماران به انتخاب خود بیمار، برای بیحرکتی به جای گچ کوتاه از اکسترنال فیکساتور استفاده شده بود. هشت هفته بعد از جراحی، گچ یا اکسترنال فیکساتور و پین ها در اطاق عمل برداشته شده و فیزیوتراپی برای بازیافت حرکات و توانائی دست آغاز می‌شد. پیگیری بیماران با فاصله ماهیانه در ۳ ماه اول، سپس هر ۳ ماه یکبار تا پایان سال اول و بعد ویزیت سالیانه بود. در هر ویزیت رادیوگرافیهای رخ و نیم رخ مچ گرفتار برای بیمار درخواست می‌شد و از نظر آواسولار نکروزیس لونیت و یا نان یونیون اسکافوئید و آرتروز مفاصل رادیوکارپال یا میدکارپال بررسی میشدند.

طریقه ارزیابی: بعد از دعوت از بیماران برای ارزیابی نهایی به منظور گزارش نتایج، بیماران به ترتیب زیر تحت معاینه بالینی قرار گرفتند: دامنه حرکت مفاصل رادیوکارپال در فلکسیون، اکستنسیون و انحراف به سمت اولنار و انحراف به سمت رادیال هر دو دست آسیب دیده و سالم با استفاده از گونیومتر توسط کارشناس کار درمانی اندازه گیری می‌شد. قدرت Grip و Pinch بیماران برای هر دو دست با استفاده از دستگاه

**جدول ۱- اطلاعات دموگرافیک و نوع آسیب در بیماران جراحی شده با دررفتگی پری لونیت و یا شکستگی در رفتگی پری لونیت**

ردیف	سن (سال)	شغل	اندام غالب/ اندام گرفتار	نوع آسیب	مکانیسم آسیب	تاخیر در درمان / پیگیری (ماه)	زمان پیگیری (ماه)
۱	۳۶	کارگر	راست/ راست	PLFD	افتادن از داربست	۱۵	۸
۲	۵۵	مکانیک	راست/ چپ	PLD	افتادن از بلندی	۱۱,۵	۲۴
۳	۴۵	کارگر	راست/ راست	PLD	افتادن از سطح همپراز	۸	۳۸
۴	۳۲	کشاورز	راست/ راست	PLFD	تصادف با موتورسیکلت	۴,۵	۱۳
۵	۲۸	کارمند	راست/ چپ	PLD	افتادن از سطح همپراز	۶	۱۵
۶	۳۰	کارگر	راست/ راست	PLD	افتادن از سطح همپراز	۲	۹
۷	۳۳	کارگر	راست/ راست	PLD	افتادن از داربست	۲	۱۱

PLFD = پری لونیت دررفتگی

PLFD = شکستگی در رفتگی پری لونیت

**جدول ۲- ارزیابی بالینی و رادیوگرافیک در آخرین جلسه پیگیری بیماران جراحی شده با دررفتگی یا شکستگی-دررفتگی پری لونیت**

ردیف	قدرت Grip دست سالم (بیمار)	قدرت Grip دست بیمار به سالم (%)	قدرت Pinch دست سالم (بیمار)	قدرت Pinch بیمار به سالم (%)	VAS	Quick DASH Score	نتیجه رادیولوژیک
۱	(۹۰)۱۱۰	۸۱,۸	(۲۸)۳۴	۸۲,۳	۵	۳۱,۸	A
۲	(۸۰)۱۲۰	۶۶,۷	(۳۰)۳۲	۹۳,۸	۴	۲۹,۵	A
۳	(۹۰)۱۰۰	۹۰	(۲۲)۳۰	۷۳,۳	۳	۲۵	A
۴	(۸۰)۹۵	۸۴,۲	(۳۲)۳۶	۸۸,۹	۴	۲۲,۷	B
۵	(۱۰۰)۱۲۵	۸۰	(۲۰)۳۴	۸۳,۳	۶	۳۸,۶	B1
۶	(۹۵)۱۰۵	۹۰,۵	(۲۰)۳۶	۷۷	۳	۱۳,۶	A
۷	(۹۰)۱۱۰	۸۱,۸	(۲۲)۳۸	۷۸,۶	۴	۳۸,۶	A

\*قدرت Grip و Pinch بر اساس مقیاس پوند آورده شده است.

**جدول ۳- ارزیابی دامنه حرکت در مفاصل میچ در آخرین جلسه پیگیری بیماران جراحی شده با دررفتگی یا شکستگی-دررفتگی پری لونیت**

ردیف	میزان دامنه حرکت F/E دست سالم*	میزان دامنه حرکت F/E دست بیمار	درصد دامنه حرکت دست بیمار به دست سالم*	میزان دامنه حرکت U/R دست سالم	میزان دامنه حرکت U/R دست بیمار	درصد دامنه حرکت دست بیمار به دست سالم*
۱	۱۵۰	۱۰۰	۶۶,۷	۲۵	۲۰	۸۰
۲	۱۶۰	۸۰	۵۰	۲۵	۳۰	۸۳,۳
۳	۱۶۰	۹۰	۵۶,۳	۲۰	۲۵	۸۰
۴	۱۴۰	۶۰	۴۲,۹	۱۰	۳۰	۳۳,۳
۵	۱۷۵	۷۰	۴۰	۲۰	۳۵	۵۷,۱
۶	۱۷۰	۷۰	۴۱,۲	۱۰	۲۵	۴۰
۷	۱۶۰	۸۰	۵۰	۱۰	۳۰	۳۳,۳

\* میزان دامنه حرکت بر اساس درجه قید شده است

F=فلکسیون E-اکستانتسیون U-انحراف به طرف اولنار R-انحراف به طرف رادیال

بیمار در گرید B1 (آرتروز مفصل رادیوکارپال) قرار گرفت. نتایج بالینی و رادیولوژیک بیماران در جدول شماره ۲ به تفصیل نشان داده شده است. دامنه حرکت مفاصل رادیوکارپال دست درگیر در فلکسیون/ اکستانتسیون ۴۹/۶±۹/۵ درصد دست سالم بود. دامنه حرکت مفاصل رادیوکارپال دست درگیر در

طور متوسط ۸۲/۵±۷ درصد دست درگیر بود. متوسط VAS بیماران ۴/۱±۱/۱ بود. متوسط DASH بیماران ۲۸/۹±۵ بود. از لحاظ نتیجه رادیولوژیک Herzberg، پنج بیمار در گرید A (بدون آرتروز در مفاصل رادیوکارپال یا مید کارپال و عاری از Malalignment)، یک بیمار در گرید B (جوش نخوردن اسکافوئید) و یک



بیمار عارضه Complex Regional Pain Syndrome (CRPS) رخ داد که با درمان های دارویی و فیزیوتراپی برطرف شد.

عفونت سطحی اطراف شنرها در ۴ بیمار اتفاق افتاد که با مراقبت از شنرها و آنتی بیوتیک خوراکی برطرف شد. در پیگیری نهایی شواهدی از نکروز آواسکولار لونیت در رادیوگرافی ساده در هیچکدام از بیماران مشاهده نشد.

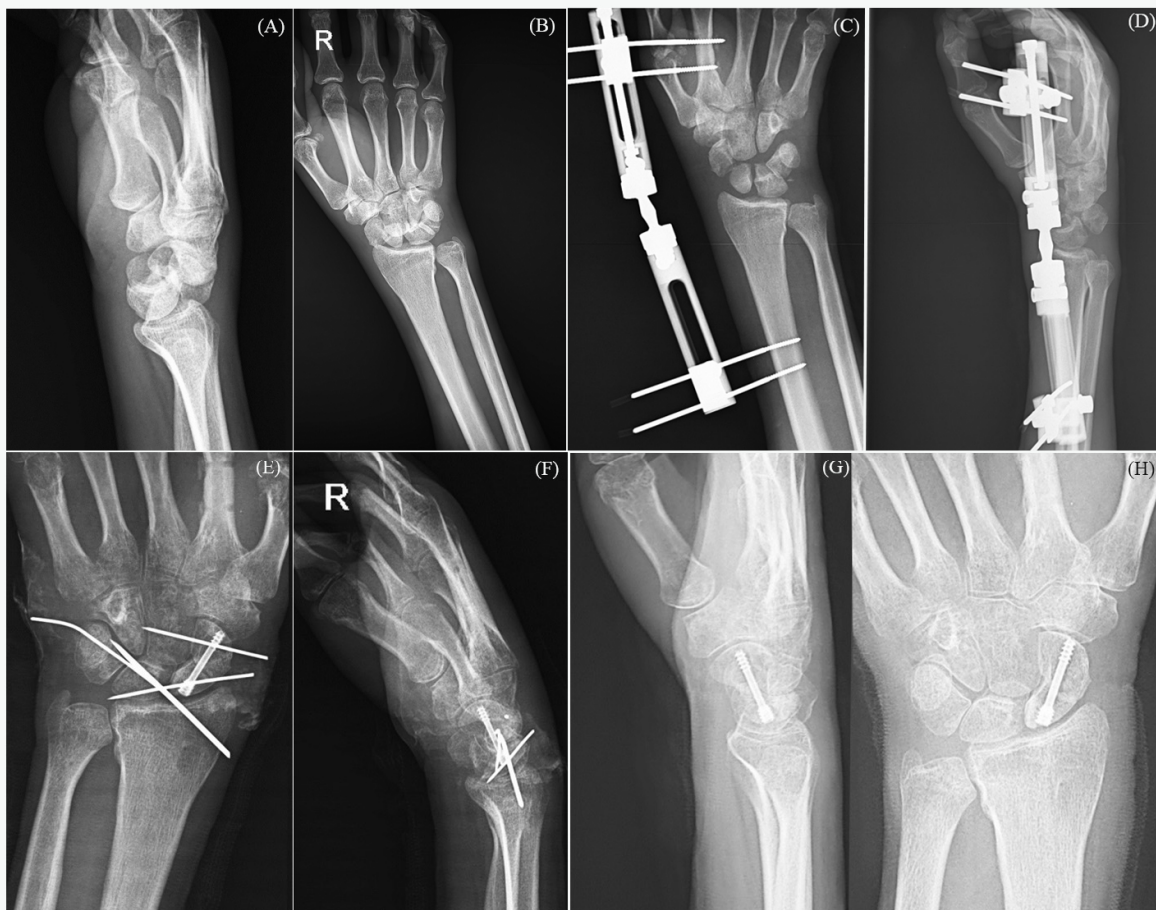
### بحث و نتیجه گیری

دررفتگی و شکستگی-دررفتگی های پری لونیت آسیب های نسبتاً نادری هستند که در صورت درمان نشدن مناسب باعث عوارض زیادی از جمله درد، کاهش دامنه حرکت و آرتروز مفاصل رادیوکارپال یا میدکارپال و در نتیجه کاهش عملکرد اندام فوقانی می شوند (۱۲).

انحراف به سمت اولنار و انحراف به سمت رادیال  $64/33 \pm 6/8$  درصد دست سالم بود. دامنه حرکت مفاصل رادیوکارپال دست سالم و دست درگیر در فلکسیون/اکستنسین و انحراف به سمت اولنار و انحراف به سمت رادیال به تفصیل در جدول شماره ۳ نمایش داده شده است.

در دو مورد علائم تحت فشار بودن عصب مدیان وجود داشت که با تستهای الکترودیگنوستیک تایید شد در این دو مورد آزاد سازی تونل کارپ هم انجام شد. یکی از این موارد به بهبودی علائم عصب مدیان منجر شد و بیمار دیگر از پارستزی گهگاه تا ویزیت آخر شاکی بود.

در دو مورد (بیماران ۶ و ۷) فقط با اپروچ خلفی موفق به جا اندازی کامل شدیم و در بقیه بیماران ترکیب اپروچ های خلفی و قدامی استفاده شد. در سه



**شکل ۱-** را دیوگرافی رخ و نیم رخ (A,B) از شکستگی-دررفتگی پری لونیت ۱۵ ماه بعد از آسیب؛ رادیوگرافی رخ و نیم رخ (C,D) بعد از کار گذاری اکسترنال فیکساتور و اعمال دیستراکشن. در نمای لترال کاپیتیت دیستال تر از لونیت قرار گرفته است؛ رادیوگرافی رخ و نیم رخ (E,F) بعد از باز کردن گچ و قبل از برداشتن پینها؛ رادیوگرافی رخ و نیم رخ (G,H) هشت ماه بعد از پیگیری.

مدت زمان سپری شده از آسیب تا درمان در این سری از بیماران بیش از ۶ هفته و بطور متوسط ۱۷ هفته بود. درمانهای انجام شده شامل طیف گسترده‌ای از انواع درمانها مشتمل بر جراحی باز و تثبیت داخلی (open reduction and internal fixation)، رزکسیون پروگزیمال کارپ (استخوان‌های کارپ، رزکسیون ردیف پروگزیمال کارپ و آرتروزیس میشدند. این محققین در نهایت نتیجه گرفتند که بیماران با جراحی باز به نتایج قابل قبولی دست یافتند (۷). Komurecu و همکارانش نیز با درمان جراحی بر روی آسیب‌های شکستگی-دررفتگی پری لونیته درمان نشده تا ۴۰ روز (متوسط ۲۶ روز) بعد از آسیب اولیه نتایج مناسب و قابل قبولی را گزارش کردند (۹). Takami و همکارانش ۴ مورد از دررفتگی‌های پری لونیته را با ۷، ۸، ۱۴ و ۱۸ هفته بعد از آسیب را با جراحی باز تحت درمان قرار داد و نتیجه گرفت که تا ۲ ماه بعد از آسیب، درمان جراحی می‌تواند به نتایج رضایتمندی منجر شود (۱۴). اگرچه در مطالعه حاضر روشهای مختلف درمان شکستگی-دررفتگی پری لونیته با هم مقایسه نشده است، اما با توجه به نتایج قابل قبول جراحی می‌توان روش جراحی دومرحله‌ای با استفاده از اکسترنال فیکساتور را برای درمان با تأخیر بیماران پیشنهاد نمود.

اکثر نویسندگان بر این باور بودند که هر چه زمان سپری شده از آسیب تا درمان نهایی بیشتر باشد درمان مشکلتر و نتایج بدتر خواهد بود (۹-۶).

داود جعفری و همکارانش در سال ۲۰۱۷ نتیجه درمان بر روی ۱۲ بیمار با آسیب پری لونیته قدیمی تر از ۶ هفته را گزارش کردند. متوسط زمان بین آسیب و درمان جراحی در بیماران آن‌ها ۱۴/۳ (۶ تا ۲۶ هفته) بود. این محققین از روش معمول بدون استفاده از اکسترنال فیکساتور اقدام به جا اندازی و درمان بیماران کرده بودند (۱۵). بر طبق طبقه بندی Herzberg، ۴۲ درصد از بیماران این مطالعه در گروه A و ۵۸ درصد در گروه B قرار گرفتند. در مطالعه حاضر ۷۱/۴ درصد از بیماران در گروه A گرفتند.

Lal در سال ۲۰۱۲ در یک گزارش موردی یک بیمار با شکستگی در رفتگی ترانس اسکافو پری لونیته از نوع نادر ولار در آقای ۱۸ ساله‌ای سه ماه بعد از آسیب را گزارش نمود. این محقق به منظور راحت تر کردن جا

در این مطالعه، درمان دررفتگی و شکستگی-دررفتگی‌های لونیته توسط یک روش جدید دومرحله‌ای و با استفاده از یک اکسترنال فیکساتور با قابلیت دیستراکشن مورد بررسی قرار گرفت. در یک مدت پیگیری متوسط ۱۶/۸ ماهه، قدرت Grip دست درگیر بطور متوسط ۸۲/۱ دست سالم بود. قدرت دست Pinch درگیر به طور متوسط ۸۲/۵ درصد دست سالم بود. دامنه حرکتی مفصل رادیوکارپال دست درگیر در فلکسیون/اکستنسیون بطور متوسط ۴۹/۶ درصد دست سالم و در انحراف به سمت اولنار/رادیال ۶۴/۶ درصد دست سالم بود. میانگین VAS و DASH بیماران به ترتیب ۴/۱ و ۲۸/۵ بود.

در یک مطالعه گذشته‌نگر، Krief و همکاران نتایج درازمدت بالینی و رادیوگرافیک درمان این آسیب‌ها را با حداقل پیگیری ۱۵ ساله در ۳۰ بیمار گزارش کردند. بر اساس یافته‌های این محققین هر چند آرتروز در بیش از ۷۰ درصد از مچ این بیماران دیده میشود ولی این آرتروز اثر مستقیمی بر نتایج بالینی و عملکرد اندام در اکثر مواقع ندارد. در مقایسه انواع درمانهای بکار گرفته شده در درمان بیماران نویسندگان درمان جراحی را برای این آسیب‌ها توصیه کردند (۱۲). در مطالعه حاضر، آرتروز مفصل رادیوکارپال تنها در یکی از بیماران (۱۴٪) دیده شد که نسبت به مطالعه Krief و همکارانش میزان قابل قبولی محسوب میشود.

در مطالعه ای مشابه Kremer و همکارانش رضایتمندی و نتایج درمان را بر روی ۳۹ بیمار با پیگیری متوسط ۶۵/۵ ماه را گزارش کردند. بر اساس یافته‌های این محققین هر چند نتایج خوب و رضایتمندی از جراحی باز این آسیب‌ها قابل انتظار است ولی آرتروز و کاهش دامنه حرکت در بسیاری از بیماران اتفاق می‌افتد. آرتروز مفصل رادیوکارپال در ۲۷/۸ درصد از بیماران این مطالعه دیده شد (۱۳). اگرچه در مطالعه حاضر نیز کاهش دامنه حرکتی قابل توجهی در بعضی از بیماران دیده شد، اما میزان آرتروز مفصل رادیوکارپال به میزان قابل ملاحظه‌ای کمتر از مطالعه Kremer و همکارانش بود.

Siegert و همکارانش در یکی از اولین مطالعات درباره درمان آسیب‌های مزمن پری لونیته در سال ۱۹۸۸ نتایج درمان بر روی ۱۶ بیمار را گزارش کرد.



متوسط در مطالعه حاضر ۷ ماه بوده که در مقایسه با مطالعه Garg و همکارانش که ۴،۵ ماه بود به مراتب طولانی تر است. در حقیقت در مقایسه با مطالعات قبلی از نظر زمان بین آسیب و انجام درمان جراحی، مطالعه ما از تمامی مطالعات گزارش شده فراتر رفته است. این تفاوت شاید مرهون استفاده از روش دومرحله‌ای و استفاده از اکسترنال فیکساتور و دیستراکت کردن تدریجی است که امکان جا اندازی ساده تر و عوارض کمتر را فراهم می‌کند.

نویسندگان بر محدودیتهای این مطالعه آگاه هستند که از جمله آنها می‌توان به این موارد اشاره کرد:

- ۱- کم بودن تعداد بیماران جمع آوری شده.
- ۲- کوتاه بودن طول زمان پیگیری بیماران.
- ۳- ماهیت گذشته‌نگر بودن مطالعه، بطوری که ارزیابی‌های DASH و VAS برای بیماران قبل از جراحی انجام نشده بود.
- ۴- عدم استفاده از MRI برای ارزیابی وجود نکروز آواسکولار در لونیت.

در نهایت نویسندگان توصیه به کارگرفتن روش دومرحله‌ای در درمان بیماران با آسیب‌های پری لونیت قدیمی و درمان نشده کرده و انجام مطالعات آینده نگر با طراحی قبلی و طول مدت پیگیری گسترده‌تر و تعداد بیماران بیشتر را پیشنهاد می‌کنند.

## References

1. Saied A, Jalilzadeh A. Evaluation of Radiographic Indices of Wrist in Instabilities of this Joint. *Razi J Med Sci*. 2007;14(55):115-21.
2. Saied A, Ziayie A. Simultaneous Trapezium and Bennett's Fracture in the Wrist: A Case Report. *Razi J Med Sci*. 2006;12(49):85-8.
3. Moghaddas M, Kianmehr N, Nejat F. Assessment of Association of Increased Thickness Width Ratio with Carpal Tunnel Syndrome. *Razi J Med Sci*. 2003;10(34):291-6.
4. Cooney WP, Bussey R, Dobyns JH, Linscheid RL. Difficult wrist fractures. Perilunate fracture-dislocations of the wrist. *Clin Orthop Relat Res*. 1987;214:136-47.
5. Massoud AH, Naam NH. Functional outcome of open reduction of chronic perilunate injuries. *J Hand Surg Am*. 2012;37(9):1852-60.
6. Gellman H, Schwartz SD, Botte MJ, Feiwell L.

اندازی از روش دومرحله‌ای با استفاده از کارگذاری اکسترنال فیکساتور و دیستراکت کردن مچ استفاده کرد. مولف بعد از ۳ هفته مرحله دوم عمل جراحی و تثبیت شکستگی در رفتگی‌ها را انجام داده و در پیگیری سه ساله نتیجه خوب این روش درمانی را گزارش کرده است (۱۶).

Garg و همکارانش نیز از کشور هندوستان در سال ۲۰۱۲ طی یک مطالعه نتایج درمان دومرحله‌ای را بر روی ۱۶ بیمار دچار شکستگی-دررفتگی پری لونیت با ازمان بیش از سه ماه را گزارش کرد. این مطالعه اولین گزارش از نوع Case series بود که از روش دومرحله‌ای برای درمان این آسیب‌ها استفاده میکرد. بیماران درمان شده شامل ۱۲ مرد و ۲ زن بودند که متوسط زمان بین آسیب تا درمان چهارو نیم ماه (۳/۵-۷ ماه) بود. مدت زمان بین دو مرحله جراحی بطور متوسط ۲،۴ (۲-۴ هفته) بود. این محقق یک اکسترنال فیکساتور را در مرحله اول بر مچ کارگذاری کرده سپس روزانه یک میلی متر استخوان‌های مچ را تحت دیستراکشن قرار میداد تا در نمای لترال استخوان کاپیتیت دیستال تر از لونیت قرار میگرفت آنگاه مرحله دوم را که شامل جا اندازی باز و تثبیت استخوانی بود به مرحله اجرا میگذاشت. Garg و همکارانش بر این باور بودند که با استفاده از روش دومرحله‌ای درمان راحت تر و آسیب به بافت نرم کمتر و در نتیجه عوارض کمتر خواهد بود. متوسط قدرت Grip دست درگیر به دست سالم در این مطالعه ۸۸ درصد بود. در ۹ بیمار درد به طور کامل از بین رفت. متوسط فلکسیون، اکستنسیون، انحراف به طرف رادیال و انحراف به طرف اولنار در این مطالعه به ترتیب ۶۵، ۵۰، ۲۰ و ۳۰ درجه بود. بر اساس طبقه بندی Herzberg، ۱۰ بیمار در گروه A، پنج بیمار در گروه B1 و یک بیمار در گروه C قرار گرفت (۱۷). متوسط قدرت Grip دست درگیر در مطالعه حاضر ۸۲،۱ درصد دست سالم بود که قابل مقایسه با نتایج Garg و همکارانش بود. دامنه حرکتی بیماران دو مطالعه نیز قابل مقایسه بود. با اینحال، درصد بیماران دارای نتیجه رادیولوژیک A در مطالعه ما بیشتر بود.

نکته قابل توجه اینکه در مقایسه با گزارشات قبلی مدت زمان بین آسیب و درمان در مطالعه حاضر بیش از سایر مطالعات منتشر شده است. این زمان بطور

Late treatment of a dorsal transscaphoid, transtriquetral perilunate wrist dislocation with avascular changes of the lunate. *Clin Orthop Relat Res.* 1988;237:196-203.

7. Siegert JJ, Frassica FJ, Amadio PC. Treatment of chronic perilunate dislocations. *J Hand Surg Am.* 1988;13(2):206-12.

8. Herzberg G, Comtet JJ, Linscheid RL, Amadio PC, Cooney WP, Stalder J. Perilunate dislocations and fracture-dislocations: a multicenter study. *J Hand Surg Am.* 1993;18(5):768-79.

9. Komurcu M, Kurklu M, Ozturan KE, Mahirogullari M, Basbozkurt M. Early and delayed treatment of dorsal transscaphoid perilunate fracture-dislocations. *J Orthop Trauma.* 2008;22(8):535-40.

10. Palmer AK, Glisson RR, Werner FW. Ulnar variance determination. *J Hand Surg Am.* 1982;7(4):376-9.

11. Mousavi SJ, Parnianpour M, Abedi M, Askary-Ashtiani A, Karimi A, Khorsandi A, et al. Cultural adaptation and validation of the Persian version of the Disabilities of the Arm, Shoulder and Hand (DASH) outcome measure. *Clin Rehabil.* 2008;22(8):749-57.

12. Krief E, Appy-Fedida B, Rotari V, David E, Mertil P, Maes-Clavier C. Results of perilunate dislocations and perilunate fracture dislocations with a minimum 15-year follow-up. *J Hand Surg Am.* 2015;40(11):2191-7.

13. Kremer T, Wendt M, Riedel K, Sauerbier M, Germann G, Bickert B. Open reduction for perilunate injuries—clinical outcome and patient satisfaction. *J Hand Surg Am.* 2010;35(10):1599-606.

14. Takami H, Takahashi S, Ando M, Masuda A. Open reduction of chronic lunate and perilunate dislocations. *Arch Orthop Trauma Surg.* 1996;115(2):104-7.

15. Jafari D, Shariatzadeh H, Kousari AA, Gomrokchi AY. Open Reduction and Internal Fixation in Old Unreduced Perilunate Injury. *Shafa Orthop J.* 2017;4(4).

16. Lal H, Jangira V, Kakran R, Mittal D. Two stage procedure for neglected transscaphoid perilunate dislocation. *Ind J Orthop.* 2012;46(3):351.

17. Garg B, Goyal T, Kotwal PP. Staged reduction of neglected transscaphoid perilunate fracture dislocation: A report of 16 cases. *J Orthop Surg Res.* 2012;7(1):19.