



## ارزیابی اثرات سمی اسید آمینه‌های لیزین و لیزین نانو بر وزن، رشد و ضایعات هیستوپاتولوژیک بدن جنین با استفاده از مدل جنینی ماکیان

**امین درخشان فر:** استاد پاتولوژی مقایسه‌ای، مرکز تحقیقات علوم و فناوری تشخیص آزمایشگاهی، دانشکده پیراپزشکی، دانشگاه علوم پزشکی شیراز، شیراز، ایران، و مرکز پزشکی مقایسه‌ای و تجربی، دانشگاه علوم پزشکی شیراز، شیراز، ایران

**هادی توکلی:** استاد بیماری‌های طیور، بخش علوم درمانگاهی، دانشکده دامپزشکی، دانشگاه شهید باهنر کرمان، کرمان، ایران (\* نویسنده مسئول) [tavakkoli@uk.ac.ir](mailto:tavakkoli@uk.ac.ir)

**جواد مویدی:** کارشناس ارشد میکروبیشناسی، مرکز تحقیقات علوم و فناوری تشخیص آزمایشگاهی، دانشکده پیراپزشکی، دانشگاه علوم پزشکی شیراز، شیراز، ایران، و مرکز پزشکی مقایسه‌ای و تجربی، دانشگاه علوم پزشکی شیراز، شیراز، ایران

**علی پوست فروش فرد:** دکتری عمومی دامپزشکی، معاونت تحقیقات و فناوری، دانشگاه علوم پزشکی شیراز، شیراز، ایران

### چکیده

#### کلیدواژه‌ها

لیزین،  
هیستوپاتولوژی،  
جنین،  
سمیت،  
ماکیان

**زمینه و هدف:** مصرف مکمل‌های غذایی حاوی اسید آمینه لیزین با سرعت چشمگیری در حال افزایش است اما اثرات آسیب‌شناختی و تراژوژنیک این اسید آمینه بر جنین انسان هنوز به خوبی مشخص نیست. نانوداروها قدرت نفوذپذیری به بافت‌ها را افزایش می‌دهند، لذا استفاده از آنها در علوم پزشکی و تغذیه مورد توجه قرار گرفته است. در این مطالعه، سمیت اسید آمینه لیزین و شکل نانوی آن با استفاده از مدل جنینی ماکیان مورد بررسی قرار گرفت.

**روش کار:** در این مطالعه تجربی، تعداد ۷۰ تخم مرغ نطفه‌دار به هفت گروه مساوی تقسیم شد. در گروه کنترل ۰/۵ CC فسفات بافر سالیین و در گروه‌های آزمایش ۰/۵ لیزین و لیزین نانو در دوزهای ۳۰ mg/kg، ۵۰ mg/kg و ۱۰۰ mg/kg وزن تخم مرغ تلقیح گردید. به جنین‌ها تا روز ۱۸ اجازه رشد داده شد، سپس از نظر ضایعات ماکروسکوپی و میکروسکوپی بررسی شدند. جهت تعیین اختلاف معنی‌دار بین گروه‌ها از نرم افزار SPSS و آزمون آنالیز واریانس یک طرفه و تعقیبی توکی استفاده شد و سطح معنی‌داری کمتر از ۰/۰۵ در نظر گرفته شد.

**یافته‌ها:** تزریق دوز ۱۰۰ mg/kg اسید آمینه لیزین نانو منجر به کاهش وزن و رشد جنین شد. اسید آمینه‌های لیزین و لیزین نانو باعث بروز آثار آسیب‌شناختی متفاوتی شامل ادم در بافت‌های مغز و ریه، میکروترومبوز مغز، دژنراسیون سلول‌های کبدی و اتساع ساینوزوئیدها، کبد چرب، پرخونی و اتساع مویرگ‌های قلب، رابدومیولیز و جایگزینی عضلات قلبی بوسیله بافت‌های میکسوماتوز، آتروفی گلوبولول‌های کلیوی، پرخونی در اندام‌های مغز، ریه، کبد و کلیه گردید.

**نتیجه‌گیری:** دوره جنینی در ماکیان شبیه انسان است لذا مصرف اسید آمینه لیزین و لیزین نانو طی دوران بارداری ممکن است آثار نامناسبی بر اندام‌های داخلی جنین انسان داشته باشد، بنابراین پیشنهاد می‌گردد مصرف آنها در دوران بارداری با احتیاط صورت پذیرد.

**تعارض منافع:** گزارش نشده است.

**منبع حمایت‌کننده:** دانشگاه علوم پزشکی شیراز

شیوه استناد به این مقاله:

Derakhshanfar A, Tavakkoli H, Moayedi J, Poostforoosh Fard A. Evaluation of the toxic effects of lysine and nano-lysine amino acids on weight, growth and histopathological lesions of the fetus using a chick embryo model. Razi J Med Sci. 2021;28(9):146-156.

\*انتشار این مقاله به صورت دسترسی آزاد مطابق با CC BY-NC-SA 3.0 صورت گرفته است.



## Original Article

## Evaluation of the toxic effects of lysine and nano-lysine amino acids on weight, growth and histopathological lesions of the fetus using a chick embryo model

**Amin Derakhshanfar:** Professor of Comparative Pathology, Diagnostic Laboratory Sciences and Technology Research Center, School of Paramedical Sciences, Shiraz University of Medical Sciences, Shiraz, Iran, & Center of Comparative and Experimental Medicine, Shiraz University of Medical Sciences, Shiraz, Iran

**Hadi Tavakkoli:** Professor of Avian Diseases, Department of Clinical Science, School of Veterinary Medicine, Shahid Bahonar University of Kerman, Kerman, Iran (\* Corresponding author) [tavakkoli@uk.ac.ir](mailto:tavakkoli@uk.ac.ir)

**Javad Moayedi:** MSc in Microbiology, Diagnostic Laboratory Sciences and Technology Research Center, School of Paramedical Sciences, Shiraz University of Medical Sciences, Shiraz, Iran, & Center of Comparative and Experimental Medicine, Shiraz University of Medical Sciences, Shiraz, Iran

**Ali Poostforoosh Fard:** Doctor of Veterinary Medicine, Vice Chancellery for Research Affairs, Shiraz University of Medical Sciences, Shiraz, Iran

### Abstract

**Background & Aims:** Millions of people take dietary supplements for a range of health benefits, from weight loss to muscle building, but some supplements can be very harmful. Lysine is an essential amino acid for humans and has several physiological effects on body organs and the growth process. It is found in large amounts in the structure of most proteins like histones, but not produced enough in the human body and must be supplied through food intake. The use of food supplements containing lysine amino acids is increasing rapidly in the world; however, the toxicopathological effects of such amino acids have always been a major concern. Besides, the use of nanodrugs increases the permeability of compounds to body tissues; therefore, the use of various drugs, minerals, vitamins, and amino acids in nano forms have been considered in medical and nutritional sciences. Since the pathological and teratogenic effects of lysine and nano-lysine amino acids on human fetus have not been evaluated, the current study aimed to investigate the toxic effects of lysine amino acid and its nano-form in different concentrations using the chick embryo model. Due to ethical rules and regulations, no drug experiment on the human fetus is permitted; hence, the chick embryo model is used as an ideal opportunity to study the adverse effects of such amino acids.

**Methods:** In this experimental study, a total of 70 fertile chicken eggs (Ross 308) with the similar average egg-weight were purchased from the Mahan Breeder Company, Kerman, Iran. The eggs were incubated at 37.5 °C and 60% relative humidity in an incubator. On the 4th day of the embryonic growth, the chicken eggs were randomly assigned into seven equal groups, 10 eggs each. The wider end of the eggs was disinfected by ethanol 70% and the eggshell was punctured. Embryos received treatment by direct injection into the yolk sac according to the standard techniques. In the control group, 0.5 cc of phosphate buffer saline and in experiment groups, 0.5 cc of lysine and nano-lysine amino acids at doses of 30 mg/kg, 50 mg/kg, and 100 mg/kg egg weight were inoculated. After treatment, the exposed hole was sealed with warmed paraffin and the eggs were placed back into the incubator under the mentioned condition. The viability of the embryos was checked throughout the incubation period by candling. Embryos were allowed to develop until day 18, after which they were humanely killed by placing on ice and the eggs were opened at the wider end. After washing in normal saline solution, embryos were observed under stereomicroscope to study any gross abnormalities on the external body surface. The membranes and yolk

### Keywords

Lysine,  
Histopathology,  
Fetus,  
Toxic,  
Chicken

Received: 13/09/2021

Published: 13/12/2021

sac were also inspected. The average embryo-weight/egg-weight in grams and the average body length in millimeters of each group were also computed. Body weight was measured by a digital scale and body length was measured by a digital caliper (from the front border of the head to the base of the tail including the tip of the uropygial gland). The tissues including brain, heart, lung, liver, and kidney were sampled and fixed in 10% neutral buffered formalin. Following routine preparation of tissues, serial sections of paraffin embedded tissue samples of 5 µm thicknesses were cut using a microtome, and stained with hemotoxylin and eosin. Tissue slides were evaluated under light microscope by a blinded pathologist. Statistical analyses were performed using SPSS version 20. The Fisher's exact test was used to determine the significant differences in lesion occurrence between experimental groups. One-way analysis of variance followed by Tukey's test was applied to assess the significance of differences in embryos weight and body length. A p-value of <0.05 was considered as statistically significant.

**Results:** All the embryos treated with doses of 30 mg/kg, 50 mg/kg, and 100 mg/kg egg weight of lysine and nano-lysine amino acids were normal; hence, there were no abnormality in color, feather, limb, and other external body features. Besides, there were no marked depression in the body length and the embryo-weight/egg-weight of lysine and nano-lysine amino acids treated groups; however, inoculation of nano-lysine amino acid at dose of 100 mg/kg was resulted in embryos weight loss and growth retard. Various pathological lesions were observed following the inoculation of doses of 30 mg/kg, 50 mg/kg, and 100 mg/kg egg weight of lysine and nano-lysine amino acids. In all experimental groups, congestion and edema were observed in the lung tissue but it was much more severe in those treated with doses of 50 mg/kg and 100 mg/kg egg weight of nano-lysine amino acid. Congestion and edema were also observed in the brain of all groups; however, microtrombosis was seen merely in those treated with doses of 50 mg/kg and 100 mg/kg egg weight of lysine amino acid. In liver tissues, congestion and fatty liver were obvious in those treated with doses of 30 mg/kg, 50 mg/kg, and 100 mg/kg egg weight of nano-lysine amino acid. However, the embryos treated with different doses of lysine amino acid showed severe dilation of central veins and sinusoids as well as hepatocellular degeneration. Although inoculation of lysine and nano-lysine amino acids at dose of 30 mg/kg lead to congestion in kidney tissue, the higher doses in both lysine and nano-lysine amino acids treated groups caused sever congestion, renal glomerular atrophy, dilation of vasculature, tubular dilatation, and tubular epithelial changes. The heart in those treated with 30 mg/kg egg weight of lysine amino acid was normal. Congestion and dilation of myocardial vasculature were observed in the heart tissues of other groups. Besides, rhabdomyolysis and replacement of cardiac muscle by myxomatous tissues were also seen in the heart of those treated with 100 mg/kg egg weight of nano-lysine amino acid.

**Conclusion:** Based on findings of this study, inoculation of doses of 30 mg/kg, 50 mg/kg, and 100 mg/kg egg weight of lysine and nano-lysine amino acids are toxic to the chicken embryo in a dose dependent manner. Embryogenesis in chick is similar to human; therefore, the use of lysine and nano-lysine during the pregnancy might have adverse effects on the internal organs of the human fetus. Therefore, it is recommended that the use of these compounds during pregnancy be taken with caution.

**Conflicts of interest:** None

**Funding:** Shiraz University of Medical Sciences

#### Cite this article as:

Derakhshanfar A, Tavakkoli H, Moayedi J, Poostforoosh Fard A. Evaluation of the toxic effects of lysine and nano-lysine amino acids on weight, growth and histopathological lesions of the fetus using a chick embryo model. Razi J Med Sci. 2021;28(9):146-156.

\*This work is published under CC BY-NC-SA 3.0 licence.

## مقدمه

اسیدهای آمینه شامل گروه‌های کاربردی آمین و کربوکسیلیک اسید می‌باشند. بیست نوع اسید آمینه مختلف در تشکیل پروتئین‌ها نقش دارند که می‌توانند با هر ترکیب و به هر تعداد در ساختار یک پروتئین دخالت کنند (۱). لیزین با فرمول مولکولی  $C_6H_{14}N_2O_2$  یکی از ۲۰ اسید آمینه متداول در طبیعت است که اولین بار در سال ۱۸۸۹ از کازئین جدا شد (۲). این اسید آمینه ضروری برای انسان در ساختار بیشتر پروتئین‌ها از جمله هیستون‌ها به مقدار فراوان دیده می‌شود اما در بدن انسان به میزان کافی تولید نمی‌شود و باید از طریق مواد غذایی تامین گردد (۳، ۴). لیزین از نظر فیزیولوژیکی دارای اثرات ویژه‌ای بر اندام‌های مختلف بدن است. این اسید آمینه در فرآیند رشد بسیار ضروری است و در سوخت و ساز اسیدهای چرب و جذب کلسیم به بدن کمک می‌کند (۵). علاوه بر این، لیزین نقش مهمی در تشکیل کلاژن دارد (۶). لیزین، ویتامین C و ال کارنیتین (L-Carnitine) از جمله موادی هستند که امکان استفاده بهتر سلول‌ها از اکسیژن را فراهم کرده و خستگی فرد در اثر پرداختن به تمرینات شدید بدنی را به حداقل می‌رسانند و همین خصوصیت، لیزین را به یک ماده منحصر به فرد برای ورزش‌های استقامتی تبدیل کرده است (۷). علاوه بر این، اسید آمینه لیزین در درمان استئوپروز و عفونت و پروس‌های هرپس نیز استفاده می‌شود. مصرف مکمل‌های لیزین زمان بهبودی عفونت‌های ویروسی را تسریع می‌کند و شانس عفونت مجدد را کاهش می‌دهد (۷، ۸). تحقیقات قبلی نشان داده است که استفاده از لیزین در درمان بیماری‌های قلبی - عروقی، آسم، میگرن، پولیپ‌های بینی و اختلالات روانی نیز موثر است (۹-۱۱).

نیاز روزانه کودکان و افراد بالغ به اسید آمینه لیزین به ترتیب  $30-44 \text{ mg/kg}$  و  $12-64 \text{ mg/kg}$  است (۱۲) و کمبود آن منجر به اختلالات متعددی در بافت‌های بدن از جمله اختلالات عصبی و تولید مثلی، نقص در سیستم ایمنی، آنمی، چاقی، بزرگی کبد و طحال و همچنین اختلال در کارکرد طبیعی عضلات مانند عضلات چشم می‌گردد (۱۳). سطح پایین اسید آمینه لیزین موجب افت سنتر پروتئین شده و بر تشکیل کلاژن و عضله تاثیر می‌گذارد. کاهش سطح این اسید

آمینه در بیماران مبتلا به آسم، اختلالات روانی، پارکینسون، کم کاری تیروئید و بیماران کلیوی دیده شده است (۱۴-۱۶). مطالعات قبلی نشان داده که مصرف خوراکی اسید آمینه لیزین سمیت کمی بر بافت‌های بدن انسان بالغ دارد (۷، ۱۷)، اما تحقیقات کاملی در خصوص آثار جانبی این اسید آمینه بر جنین انسان صورت نگرفته است.

جنین ماکیان می‌تواند به عنوان یک مدل حیوانی مناسب جهت ارزیابی آثار آسیب‌شناختی و سمیت داروها مورد استفاده قرار گیرد و محققین بسیاری از این مدل جهت ارزیابی آثار داروها و ترکیبات مختلف بر جنین استفاده کرده‌اند (۱۸). در سال‌های اخیر، فناوری نانو به عنوان یک فناوری قدرتمند از توانایی ایجاد تحولات عظیم در علوم پزشکی و صنایع غذایی برخوردار بوده است. استفاده از نانوداروها باعث افزایش قدرت نفوذپذیری این ترکیبات به بافت‌های بدن می‌گردد، به همین علت تبدیل داروها، مواد معدنی، مواد ویتامینه و همچنین اسیدهای آمینه به شکل نانو و استفاده از آنها در علوم پزشکی و تغذیه مورد توجه محققین قرار گرفته است و نتایج آن حاکی از بروز آثار مفید بر وزن، پاسخ ایمنی و فعالیت‌های هورمونی بدن انسان و حیوانات است (۱۹-۲۱). با این وجود استفاده از ترکیبات نانو و آثار این ترکیبات بر جنین نیازمند مطالعات بیشتر است. تاکنون مطالعه‌ای در خصوص اثرات آسیب‌شناختی و تراژژنیک اسید آمینه لیزین و شکل نانوی آن با استفاده از مدل جنینی ماکیان صورت نگرفته است. لذا در مطالعه حاضر سمیت اسید آمینه لیزین و شکل نانوی آن با استفاده از مدل جنینی ماکیان مورد بررسی قرار گرفت تا پزشکان و فعالان عرصه دارویی از آثار جانبی این ترکیبات بر جنین مطلع شوند و به کمک نتایج این مطالعه بتوان برای استفاده از این ترکیبات در صنایع داروسازی برنامه ریزی نمود. مطالعه حاضر یک پژوهش اولیه با هدف ارزیابی اثرات سمی اسید آمینه‌های لیزین و لیزین نانو بر وزن، رشد و تغییرات ماکروسکوپی و میکروسکوپی بافت‌های مختلف بدن جنین با استفاده از مدل جنینی ماکیان می‌باشد.

## روش کار

در این مطالعه تجربی از ۷۰ عدد تخم مرغ نطفه‌دار

سویه راس ۳۰۸ با میانگین وزن مشابه که تحت شرایط کاملا استاندارد در کارخانه جوجه کشی مرغ مادر ماهان (کرمان، ایران) تولید شده بود استفاده گردید. تخم مرغ‌های نطفه‌دار به صورت تصادفی به هفت گروه مساوی تقسیم شد و در دستگاه جوجه کشی با دمای  $37/7^{\circ}\text{C}$  و رطوبت نسبی ۶۰٪ قرار گرفت. در روز چهارم دوره رشد جنینی که مرحله بسیار حساسی در اندام‌زایی جنین است، میزان  $0/5$  cc از اسید آمینه‌های لیزین و لیزین نانو به ترتیب با دوزهای  $30 \text{ mg/kg}$ ،  $50 \text{ mg/kg}$  و  $100 \text{ mg/kg}$  وزن تخم مرغ توسط سوزن با شماره ۲۲ به داخل زرده تخم مرغ‌های هر گروه تلقیح گردید. تزریق دارو در این زمان بیشترین آثار آسیب‌شناختی را ایجاد خواهد کرد (۲۲، ۲۳). دوزها بر اساس ارزیابی‌های مقدماتی انجام شده توسط نویسندگان روی جنین ماکیان و همچنین مقدار توصیه شده اسید آمینه لیزین برای انسان (۱۲) انتخاب گردید. پس از تلقیح اسیدهای آمینه لیزین و لیزین نانو به درون تخم مرغ‌ها، میزان  $0/5$  cc از فسفات بافر سالین به داخل زرده تخم مرغ‌های گروه کنترل تلقیح شد. حجم، زمان و روش تزریق در تمامی گروه‌ها یکسان بود و تخم مرغ‌ها روزانه توسط روش نوربینی ارزیابی شدند. روش انجام این مطالعه به تایید کمیته اخلاق دانشگاه علوم پزشکی شیراز رسیده است (Code: IR.SUMS.REC.1393.7730).

**روش تهیه دوزهای اسید آمینه:** جهت تهیه دوزهای مختلف اسید آمینه لیزین (دگوسا، آلمان) از فسفات بافر سالین و به منظور استریل کردن محلول حاصله از فیلتر  $0/22 \mu\text{m}$  استفاده شد. اسید آمینه لیزین نانو در دانشکده فارماکولوژی دانشگاه شهید باهنر کرمان (کرمان، ایران) تولید و ارزیابی شد. بدین منظور، مقدار  $1/62 \text{ g}$  از اسید آمینه لیزین در  $14 \text{ ml}$  حلال دی متیل فرمامید حل شد. سپس میزان  $0/85 \text{ mmol}$  از لیگاندهای سدیم دو دسیل سولفات و  $0/02 \text{ mmol}$  ستیل تری متیل آمونیوم برماید هر کدام بطور جداگانه در دمای  $40^{\circ}\text{C}$  محلول واکنش تحت شرایط همزن مغناطیسی اضافه شدند. هریک از محلول‌های واکنش بطور جداگانه بعد از ۳۰ دقیقه حرارت‌دهی به راکتور فولادی با ظرفیت  $200 \text{ ml}$  منتقل شد. راکتورهای فولادی در آن حرارتی با دمای  $150^{\circ}\text{C}$  به مدت شش

**بروزن و رشد جنین:** جهت ارزیابی اثرات اسید آمینه‌های لیزین و لیزین نانو، جنین‌های هر گروه در روز هجدهم دوره رشد جنینی از دستگاه جوجه کشی خارج گردید. در ابتدا پوسته تخم مرغ‌ها از انتهای پهن آنها باز و جنین با دقت خارج شد و از لحاظ ماکروسکوپی مورد بررسی قرار گرفت. در ادامه، اندازه جنین از ابتدای استخوان فرونتال (Frontal Bone) تا انتهای استخوان پیوبیک (Pubic Bone) با استفاده از کولیس اندازه گیری شد. سپس وزن کشی جنین و محاسبه شاخص وزن جنین به وزن تخم مرغ انجام شد.

**بررسی اثرات میکروسکوپی اسید آمینه های لیزین و لیزین نانو:** به منظور بررسی ضایعات میکروسکوپی از اندام‌های داخلی شامل مغز، قلب، کبد، کلیه و ریه نمونه برداری انجام شد. پس از تثبیت شدن بافت‌ها در فرمالین ۱۰٪، نمونه‌ها درون دستگاه آماده سازی بافت قرار گرفت. سپس از آنها بلوک‌های پارافینی و برش‌هایی به قطر ۵ میکرون تهیه گردید و توسط هماتوکسیلین و ائوزین (مرک، آلمان) رنگ آمیزی شد. ویژگی‌های هیستوپاتولوژیک در گروه‌های مختلف مورد مطالعه میکروسکوپی قرار گرفت. جهت

که تزریق اسید آمینه‌های لیزین و لیزین نانو در دوزهای ۳۰ mg/kg، ۵۰ mg/kg و ۱۰۰ mg/kg وزن تخم مرغ آثار مخربی بر پوشش خارجی جنین در طول دوران رشد نداشته است.

از سوی دیگر، تزریق اسید آمینه لیزین در دوزهای ۳۰ mg/kg، ۵۰ mg/kg و ۱۰۰ mg/kg وزن تخم مرغ منجر به بروز تغییرات در وزن و رشد جنین‌ها نشده بود و بین گروه‌های دریافت کننده دوزهای مختلف لیزین و گروه کنترل اختلاف معنی‌داری مشاهده نشد ( $p > 0.05$ ). در حالی که جنین‌های دریافت کننده اسید

تجزیه و تحلیل نتایج از نرم افزار آماری SPSS و آزمون آنالیز واریانس یک طرفه و تعقیبی توکی استفاده شد و سطح معنی‌داری کمتر از ۰/۰۵ در نظر گرفته شد.

### یافته‌ها

#### اثرات ماکروسکوپی اسید آمینه‌های لیزین و

لیزین نانو: اثرات تزریق اسید آمینه‌های لیزین و لیزین نانو بر پوشش خارجی جنین تخم مرغ با استفاده از چشم و میکروسکوپ لوپ (صا ایران، ZSM1001، اصفهان، ایران) مورد ارزیابی قرار گرفت. نتایج نشان داد

**جدول ۱- اثرات اسید آمینه لیزین و لیزین نانو بر وزن و رشد جنین.** داده‌ها به صورت انحراف معیار± میانگین و مقدار احتمال در مقایسه با گروه کنترل گزارش شده است.

گروه‌های آزمایش						متغیرها
لیزین نانو			لیزین			کنترل
۱۰۰ mg/kg	۵۰ mg/kg	۳۰ mg/kg	۱۰۰ mg/kg	۵۰ mg/kg	۳۰ mg/kg	
۷۸/۶۱±۴	۹۱/۷۸±۵	۹۴/۲۵±۶	۹۴/۳۳±۴	۹۲/۶۴±۲	۹۳/۸۵±۳	طول بدن (mm)
p=۰/۰۱۷	p=۰/۲۸۵	p=۰/۴۷۵	p=۰/۴۹۳	p=۰/۳۲۱	p=۰/۴۱۲	مقدار احتمال (p-value)
۰/۶۲±۰/۸۷	۰/۷۴±۰/۲۳	۰/۷۶±۰/۱۸	۰/۷۶±۰/۱۵	۰/۷۴±۰/۵۹	۰/۷۵±۰/۲۳	وزن جنین به وزن تخم مرغ (g)
p=۰/۰۰۴	p=۰/۳۱۲	p=۰/۵۶۷	p=۰/۵۳۴	p=۰/۳۸۵	p=۰/۴۲۳	مقدار احتمال (p-value)

**جدول ۲- ضایعات هیستوپاتولوژیک اسید آمینه‌های لیزین و لیزین نانو در دوزهای ۳۰ mg/kg، ۵۰ mg/kg و ۱۰۰ mg/kg وزن بدن بر بافت‌های مغز، ریه، کبد، کلیه و قلب جنین.**

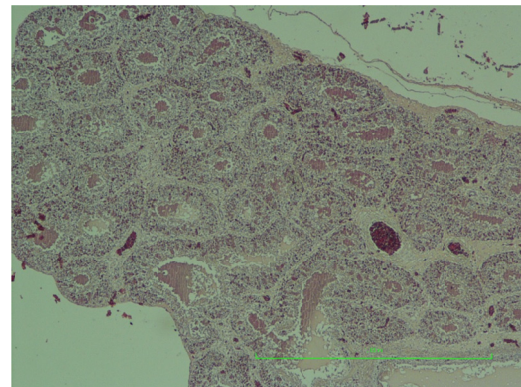
اسید آمینه	دوز	بافت‌های داخلی بدن جنین			
لیزین	۳۰ mg/kg	کلیه	کبد	مغز	ریه
۳۰	mg/kg	پر خونی	پر خونی	پر خونی، ادم خفیف	پر خونی
۵۰	mg/kg	پر خونی، اتساع مویرگ‌ها	پر خونی شدید، دژنراسیون سلول‌ها	پر خونی، ادم، میکروترومبوز	پر خونی، ادم
۱۰۰	mg/kg	پر خونی، اتساع مویرگ‌ها	پر خونی شدید، دژنراسیون سلولی، از دست رفتن سازمان طبیعی، آتروفی گلومرولی (شکل ۳)	پر خونی، ادم، میکروترومبوز (شکل ۲)	پر خونی، ادم (شکل ۱)
لیزین نانو	۳۰ mg/kg	پر خونی	پر خونی، کبد چرب	پر خونی، ادم	پر خونی
۵۰ mg/kg	mg/kg	پر خونی شدید، اتساع مویرگ‌ها و گلومرول‌ها، تغییرات بافت پوششی در لوله‌های متسع	پر خونی، کبد چرب	پر خونی، ادم	پر خونی شدید
۱۰۰ mg/kg	mg/kg	رابدومبولیز، اتساع مویرگ‌ها و جایگزینی عضلات بوسيله بافت‌های میکسوماتوز (شکل ۵)	پر خونی، کبد چرب (شکل ۴)	پر خونی، ادم	پر خونی شدید

**ضایعات هیستوپاتولوژیک اسید آمینه‌های لیزین و لیزین نانو بر جنین:** ضایعات هیستوپاتولوژیک اسید آمینه‌های لیزین و لیزین نانو در دوزهای ۳۰ mg/kg، ۵۰ mg/kg و ۱۰۰ mg/kg وزن تخم مرغ بر بافت‌های مغز، ریه، کبد، کلیه و قلب جنین در جدول شماره ۲ و شکل‌های ۱-۵ نشان داده شده است.

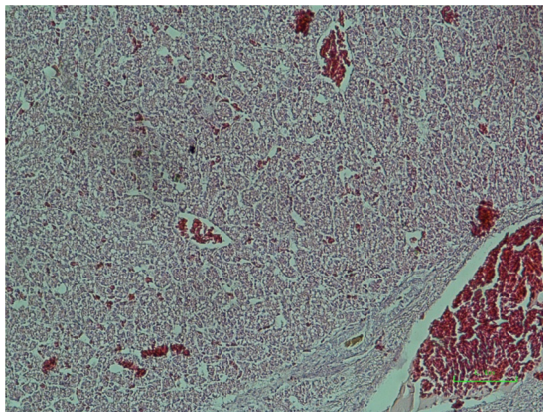
### بحث و نتیجه‌گیری

لیزین یک اسید آمینه ضروری است که بدن قادر به ساخت میزان کافی از آن نیست، بنابراین باید از طریق غذا تامین شود. این اسید آمینه در سوخت و ساز چربی و جذب کلسیم کمک می‌کند و نقش مهمی در تشکیل کلاژن دارد. مصرف مکمل‌های لیزین زمان بهبودی را

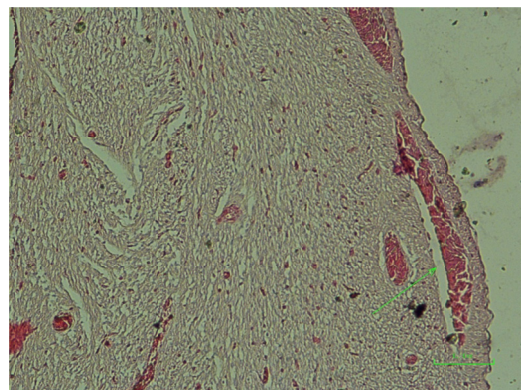
آمینو لیزین نانو با دوزهای ۳۰ mg/kg و ۵۰ mg/kg مشابه با گروه کنترل از وزن و رشد طبیعی برخوردار بودند ( $p > 0.05$ )، تزریق دوز ۱۰۰ mg/kg اسید آمینه لیزین نانو بطور معنی‌داری منجر به کاهش وزن ( $p = 0.004$ ) و رشد ( $p = 0.017$ ) جنین‌ها نسبت به گروه کنترل شد (جدول ۱).



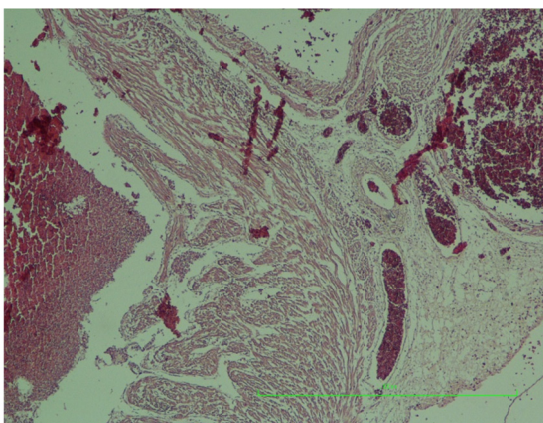
شکل ۱- ریه، پرخونی و ادم در جنین دریافت کننده اسید آمینه لیزین با دوز ۵۰ mg/kg (هماتوکسیلین و اتوزین،  $\times 40$ ).



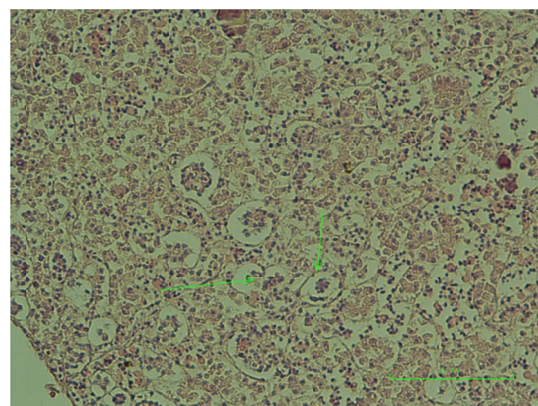
شکل ۴- کبد، پرخونی و کبد چرب در جنین دریافت کننده اسید آمینه لیزین نانو با دوز ۳۰ mg/kg (هماتوکسیلین و اتوزین،  $\times 40$ ).



شکل ۲- مغز، پرخونی، میکروترومبوز (پیکان) و ادم در جنین دریافت کننده اسید آمینه لیزین با دوز ۵۰ mg/kg (هماتوکسیلین و اتوزین،  $\times 100$ ).



شکل ۵- قلب، رابدومیولیز و جایگزینی عضلات قلبی بوسیله بافت‌های میکسوماتوز و اتساع مویرگ‌ها در جنین دریافت کننده اسید آمینه لیزین نانو با دوز ۱۰۰ mg/kg (هماتوکسیلین و اتوزین،  $\times 40$ ).



شکل ۳- کلیه، اتروفی گلوبروولی (پیکان) در جنین دریافت کننده اسید آمینه لیزین با دوز ۱۰۰ mg/kg (هماتوکسیلین و اتوزین،  $\times 40$ ).

انجام شده و تاثیر آن در افزایش رشد ماهیچه‌های جوجه‌هایی که از تخم بیرون آمده‌اند مشاهده شده است (۲۴). مصرف مکمل لیزین در جیره غذایی مرغ‌ان می‌تواند آثار مناسبی بر ترکیبات شیمیایی بدن پرنده داشته باشد. فخرایی و همکاران (۲۵) اثرات سطوح مختلف اسید آمینه لیزین بر سیستم ایمنی و برخی صفات بیوشیمیایی سرم خون مرغ‌های مادر گوشتی آرین را مورد بررسی قرار دادند. نتایج تحقیق آنها نشان داد که مصرف اسید آمینه لیزین روی سیستم ایمنی، پروتئین تام و آلبومین سرم خون مرغ مادر اثر می‌گذارد. لذا برای برآورد و تامین نیاز پرنده به این اسید آمینه، علاوه بر صفات تولیدی بایستی فراسنجه‌های ایمنی و فیزیولوژیکی نیز برای دستیابی به سطح مطلوب عملکرد در نظر گرفته شود (۲۵). در تحقیق دیگری اثرات سطوح مختلف پروتئین و لیزین در جیره غذایی دوره‌ی رشد جوجه‌های گوشتی بر خصوصیات لاشه مورد بررسی قرار گرفت (۲۶). نتایج این بررسی نشان داد که جوجه‌های گوشتی ماده پاسخ بیشتری به افزودن لیزین در جیره‌ی حاوی ۱۸ درصد پروتئین در مقایسه با جیره‌های حاوی ۲۰ و ۲۲ درصد پروتئین از نظر افزایش وزن بدن، وزن لاشه، سینه و ران نشان داده‌اند. تزریق ال-لیزین به جنین جوجه‌های گوشتی سبب تاثیرات مثبتی بر شاخص‌های تفریح، کیفیت و وزن لاشه، وزن عضلات ران و سینه و ویژگی‌های میکروسکوپی روده شده است. همچنین تغییراتی در پارهای از شاخص‌های سرمی نیز متعاقب تزریق ال-لیزین گزارش شده است (۲۷). به نظر می‌رسد در آینده، تزریق به جنین تخم از طریق اثر بر فعالیت ژن‌ها به بهبود شاخص‌های تولید بیانجامد. تاکنون اسید آمینه‌های لیزین به همراه آرژنین، ترونین و متیونین از طریق زرده به جنین جوجه تزریق شده‌اند. افزون بر این، تاثیر لیزین و متیونین بر رشد و پاسخ‌های ایمنی به اثبات رسیده است (۲۸).

علاوه بر مرغ‌ان گوشتی، اسید آمینه لیزین قادر است آثار مناسبی بر ترکیبات شیمیایی بدن موجودات دیگر نیز داشته باشد. به عنوان مثال بیرمی و همکاران (۲۹) اثر سطوح متفاوت لیزین و متیونین بر ترکیبات بیوشیمیایی و وضعیت اسیدهای آمینه بدن ماهیان جوان را بررسی کردند. نتایج حاصل نشان داد که

تسریع می‌کند و شانس ابتلا به عفونت مجدد را کاهش می‌دهد. بعضی از تحقیقات نشان می‌دهد که لیزین در درمان بیماری‌های قلبی- عروقی، پوسیدگی استخوان، آسم، میگرن و پولیت‌های بینی نیز موثر است (۹-۱۱). اثرات جانبی داروها و مکمل‌های درمانی بر جنین انسان همواره یکی از مسائل مهم در علوم پزشکی و فارماکولوژی بوده است. تاکنون تحقیقات کاملی در خصوص آثار جانبی مصرف اسید آمینه لیزین بر جنین صورت نگرفته است و اثرات آسیب‌شناختی و تراژونیک این اسید آمینه بر جنین انسان هنوز به خوبی مشخص نیست. جنین ماکیان می‌تواند به عنوان یک مدل حیوانی مناسب جهت ارزیابی آثار آسیب‌شناختی و سمیت داروها مورد استفاده قرار گیرد و محققین بسیاری از این مدل جهت ارزیابی آثار داروها و ترکیبات مختلف بر جنین استفاده کرده‌اند (۲۲، ۲۳). لذا در مطالعه حاضر، سمیت اسید آمینه لیزین و شکل نانوی آن با استفاده از مدل جنینی ماکیان مورد بررسی قرار گرفت.

نتایج این مطالعه نشان داد که اسید آمینه لیزین می‌تواند آثار مخربی بر اندام‌های داخلی جنین جوجه طی دوران رشد داشته باشد. بررسی هیستوپاتولوژیک اندام‌های داخلی نشان داد که آثار آسیب‌شناختی اسید آمینه لیزین و لیزین نانو می‌تواند در بافت‌های ریه، قلب، کبد، کلیه و مغز ایجاد گردد. آثار منفی این اسیدهای آمینه بر اندام‌های داخلی جنین از یک الگوی وابسته به دوز پیروی می‌کند و با افزایش دوز اسید آمینه، آثار منفی آن بیشتر آشکار می‌گردد. اثرات آسیب‌شناختی اسید آمینه‌های لیزین و لیزین نانو بر جنین جوجه برای اولین بار مورد بررسی قرار گرفته است و تحقیق دیگری برای مقایسه نتایج وجود ندارد. با این وجود تحقیقاتی در خصوص مصرف مکمل لیزین در جیره غذایی مرغ‌ان گوشتی، اثرات سطوح مختلف این اسید آمینه بر سیستم ایمنی و پارامترهای بیوشیمیایی و همچنین آثار سوء مصرف آن در ماکیان و حیوانات انجام شده که در ادامه مطلب به برخی از آنها اشاره شده است.

تغذیه جنین درون تخم از طریق تزریق مواد مغذی به زنده مانده، تفریح پذیری و رشد جوجه‌ها کمک شایانی می‌نماید. در سال‌های اخیر، تزریق اسیدهای آمینه به تخم بارور جوجه‌های گوشتی توسط کمپانی‌های مختلف



توانایی بالاتر شکل نانو در مقایسه با شکل ساده اسید آمینه لیزین برای نفوذ به بافت اشاره کرد. به دنبال نفوذ بیشتر بافتی، آثار آسیب‌شناختی نیز بیشتر خواهد شد (۴۳، ۴۴). در این مطالعه تلقیح اسید آمینه‌های لیزین و لیزین نانو در جنین جوجه موجب بروز آثار آسیب‌شناختی متفاوتی از قبیل ادم در بافت‌های مغز و ریه، میکروترومبوز مغز، دژنراسیون سلول‌های کبدی و اتساع ساینوزوئیدها، کبد چرب، پرخونی و اتساع مویرگ‌های قلب، رابدومیولیز و جایگزینی عضلات قلبی بوسیله بافت‌های میکسوماتوز، آتروفی گلمرول‌های کلیوی، پرخونی در اندام‌های مغز، ریه، کبد و کلیه گردید. مکانیسم‌های مختلف سلولی و مولکولی می‌توانند در ایجاد این ضایعات نقش داشته باشند و بررسی نقش دقیق هر یک از آنها نیازمند تحقیقات گسترده‌تر است.

از آنجا که جنین ماکیان مدل مناسبی برای ارزیابی خصوصیات سمی داروها می‌باشد، می‌توان پیش‌بینی نمود که مصرف این ترکیبات در دوران بارداری ممکن است آثار نامناسبی بر اندام‌های داخلی جنین انسان داشته باشد. باید توجه داشت که تلقیح اسید آمینه به تخم مرغ موجب پخش سیستمی این ترکیب در جنین خواهد شد. از سوی دیگر، در جنین انسان نیز زمانی که دارو از مادر به جنین می‌رسد به صورت سیستمیک در جنین منتشر می‌گردد، بنابراین جنین جوجه می‌تواند مدل مناسبی جهت ارزیابی آثار داروها و مکمل‌ها بر جنین انسان باشد. با این وجود آثار اسید آمینه‌های لیزین و لیزین نانو بر جنین انسان نیاز به بررسی‌های بیشتر دارد و تحقیقات آینده را در این خصوص طلب می‌نماید. از محدودیت‌های این پژوهش می‌توان به این نکته اشاره نمود که برخی از آثار آسیب‌شناختی ذکر شده در جنین ماکیان ممکن است با آنچه در جنین انسان رخ می‌دهد متفاوت باشد. بنابراین اگر ملاحظات اخلاقی اجازه دهد، لازم است آثار آسیب‌شناختی اسید آمینه‌های لیزین و لیزین نانو در جنین انسان هم بررسی گردد تا امکان مقایسه یافته‌های انسانی با جنین ماکیان فراهم گردد.

مکمل‌های اسید آمینه در بسیاری از افراد مورد استفاده قرار می‌گیرد، بنابراین با توجه به وقوع ضایعات مختلف آسیب‌شناختی در مدل جنین ماکیان به دنبال تلقیح اسید آمینه‌های لیزین و لیزین نانو، پیشنهاد

افزودن مکمل‌های آمینواسیدی به میزان ۰.۷۵٪ مکمل متیونین و ۰.۲۵٪ مکمل لیزین به جیره ای با ۴۵/۹۵ درصد پروتئین دارای اثرات مثبتی بر ترکیبات بیوشیمیایی لاشه و محتوای اسیدهای آمینه بدن در پرورش بچه ماهی است (۲۹). استفاده از نانوذرات لیپیدی جهت محافظت از لیزین در شکمبه گاو نیز پیشنهاد شده است (۳۰). مطالعات قبلی نشان داده است که لیزین استیل سالیسیلات از جراحات ریوی ناشی از مسمومیت با پاراکوات در موش صحرائی به طور چشمگیری کاسته است. این اثرات را به خواص آنتی اکسیدانی، آنتی فیبروزی، آنتی آپوپتوزی و ضد انعقادی این ترکیب نسبت داده‌اند (۳۱).

مکمل‌های اسید آمینه ممکن است با داشتن اثرات جانبی ناخواسته سبب ایجاد آسیب‌های بافتی غیر قابل جبرانی گردند. در تحقیقات مختلف، آثار سوء مصرف اسید آمینه لیزین مشخص شده است (۱۷، ۳۲-۳۴). تغذیه مرغان گوشتی با لیزین سبب پراکنندگی سلول‌های کبدی و پیدایش واکنش‌های چربی شده است (۳۵). مقادیر زیاد لیزین اثر نامطلوبی بر وضعیت آرژنین بدن دارد و اثر ضدیت میان لیزین و آرژنین ممکن است سطوح سایر اسیدهای آمینه را نیز تحت تاثیر قرار دهد (۳۶، ۳۷). لذا کاهش شدید رشد در پرندگان تغذیه شده با سطوح بالای لیزین می‌تواند ناشی از ضدیت میان لیزین و سایر ترکیبات بدن باشد (۳۸). از سوی دیگر، محدودیت لیزین در جیره نوزادان خوک بر پاسخ‌های آماسی در کلیه، کبد و طحال از طریق آنتی‌بادی‌های سرمی، سیتوکاین‌های التهابی و ERK1/2 اثر داشته است (۳۹). در مطالعه انجام شده روی موش‌های صحرائی تغذیه شده با اسید آمینه لیزین با دوز mg/kg ۳۰ وزن بدن، ضایعات کلیوی از جمله نکروز سلول‌های پوششی، اتساع مجاری و کاریومگالی دیده شده است (۴۰). همچنین کاهش رشد و افزایش چربی کبد متعاقب افزودن لیزین به جیره نوزاد موش صحرائی نیز گزارش شده است (۴۱). لیزین استیک سالیسیک اسید می‌تواند اثرات سمیت عصبی بر طناب نخاعی موش صحرائی ایجاد نماید (۴۲). این در حالی است که نتایج تحقیق حاضر نشان داد تبدیل اسید آمینه لیزین به شکل نانو در مقایسه با شکل غیرنانو می‌تواند ضایعات شدیدتری ایجاد نماید. از دلایل این اتفاق می‌توان به

12. Waller DG, Sampson A. Medical pharmacology and therapeutics E-Book. 5 ed. Amsterdam, the Netherlands: Elsevier Health Sciences; 2017.

13. Flodin NW. The metabolic roles, pharmacology, and toxicology of lysine. *J Am Coll Nutr.* 1997;16(1):7-21.

14. Tomé D, Bos C. Lysine requirement through the human life cycle. *J Nutr.* 2007;137(6):1642-5.

15. Yin J, Li Y, Han H, Zheng J, Wang L, Ren W, et al. Effects of Lysine deficiency and Lys-Lys dipeptide on cellular apoptosis and amino acids metabolism. *Mol Nutr Food Res.* 2017;61(9):1600754.

16. Yuzyuk T, Thomas A, Viau K, Liu A, De Biase I, Botto LD, et al. Effect of dietary lysine restriction and arginine supplementation in two patients with pyridoxine-dependent epilepsy. *Mol Genet Metab.* 2016;118(3):167-72.

17. Dawgul MA, Greber KE, Bartoszewska S, Baranska-Rybak W, Sawicki W, Kamysz W. In vitro evaluation of cytotoxicity and permeation study on lysine-and arginine-based lipopeptides with proven antimicrobial activity. *Molecules.* 2017;22(12):2173-9.

18. Flentke GR, Smith SM. The Avian Embryo as a Model for Fetal Alcohol Spectrum Disorders. *Biochem Cell Biol.* 2018;96(2):98-106.

19. Paris JL, Lafuente-Gómez N, Cabañas MV, Román J, Peña J, Vallet-Regí M. Fabrication of a nanoparticle-containing 3D porous bone scaffold with proangiogenic and antibacterial properties. *Acta Biomater.* 2019;86(1):441-9.

20. Samak DH, El-Sayed YS, Shaheen HM, Ali H, El-Hack MEA, Noreldin AE, et al. Developmental toxicity of carbon nanoparticles during embryogenesis in chicken. *Environ Sci Pollut Res Int.* 2018;27(16):19058-72.

21. Liu H, Yang D, Yang H, Zhang H, Zhang W, Fang Y, et al. Comparative study of respiratory tract immune toxicity induced by three sterilisation nanoparticles: silver, zinc oxide and titanium dioxide. *J Hazard Mater.* 2013;248(1):478-86.

22. Salari Z, Tavakkoli H, Khosravi A, Karamad E, Salarkia E, Ansari M, et al. Embryo-toxicity of docosahexaenoic and eicosapentaenoic acids: In vivo and in silico investigations using the chick embryo model. *Biomed Pharmacother.* 2021;136:111218.

23. Khosravi A, Sharifi I, Tavakkoli H, Derakhshanfar A, Keyhani AR, Salari Z, et al. Embryonic toxic-pathological effects of meglumine antimoniate using a chick embryo model. *PLoS One.* 2018;13(5):e0196424.

24. Subramanian S, Da Rae K, Siddiqui SH, Park JR, Tian W, Park BY, et al. Nano-Nutrition to Chicken at Different Embryonic Development Stages: Using Conjugated L-Arginine with Ag NPs to Improve Muscle Growth and Immune Related Proteins. Preprints. 2019.

می‌گردد مصرف این ترکیبات توسط کلیه افراد بخصوص مادران باردار با احتیاط صورت پذیرد.

### تقدیر و تشکر

این مقاله برگرفته شده از طرح مصوب مرکز تحقیقات علوم و فناوری تشخیص آزمایشگاهی دانشگاه علوم پزشکی شیراز با شماره ۷۷۳۰ می‌باشد.

### References

1. Hassan B, Chatha SAS, Hussain AI, Zia KM, Akhtar N. Recent advances on polysaccharides, lipids and protein based edible films and coatings: A review. *Int J Biol Macromol.* 2018;109(1):1095-107.

2. Wittmann C, Becker J. The L-lysine story: from metabolic pathways to industrial production. In: Wendisch VF, editor. *Amino Acid Biosynthesis~ Pathways, Regulation and Metabolic Engineering.* Berlin Heidelberg: Springer; 2007. p. 39-70.

3. Hayamizu K, Oshima I, Nakano M. Comprehensive safety assessment of L-lysine supplementation from clinical studies: a systematic review. *J Nutr.* 2020;150(1):2561-9.

4. Majello B, Gorini F, Saccà CD, Amente S. Expanding the role of the histone lysine-specific demethylase LSD1 in cancer. *Cancers.* 2019;11(3):324-31.

5. Ali I, Conrad RJ, Verdin E, Ott M. Lysine acetylation goes global: from epigenetics to metabolism and therapeutics. *Chem Rev.* 2018;118(3):1216-52.

6. Scott I, Yamauchi M, Sricholpech M. Lysine post-translational modifications of collagen. *Essays Biochem.* 2012;52:113-33.

7. Hayamizu K, Oshima I, Fukuda Z, Kuramochi Y, Nagai Y, Izumo N, et al. Safety assessment of L-lysine oral intake: a systematic review. *Amino Acids.* 2019;51(4):647-59.

8. Thomasy SM, Maggs DJ. A review of antiviral drugs and other compounds with activity against feline herpesvirus type 1. *Vet Ophthalmol.* 2016;19(1):119-30.

9. Khan N, Sheikh F, Rana MS, Kant K, Kewalramani N. Effect of supplementation of protected methionine, lysine and choline on performance of lactating cows-a review. *Agric Rev.* 2012;33(4):322-32.

10. Gil J, Ramirez-Torres A, Encarnación-Guevara S. Lysine acetylation and cancer: A proteomics perspective. *J Proteomics.* 2017;150(1):297-309.

11. Cuesta A, Taunton J. Lysine-Targeted Inhibitors and Chemoproteomic Probes. *Annu Rev Biochem.* 2019;88:365-81.

25. Fakhraei J, Lotfollahian H, Shivazad M, Chamani M. Effects of different levels of lysine amino acid in arian broiler breeders diets on immunity and some blood biochemical traits. *Vet Res Biol Products*. 2011;24(1):48-57.
26. Ghahri H, Goli A, Karimi Dareh Abi H. Effect of different levels of dietary crude protein and lysine on litter composition and carcass yield in female broilers from three to six weeks of age. *J Large Anim Clin Sci Res*. 2010;4(10):37-45.
27. Ebrahimi M, Janmohammadi H, Kia HD, Moghaddam G, Rajabi Z, Rafat SA, et al. The effect of L-lysine in ovo feeding on body weight characteristics and small intestine morphology in a day-old Ross broiler chicks. *Rev Med Vet*. 2017;168(4-6):116-24.
28. Luqman Z, Masood S, Zaneb H, Majeed KA, Hameed S, Ikram U, et al. Effect of in ovo inoculation on Productive Performances and Histophysiological Traits in Commercial Birds. *Int J Sci Eng Res*. 2019;10(6):1664-73.
29. Beirami N, Zakeri M, Kochenin P, Yavari V, Mohammadi Azarm H. Effects of amino acid supplementation of lysine and methionine on body biochemical composition and amino acid profile of Sobaity sea bream (*Sparidentex hasta*) juveniles. *Iran Fish Sci J*. 2017;25(5):129-41.
30. Albuquerque J, Casal S, de Jorge Páscoa RNM, Van Dorpe I, Fonseca AJM, Cabrita ARJ, et al. Applying nanotechnology to increase the rumen protection of amino acids in dairy cows. *Sci Rep*. 2020;10(1):1-12.
31. Huang WD, Wang JZ, Lu YQ, Di YM, Jiang JK, Zhang Q. Lysine acetylsalicylate ameliorates lung injury in rats acutely exposed to paraquat. *Chin Med J*. 2011;124(16):2496-501.
32. Sinha S, Lopes DH, Bitan G. A key role for lysine residues in amyloid  $\beta$ -protein folding, assembly, and toxicity. *ACS Chem Neurosci*. 2012;3(6):473-81.
33. Tsubuku S, Mochizuki M, Mawatari K, Smriga M, Kimura T. Thirteen-week oral toxicity study of L-lysine hydrochloride in rats. *Int J Toxicol*. 2004;23(2):113-8.
34. Liu X, Zheng L, Zhang R, Liu G, Xiao S, Qiao X, et al. Toxicological evaluation of advanced glycation end product N $\epsilon$ -(carboxymethyl) lysine: Acute and subacute oral toxicity studies. *Regul Toxicol Pharmacol*. 2016;77:65-74.
35. Jia H, He T, Yu H, Zeng X, Zhang S, Ma W, et al. Effects of L-lysine  $\cdot$  H<sub>2</sub>SO<sub>4</sub> product on the intestinal morphology and liver pathology using broiler model. *J Anim Sci Biotechnol*. 2019;10(10):1-10.
36. Li L, Vorobyov I, Allen TW. The different interactions of lysine and arginine side chains with lipid membranes. *J Phys Chem B*. 2013;117(40):11906-20.
37. Fagerlund R, Melen K, Kinnunen L, Julkunen I. Arginine/lysine-rich nuclear localization signals mediate interactions between dimeric STATs and importin alpha 5. *J Biol Chem*. 2002;277(33):30072-8.
38. Jones JD. Lysine Toxicity in the Chick. *J Nutr*. 1961;73(2):107-12.
39. Han H, Yin J, Wang B, Huang X, Yao J, Zheng J, et al. Effects of dietary lysine restriction on inflammatory responses in piglets. *Sci Rep*. 2018;8(2451):1-8.
40. Woodard J, Short D. Renal toxicity of N $\epsilon$ -(dl-2-amino-2-carboxyethyl)-l-lysine (lysinoalanine) in rats. *Food Cosmet Toxicol*. 1977;15(2):117-9.
41. Ulman E, Ifft K, Kari F, Visek W. Fatty liver of growing rats fed excess lysine and its prevention by adenine or allopurinol. *Lipids*. 1981;16(5):393-6.
42. Amiot J, Palacci J, Vedrenne C, Pellerin M. Spinal cord toxicity of lysine acetylsalicylate and ketamine hydrochloride administered intrathecally in the rat. *Ann Fr Anesth Reanim*. 1986;5(4):462-.
43. Villiers CL, Freitas H, Couderc R, Villiers M-B, Marche PN. Analysis of the toxicity of gold nano particles on the immune system: effect on dendritic cell functions. *J Nanopart Res*. 2010;12(1):55-60.
44. Cai S, Wu C, Gong L, Song T, Wu H, Zhang L. Effects of nano-selenium on performance, meat quality, immune function, oxidation resistance, and tissue selenium content in broilers. *Poult Sci*. 2012;91(10):2532-9.