



## ترمیم خودبخود استخوان سلا تورسیکا پس از جراحی اندوسکوپیک ترانس اسفنوئیدال اندونازال در بیماران مبتلا به آدنوم هیپوفیز

مریم جالیسی: دانشیار گوش، گلو، بینی و جراحی سر و گردن، دانشگاه علوم پزشکی ایران، مرکز تحقیقات قاعده جمجمه، بیمارستان رسول اکرم (ص)، تهران، ایران  
 علیرضا طبیب خوئی: دانشیار جراحی مغز و اعصاب، دانشگاه علوم پزشکی ایران، مرکز تحقیقات قاعده جمجمه، بیمارستان رسول اکرم (ص)، تهران، ایران  
 سجاد حسن زاده: استادیار آناتومی، دانشگاه علوم پزشکی ایران، مرکز تحقیقات قاعده جمجمه، بیمارستان رسول اکرم (ص)، تهران، ایران  
 نرگس خونساری: دکتری عمومی پزشکی، دانشکده پزشکی، دانشگاه علوم پزشکی ایران، تهران، ایران  
 زهرا آزاد: دکتری عمومی پزشکی، دانشگاه علوم پزشکی ایران، مرکز تحقیقات قاعده جمجمه، بیمارستان رسول اکرم (ص)، تهران، ایران (\* نویسنده مسئول)  
 zahraazadmd@gmail.com

### چکیده

#### کلیدواژه‌ها

آدنوم هیپوفیز،  
 بازسازی قاعده جمجمه،  
 جراحی اندوسکوپیک اندونازال،  
 ترانس اسفنوئیدال،  
 ترمیم استخوان

تاریخ دریافت: ۱۴۰۲/۰۱/۱۹

تاریخ چاپ: ۱۴۰۲/۰۳/۲۰

**زمینه و هدف:** گزارش در مورد ترمیم خودبخود نقص استخوانی ناحیه سلاتورسیکا به دنبال جراحی اندونازال اندوسکوپیک ترانس-اسفنوئیدال (EETSA) اندک است و مطالعه حاضر با هدف امکان ترمیم خودبخود استخوان این ناحیه به دنبال EETSA در بیماران مبتلا به آدنوم هیپوفیز انجام شده است.

**روش کار:** در این مطالعه‌ی پایلوت، ۸ بیمار مبتلا به آدنوم هیپوفیز تایید شده با برر سی بافت، که تحت EETSA قرار گرفته بودند، و استخوان یا غضروف برای بازسازی نقص استخوانی حین عمل استفاده نشده بود، مورد بررسی قرار گرفتند. اندازه‌گیری‌های مطالعه شامل اقطار و مساحت نقص استخوانی سلا تورسیکا در سی تی اسکن بعد از عمل و مقایسه با اندازه‌های نقص ایجاد شده در حین عمل بود.

**یافته‌ها:** میانگین سطح نقص اولیه اندازه‌گیری شده حین عمل، ۲۷۹/۹۰ میلی‌مترمربع با دامنه میان چارکی (IQ) ۱۷۹/۱ میلی‌مترمربع بود که میانگین ۷۴/۱٪ آن (IQ=۱۱/۲، بازه ی ۶۷/۸-۹۹/۲٪) پس از گذشت میانگین ۴۶ ماه (IQ=۲۰/۵)، با استخوان سازی خود بخود ترمیم شده بود. مساحت نقص استخوانی اولیه هم با اندازه ی مساحت ترمیم شده، و هم با اندازه‌ی مساحت نقص استخوانی باقیمانده هم بستگی هم جهت نشان داد (به ترتیب ضریب همبستگی = ۰/۹۲۹، سطح معناداری = ۰/۰۰۱ و ضریب همبستگی = ۰/۹۷۶، سطح معناداری  $\geq 0/001$ )

**نتیجه‌گیری:** میزان قابل ملاحظه‌ای از نقص استخوانی پس از جراحی EETSA برای آدنوم هیپوفیز، با استخوان‌سازی خودبخودی ترمیم می‌شود که می‌تواند مطرح‌کننده عدم ضرورت انجام باز سازی با استخوان یا غضروف در این رویکرد جراحی باشد.

تعارض منافع: گزارش نشده است.

منبع حمایت‌کننده: حامی مالی ندارد.

شیوه استناد به این مقاله:

Jalessi M, Tabib khooei A, Hasanzadeh S, Khonsari N, Azad Z. Spontaneous Repair of Sella Turcica Bone Following Endoscopic Endonasal Trans- sphenoidal Approach in Patients with Pituitary Adenoma. Razi J Med Sci. 2023;30(3): 108-118.

\*انتشار این مقاله به‌صورت دسترسی آزاد مطابق با 3.0 CC BY-NC-SA صورت گرفته است.



## Original Article

## Spontaneous Repair of Sella Turcica Bone Following Endoscopic Endonasal Trans- sphenoidal Approach in Patients with Pituitary Adenoma

**Maryam Jalessi:** Associate Professor of Otorhinolaryngology, Head and Neck Surgery Iran University of Medical Sciences, Skull Base Research Center, Rasoul Akram Hospital, Tehran, Iran

**Alireza Tabib khooei:** Associate Professor of Neurosurgery Iran University of Medical Sciences, Skull Base Research Center, Rasoul Akram Hospital, Tehran, Iran

**Sajad Hasanazadeh:** Assistant Professor of Anatomy, Iran University of Medical Sciences, Skull Base Research Center, Rasoul Akram Hospital, Tehran, Iran

**Narges Khonsari:** Medical Doctor, Iran University of Medical Sciences, School of Medicine, Tehran, Iran

**Zahra Azad:** Medical Doctor, Iran University of Medical Sciences, Skull Base Research Center, Rasoul Akram Hospital, Tehran, Iran (\* Corresponding Author) zahraazadmd@gmail.com

### Abstract

**Background & Aims:** The pituitary gland is located near the center of the cranium base, caudally surrounded by a bony basket structure of the sphenoid bone named "Sella Turcica." The adjacent structures, such as optic chiasma stated superiorly, are of clinical and surgical importance(1, 2). Surgery is the first-line treatment for the large nonfunctional pituitary adenomas with clinical signs and symptoms (e.g., optic chiasma compression) and most functional adenomas (4). The very primary surgical access to pituitary adenomas was provided via trans-facial or trans-cranial approaches. The trans-sphenoidal approach was introduced later in the early 1900. However, this approach was abandoned due to serious complications and a higher mortality rate (5-8). With the advent of the microscope and later the endoscope and its application in the trans-sphenoidal approach, the endoscopic endonasal trans-sphenoidal approach (EETSA) has been rapidly accepted and well established for its advantages such as a better visualization, more complete tumor resection, and lower complications (8-10). However, as the access to a pituitary adenoma is provided through a bony defect in the sella turcica floor, postoperative cerebrospinal fluid (CSF) leak is a risk with the recently reported prevalence of 0/5-12% in endoscopic approach (11-16). To avoid it, various reconstruction strategies and materials have been introduced. In nonrigid reconstructions, materials such as fat, fascia, dural replacements, mucosal or muscular grafts, and pedicled mucosal flap of the nasal septum, middle or inferior turbinate are used. In rigid reconstructions, bone, cartilage, titanium mesh, ceramic implants, and bone cement are adopted (8,21). None of them being known superior to the other, heterogenous algorithms have been designed principally based on the grade or risk of CSF leak (22, 23).

Rigid reconstruction is supposed to strengthen and protect the reconstructed area well. However, donors cite morbidities in autografts (e.g., nasal bone or cartilage) (24), infection transmission in allografts (e.g., cadaveric iliac crest) (25), high costs, low biocompatibility, infection, and radiologic artifacts in synthetic grafts (e.g., Medpor) (26) are among the challenges both the patients and the surgeons encounter (19).

Moreover, minimal data exist on the spontaneous sella turcica re-ossification following EETSA, which can debate the necessity of rigid reconstruction. This pilot study consequently aims to consider the possible self-repair of sella turcica without any rigid reconstruction in eight patients with pituitary adenoma.

**Methods:** In this retrospective pilot study, the pituitary adenoma data bank of Rasoul Akram hospital's skull base research center was reviewed for the patients who had undergone EETSA between March 2014 to February 2018.

Those with available pre-operation paranasal sinuses CT scan, data bank documented measures of the intra-operation bony defect, evidence of the complete tumor resection according to the MRI three months after the surgery, and no evidence of tumor recurrence

### Keywords

Pituitary Adenoma,  
Skull Base  
Reconstruction,  
Endoscopic Endonasal  
Trans- sphenoidal  
Approach,  
Bone Repair

Received: 08/04/2023

Published: 10/06/2023

based on the last MRI (2018 or 2019) were included if no revision surgery or radiotherapy before or/and after the operation was conducted. They were accidentally called, and the first ten patients accessible by the documented phone number were invited to take a paranasal sinuses CT scan to evaluate sella turcica spontaneous re-ossification after informed consent. The CT scans were evaluated, and measurements, including the maximum diameters of bone defect in the coronal and sagittal planes on the CT scans - using the Picture Archiving and Communication Systems (PACS) - *Osirix* system-, were compared with the defect size created intraoperatively. The area of the defect was calculated using the equation for the area of an Ellipse (major radius multiplying by minor radius Multiplying by pi.)

All procedures performed in this study were in accordance with the ethical standards of the Iran University of Medical Sciences research ethics committee (IR.IUMS.REC.1395.29082) and with the 1964 Helsinki Declaration and its later amendments.

Median and interquartile ranges (IQ) were used for the descriptive analysis of quantitative variables. Mann-Whitney test was used to compare independent quantitative variables, and Wilcoxon Signed Ranked test was used for quantitative dependent variables. The Spearman test evaluated the correlations. The statistical software IBM SPSS Statistics for Windows version 22.0 (IBM Corp. Released 2013, Armonk, New York) was used for the statistical analysis. P values <0.05 were considered statistically significant.

**Results:** Eight patients with no rigid reconstruction were included in the final analysis, with a median age of 40/5 years old (IQ=17), of whom six were female. After a median of 46 months (IQ=20.5, range 12-60), length, width, and the area of the bony defect were significantly reduced (21.5 to 9.3 mm, 15.6 to 9.4, and 297.90 to 77.5 mm<sup>2</sup>, respectively p values=0.01) leading to the median of 74.1% (IQ=11.2%, range 67.8-99.2%) self-repair of the primary bony defect.

The area of the intraoperative bony defect was significantly correlated with the final bony regenerated area and with the area of defect remaining after follow-up. ( $r=0.929$ ,  $p$  value=0.001, and  $r=0.976$ ,  $p$  value $\leq$ 0.001, respectively). A negative correlation between age and the bony regeneration speed (the monthly percentage of the repaired area) was also detected. ( $r=-0.762$ ,  $p$  value= 0.02)

**Conclusion:** In this study, spontaneous bony regeneration was shown to occur in all eight studied individuals (median of 74.1%, range of 67.8-99.2%) with various types of pituitary adenomas and primary defect areas (median of 297.9, range of 78.5 to 575.52 mm<sup>2</sup>) after a median of 46 months. The results align with the only previous study that reported spontaneous ossification in 94% of the 17 patients with pituitary adenomas in the median of 36 months (27). There are no more available data on sella turcica spontaneous bony regeneration. However, there is evidence of potential spontaneous re-ossification of the mandible, which is of the same bone type (irregular), showing even better healing without reconstruction strategies (29, 32-35). CSF leak risk, which is the most salient concern in EETSA, determines the reconstruction strategy in the skull base surgeries. Nonrigid reconstruction, whether intraoperative CSF leak is present or not, has led to permissible postoperative CSF leak (38,42,43). Moreover, the postoperative CSF leak rate was not significantly different with or without the use of *Buttress* in a recent meta-analysis (38). Putting all these findings together and considering the natural sphenoid spontaneous bony regeneration capability, the authors suggest that rigid reconstruction of sella turcica following EETSA may not be necessary.

**Conflicts of interest:** None

**Funding:** None

#### Cite this article as:

Jalessi M, Tabib khooei A, Hasanzadeh S, Khonsari N, Azad Z. Spontaneous Repair of Sella Turcica Bone Following Endoscopic Endonasal Trans- sphenoidal Approach in Patients with Pituitary Adenoma. *Razi J Med Sci.* 2023;30(3): 108-118.

\*This work is published under CC BY-NC-SA 3.0 licence.

## مقدمه

غده هیپوفیز پایین تر از هیپوتالاموس تقریباً در مرکز قاعده کرانیوم قرار دارد. مرزهای آناتومیکی این غده دارای اهمیت بالینی و جراحی است. این غده از سمت دمی توسط استخوان اسفونوئید در ساختاری زین مانند به نام سلا تورسیکا *sella turcica* احاطه شده است و در سمت فوقانی آن، کیاسم بینایی قرار دارد (۱، ۲). آدنوم‌های هیپوفیز نئوپلاسم‌های غالباً خوش خیم با رشد آهسته هستند که سالانه در ۴ تا ۷ نفر از هر صد هزار نفر باعث بروز علائم بالینی مرتبط می‌شوند (۳). جراحی، معمولاً برای آدنوم‌های غیرعملکردی بزرگ‌تر که باعث اثر فشاری روی کیا سم بینایی شوند و همینطور برای اغلب آدنوم‌های مترشح‌ه هورمون به جز پرولاکتینوما، درمان خط اول محسوب می‌شود (۴).

در گذشته برای دسترسی به نواحی سلا و پاراسلا، جراحان از رویکردهای گسترده‌ی ترانس-فیشیال و ترانس-کرانیال، استفاده می‌کردند که شکل سر یا صورت را از حالت طبیعی خارج می‌کرد و با عوارض بیشتر و میزان مرگ و میر بالا همراه بود (۵). دسترسی ترانس-اسفونوئیدال در دهه اول ۱۹۰۰ برای اولین بار معرفی شد و در سال ۱۹۶۵ Guiot برای اولین بار از یک اندوسکوپ برای افزایش دید در نواحی سلا و پاراسلا استفاده کرد (۶-۸). از آن زمان تاکنون، تشخیص و درمان جراحی تومورهای هیپوفیز به طور قابل توجهی پیشرفت کرده است و روش اندوسکوپیک ترانس-اسفونوئیدال اندونازال (EETSA) به دلیل مزایای آن، من جمله ارائه تجسم بهتر از طریق اندوسکوپ‌های زاویه‌دار که منجر به خروج کامل‌تر تومور و کاهش عوارض آن می‌شود، به سرعت مورد پذیرش قرار گرفته است (۹، ۱۰). از آنجایی که در این رویکرد، دسترسی به هیپوفیز از طریق ایجاد نقص در قاعده جمجمه فراهم می‌شود، یکی از عوارض بالقوه و اصلی این رویکرد، نشت مایع مغزی نخاعی (CSF) است (۱۱). شیوع نشت CSF بدنال جراحی‌های اندوسکوپیک اندونازال هیپوفیز و تومورهای قاعده جمجمه در رویکرد ترانس-اسفونوئیدال ۵٪-۱۲ تخمین زده می‌شود (۱۶-۱۲). نشت CSF می‌تواند منجر به عوارض خطرناک نظیر مننژیت باکتریایی، پنومو سفالوس، و نیاز به جراحی مجدد شود که خود می‌تواند عامل ایجاد ناتوانی و حتی مرگ و میر

باشد (۱۷، ۱۸). همینطور بیمارانی که دچار این عارضه می‌شوند مدت بیشتری نیاز به بستری پیدا می‌کنند و متحمل هزینه‌های قابل توجه سلامت می‌شوند (۱۹، ۲۰).

از این رو بازسازی نقص سلا تورسیکا به دنبال TSA، موضوع مطالعات بسیاری بوده است. تکنیک‌های بازسازی نقص استخوانی از پر کردن سینوس اسفونوئید با چربی شروع شد. اما به دلیل وسعت نقص ایجاد شده در EETSA و ریسک بالای نشت CSF، روش‌های متعددی، از جمله بازسازی سخت سلا با استخوان، غضروف، مش تیتانیوم، ایمپلنت سرامیکی، سیمان استخوان یا بازسازی نرم با چربی، فاسیا، جایگزین‌های دوره، گرفت‌های مخاطی یا عضلانی، یا پاپک‌های فلپی (فلپ مخاطی سپتوم بینی و فلپ‌های شاخک تحتانی و میانی) مطرح شده است (۸، ۲۱). به تدریج به دلیل عدم اثبات برتری مواد مختلف، پروتکل‌های مختلفی برای بازسازی نقص قاعده جمجمه ارائه شد که عمدتاً بر اساس شدت (درجه) نشت CSF حین عمل، برنا م‌ریزی می‌شوند (۲۲، ۲۳). اگرچه مطالعات متعددی نشان داده‌اند که استفاده از ترکیب فلپ نازوسپتال واسکولاریزه در مقایسه با سایر مواد و روش‌ها می‌تواند تا حد زیادی ریسک نشت CSF را پس از جراحی اندوسکوپیک آدنوم هیپوفیز کاهش دهد (۱۹). برای بازسازی سخت استخوان سلا، استفاده از آتوگرفت‌ها (مثلاً استخوان بینی (۲۴)، آلوگرفت‌ها و *iliac crest* (۲۵)) و یا گرفت‌های سنتتیک (مثلاً Medpor) (۲۶) مطرح شده است. این روش، سراسر محل بازسازی شده را قادر به تحمل نیروهای بالا می‌سازد و از ساختارهای زیرین با اطمینان محافظت می‌کند. از معایب آن می‌توان موربیدیتی در سایت بافت اهدا شده در پیوندهای اتولوگ، انتقال عفونت از اهدا کننده در پیوندهای آلوگرفت و زنگرفت، و در مورد گرفت‌های سنتتیک، هزینه‌های مستقیم بالا، زیست‌سازگاری پایین، عفونت‌زایی، و ایجاد آرتیفکت‌های رادیولوژیکی را نام برد (۱۲).

از آنجایی که تعداد کمی از مطالعات امکان بازسازی خودبخود نقص استخوانی قاعده جمجمه را پس از جراحی اندوسکوپیک اندونازال مطرح کرده‌اند، مطالعه

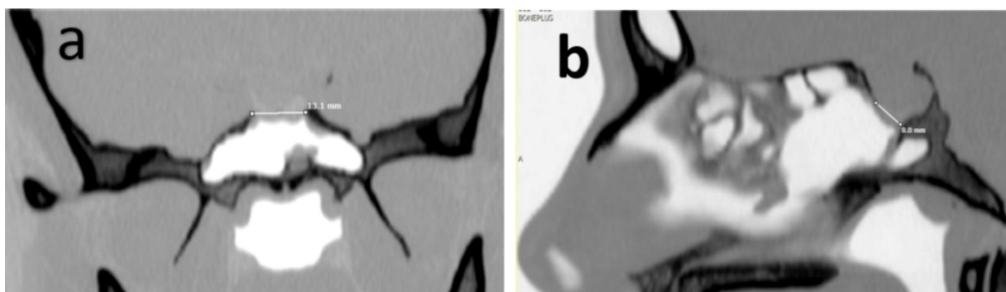
بازسازی کرونال و ساژیتال، انجام شد. اندازه گیری‌های مورد نیاز بعد از عمل، شامل اندازه گیری حداکثر قطر نقص استخوان در مقاطع کرونال و ساژیتال در سی تی اسکن با استفاده از سیستم‌های آرشیو تصویر و ارتباطات (PACS سیستم Osirix) بود که با همین اقطار در نقص ایجاد شده در حین عمل، مقایسه شد. (عکس ۱) مساحت نقص استخوانی با استفاده از معادله مساحت بیضی (شعاع اصلی ضرب در شعاع کوچک ضرب در عدد پی (۳/۱۴) محاسبه شد. تمام مراحل انجام این مطالعه مطابق با استانداردهای اخلاقی دستورالعمل‌های ملی و نهادهای در مطالعات انسانی دانشگاه علوم پزشکی ایران IR.IUMS.REC.1395.29082 و اعلامیه هلسینکی بود.

برای توصیف داده‌ها از تحلیل توصیفی شامل میانه و دامنه میان چارکی (IQ) برای متغیرهای کمی، و فراوانی (درصد) برای متغیرهای کیفی استفاده شد. برای مقایسه متغیرهای کمی مستقل از آزمون من-ویتنی (Mann-Whitney) و در مورد متغیرهای کمی وابسته از آزمون رتبه ای ویلکوکسان (Wilcoxon Signed Ranked Test) استفاده شد. برای بررسی همبستگی‌ها، از آزمون همبستگی اسپیرمن استفاده شد. جهت تجزیه و تحلیل آماری، از نرم افزار آماری IBM SPSS Statistics (IBM Corp.) ۲۲،۰ نسخه (Released 2013, Armonk, New York) استفاده شد. مقادیر P کمتر از ۰/۰۵ از نظر آماری معنی‌دار در نظر گرفته شد.

حاضر با هدف بررسی روند طبیعی ترمیم نقص استخوانی قاعده جمجمه به دنبال جراحی EETSA در بیماران مبتلا به آدنوم هیپوفیز انجام شده است.

## روش کار

در این مطالعه‌ی پایلوت گذشته نگر طی سال ۹۸-۹۷، بانک اطلاعات آدنوم هیپوفیز مرکز تحقیقات قاعده جمجمه بیمارستان رسول اکرم (ص) مورد بررسی قرار گرفت. بیمارانی که در بازه‌ی سال‌های ۱۳۹۳ تا ۱۳۹۶ برای برداشتن آدنوم هیپوفیز (با تایید پاتولوژیک) بطور اولیه تحت جراحی EETSA قرار گرفته بودند، در صورت موجود بودن سی تی اسکن از سینوس‌های پارانازال قبل از عمل جراحی، مستند بودن اندازه‌های نقص استخوانی ایجاد شده در حین عمل در بانک اطلاعات و رزکسیون تومور بطور کامل (با توجه به MRI سه ماه بعد از عمل) و عدم عود تومور در آخرین MRI (سال ۹۷ یا ۹۸) وارد مطالعه شدند. بیمارانی که عمل مجدد یا رادیوتراپی قبل یا بعد از جراحی داشتند از مطالعه خارج شدند. با این بیماران به صورت تصادفی تماس تلفنی گرفته شد و از آنها برای شرکت در مطالعه دعوت شد تا جهت ارزیابی میزان استخوان‌سازی کف سلا، سی تی اسکن سینوس‌های پارانازال انجام دهند. ده بیمار اول وارد مطالعه شدند و رضایت آگاهانه اخذ شد. تمامی اطلاعات پایه شامل مشخصات دموگرافیک، پارامترهای مرتبط با تومور، روش بازسازی و تاریخ عمل جراحی از بانک اطلاعات استخراج شد. سی تی اسکن بعد از عمل در محور آگزیال با ضخامت ۱ میلی‌متر، با



عکس ۱- اندازه گیری حداکثر قطر نقص استخوانی باقی مانده در سی تی اسکن انجام شده در پیگیری بعد از عمل. a-نمای کرونال. b-نمای ساژیتال

## یافته‌ها

روى (Ethicon/J&J, Somerville, NJ) surgicele ناحیه نقص قرار داده شده بود. سینوس اسفنوئید در تمام بیماران با ژل فوم (Ethicon/J&J, SPONGOSTAN) پک شده بود. نشت CSF بعد از عمل در هیچ‌یک از بیماران وجود نداشت. میان‌ه وقفه‌ی زمانی بین جراحی EETSA و انجام تصویربرداری سی تی اسکن ۴۶ (IQ=۲۰/۵) ماه، بازه‌ی ۱۲ تا ۶۰ ماه بود. طول، عرض، و مساحت نقص استخوانی پس از پیگیری، بطور معناداری کمتر از طول، عرض، و مساحت نقص استخوانی اولیه بود (جدول ۲).

مساحت ترمیم شده به صورت تفاضل مساحت نقص اولیه ایجاد شده در استخوان کف سلا در حین جراحی و مساحت نقص استخوانی باقی مانده و سرعت ترمیم

در نهایت اطلاعات هشت بیمار با تشخیص قطعی آدنوم هیپوفیز مورد آنالیز قرار گرفت (دو بیمار به دلیل عدم انجام سی تی اسکن طبق پروتوکل از مطالعه خارج شدند). از این میان دو نفر (۲۵٪) آقا و شش نفر (۷۵٪) خانم بودند. میان‌ه سنی شرکت‌کنندگان ۴۰/۵ (IQ=۱۷) سال (بازه‌ی ۲۹ تا ۵۵ سال) بود. سه نفر (۳۷/۵٪) ماکروآدنومای بدون عملکرد، سه نفر (۳۷/۵٪) ماکروآدنومای مترشحه‌ی هورمون رشد، و دو نفر (۲۵٪) پرولاکتینومای مقاوم به درمان دارویی داشتند (جدول ۱). ترمیم در دو بیمار با استفاده از گرفت چربی اتولوگ، و در سه بیمار با گرفت چربی اتولوگ و فلپ نازو سپتال انجام گرفته بود. در دو بیمار دیگر فقط یک لایه از

جدول ۱- اطلاعات دموگرافیک شامل سن، جنس و پاتولوژی آدنوما

بیماران به ترتیب از کمترین سن تا بیشترین سن	سن (سال)	جنسیت	نوع تومور
بیمار اول	۲۹	خانم	پرولاکتینوما
بیمار دوم	۳۰	خانم	مترشحه هورمون رشد
بیمار سوم	۳۱	خانم	پرولاکتینوما
بیمار چهارم	۴۰	خانم	بدون عملکرد
بیمار پنجم	۴۱	خانم	مترشحه هورمون رشد
بیمار ششم	۴۶	خانم	بدون عملکرد
بیمار هفتم	۴۷	آقا	مترشحه هورمون رشد
بیمار هشتم	۵۵	آقا	بدون عملکرد

جدول ۲- اندازه‌گیری‌های هنگام عمل و بعد از پیگیری و درصد ترمیم یافته

بیماران به ترتیب از کمترین سن تا بیشترین سن	طول نقص استخوانی در حین عمل	طول نقص استخوانی در اسکن بعد از عمل	عرض نقص استخوانی در حین عمل	عرض نقص استخوانی در اسکن بعد از عمل	درصد ترمیم شده از نقص طولی	عرض نقص استخوانی در حین عمل	عرض نقص استخوانی در اسکن بعد از عمل	درصد ترمیم شده از نقص عرضی	مساحت نقص استخوانی اولیه	مساحت نقص استخوانی در پیگیری	درصد ترمیم شده از مساحت نقص اولیه
بیماران به ترتیب از کمترین سن تا بیشترین سن	mm	mm	mm	mm	%	mm	mm	%	mm <sup>2</sup>	mm <sup>2</sup>	%
بیمار اول	۲۵	۹/۶	۱۲	۸/۱	۶۱/۶	۳۲/۵	۲۳۵/۵	۶۱	۷۴	۶۱	۷۴
بیمار دوم	۱۸	۹	۲۰	۱۰/۳	۵۰	۴۸/۵	۲۸۲/۶	۲۷/۷	۷۴/۲	۲۷/۷	۷۴/۲
بیمار سوم	۲۳	۱۲/۱	۱۸	۱۱	۴۷/۳۹	۳۸/۸	۳۳۴/۹	۱۰۴/۴	۶۷/۸	۱۰۴/۴	۶۷/۸
بیمار چهارم	۱۰	۸	۱۰	۰/۱	۲۰	۹۹	۷۸/۵	۰/۶	۹۹/۲	۰/۶	۹۹/۲
بیمار پنجم	۲۰	۸	۲۰	۱۳/۱	۶۰	۳۴/۵	۳۱۴	۸۲/۲	۷۳/۸	۸۲/۲	۷۳/۸
بیمار ششم	۳۰	۱۳/۱	۱۳	۸/۶	۵۶/۳	۳۵/۳	۳۱۳/۲	۸۸/۴	۷۱/۷	۸۸/۴	۷۱/۷
بیمار هفتم	۲۸	۱۳	۲۴	۱۱/۷	۵۳/۵	۵۱/۲	۵۳۷/۵	۱۱۹/۴	۷۷/۳	۱۱۹/۴	۷۷/۳
بیمار هشتم	۱۳	۳	۱۱	۶/۹	۷۶/۹	۳۷/۲	۱۱۲/۲	۱۶/۲	۸۵/۵	۱۶/۲	۸۵/۵
میان‌ه (IQ)	۲۱/۵	۹/۳	۱۵/۶	۹/۴	۵۴/۹	۳۸	۲۹۷/۹	۷۷/۵	۷۴/۱	۷۷/۵	۷۴/۱
	(۱۳)	(۴/۷)	(۹)	(۴/۳)	(۱۳/۱)	(۱۵/۸)	(۱۷۹/۱)	(۷۳)	(۱۱/۲)	(۷۳)	(۱۱/۲)
سطح معناداری	۰/۰۱		۰/۰۱					۰/۰۱			

mm: میلی‌متر، mm<sup>2</sup>: میلی‌متر مربع



**جدول ۳- جدول همبستگی مساحت ترمیم شده و سرعت ترمیم (سطح ترمیم شده در ماه به درصد) با سایر متغیرهای مطالعه**

متغیرها		مساحت ترمیم شده		سطح ترمیم شده در ماه به درصد
		ضریب همبستگی	سطح معناداری	ضریب همبستگی
سن				۰/۰۲
تعداد ماه های گذشته از جراحی تا زمان بررسی سی تی اسکن				۰/۰۲
مساحت نقص استخوانی اولیه		۰/۹۲۹	۰/۰۰۱	۰/۰۲
طول نقص استخوانی در حین عمل جراحی		۰/۷۱۴	۰/۰۴	۰/۰۲
عرض نقص استخوانی در حین عمل جراحی		۰/۸۷۴	۰/۰۰۵	۰/۰۲
مساحت نقص استخوانی باقی مانده در پیگیری		۰/۹۰۵	۰/۰۰۲	۰/۰۲
طول نقص استخوانی باقی مانده در پیگیری		۰/۹۰۵	۰/۰۰۲	۰/۰۲
عرض نقص استخوانی باقی مانده در پیگیری		۰/۹۰۵	۰/۰۰۲	۰/۰۲

**جدول ۴- میزان و درصد ترمیم نقص سلا تورسیکا**

متغیرها	میزان ترمیم، میلی متر	سرعت ترمیم، میلی متر در ماه	سرعت ترمیم، درصد در ماه
نمای ساجیتال			
میانه (IQ)	۱۱/۴ (۶)	۰/۲ (۰/۱)	۱/۱ (۰/۷)
بازه	۱۶/۲-۹	۱/۰-۲/۰۴	۵/۰-۱/۴
نمای کرونال			
میانه (IQ)	۶/۹ (۵/۶)	۰/۲ (۰/۱)	۰/۹ (۱/۲)
بازه	۱۲/۳-۳/۹	۰/۰-۳/۰۷	۲/۰-۷/۶
مساحت کلی*			
میانه (IQ)	۲۱۵/۱ (۱۱۴/۳)	۵/۵ (۵/۱)	۱/۸ (۰/۸)
بازه	۴۰۸/۷۷-۱/۸	۱۴/۱-۵/۶	۶/۱-۱/۳

\*: میلی متر مربع به جای میلی متر

### بحث

در این مطالعه پایلوت، ترمیم نقص استخوانی ایجاد شده در کف جمجمه در ناحیه‌ی سلا تورسیکا به دنبال پروچ اندوسکوپیک از داخل بینی به سینوس اسفنوئید در گروهی از بیماران با آدنوم‌های مختلف هیپوفیز و با یا بدون ترمیم کف سلا با بافت نرم بررسی شد. تصاویر سی تی اسکن پس از میانه‌ی ۴۶ ماه نشان داد که در جاتی از ترمیم خودبخود نقص استخوانی در تمام بیماران رخ داده است بطوریکه میانه ۷۴/۱٪ از نقص اولیه به طور خودبخود در این بازه زمانی ترمیم شده است.

اگر چه اشاراتی به امکان ترمیم خودبخود نقص استخوانی کف سلا پس از EETSA وجود داشت اما اولین مطالعه در این مورد در سال ۲۰۱۶ توسط Yahia-Cherif و همکاران (۲۷) نشان داد که در بیماران مبتلا

بصورت سطح ترمیم شده در ماه به درصد تعریف شد. ارتباطات این دو متغیر با سایر متغیرهای مطالعه در جدول ۳ ارائه شده است. مساحت ترمیم شده هم با مساحت نقص استخوانی اولیه و هم با مساحت نقص استخوانی باقی مانده در هنگام پیگیری همبستگی هم جهت نشان داد. این متغیر با سن و وقفه‌ی زمانی بین جراحی EETSA و انجام تصویربرداری سی تی اسکن همبستگی نشان نداد.

سرعت ترمیم با سن و تعداد ماه‌های گذشته از زمان جراحی در هنگام پیگیری همبستگی غیر همسو داشت. درحالیکه با طول، عرض، و مساحت نقص استخوانی اولیه و باقی مانده ارتباطی نداشت.

میزان ترمیم و سرعت ترمیم (به دو صورت میلی متر در ماه و درصد در ماه) در دو نمای ساجیتال و کرونال تفاوت معنی دار آماری نشان نداد (جدول ۴).

با این واقعیت تو ضیح داد که در تشکیل استخوان فک پایین، هم غ ضروفزایی و هم استخوانزایی نقش دارد، در حالی که استخوانهای بلند از مزودرم سرچشمه می گیرند و منحصراً تحت استخوان سازی اندوکندرال قرار می گیرند (۳۱). به نظر می رسد که بازسازی خودبخود نقایص استخوانی به دنبال مداخلات جراحی در استخوان مندیبل می تواند توسط عواملی تحت تاثیر قرار بگیرد. از این عوامل به حفظ پریوستوم، سن کم بیمار، استفاده از دیوایس های تثبیت کننده، حفظ ساختار بافت نرم، ژنتیک، عدم وجود عفونت، وضعیت سلامتی کلی مناسب، بی حرکتی و ثبات ناحیه ی حاوی نقص استخوانی در مطالعات مختلف اشاره شده است (۳۲-۳۵). در این مطالعه با تعداد نمونه محدود، نشان داده شد که ترمیم متناسب با سطح نقص اولیه صورت میگیرد و هرچه مساحت نقص اولیه بیشتر باشد، علی رغم میزان استخوان سازی بیشتر، میزان نقص باقی مانده هم بیشتر است. همینطور سن بالاتر با روند آهسته تر استخوان سازی همراهی داشت.

به طور کلی، ترمیم نقص استخوانی کف سلا تورسیکا می تواند از دو جنبه مورد نظر قرار گیرد. ابتدا می توان ترمیم کرانیوتومی ایجاد شده و بازگرداندن ساختار آناتومیک قبلی را مد نظر قرار داد و از جنبه دیگر، می توان بر روی احتمال نشت CSF بدون ترمیم استخوانی بحث نمود. اثبات وجود ترمیم خودبخود استخوان، که در این مطالعه و مطالعه ی مشابهی دیده شده، می تواند مطرح کننده این موضوع باشد که بدون استفاده از ترمیم سخت نیز نقص استخوانی کف جمجمه به طور خودبخود، توسط استخوان سازی ترمیم می گردد. بنابراین بنظر می رسد که مداخله برای بازسازی نقص استخوانی سلا تورسیکا با گرفت استخوانی در این موارد، لزومی ندارد. از عوامل موثر بر افزایش احتمال نشت CSF پس از جراحی، که یک عارضه ی مهم عمل های EETSA است، به رخداد نشت CSF حین عمل، بیماری مزمن ریوی، و شاخص توده بدنی بالاتر در مطالعات اشاره شده است (۱۹، ۳۶، ۳۷). در مورد منطق ترمیم نقص استخوانی کف سلا تورسیکا با ماده ی سخت از نظر احتمال تاثیر بر میزان ریسک نشت CSF بعد از

به آدنوم هیپوفیز پس از EETSA که در انتهای عمل، سینوس اسفنوئید با چسب دورا (DuraSeal) پک شده بود و ترمیم دیگری صورت نگرفته بود، پس از گذشت میانه ی ۳۶ ماه، اندازه ی نقص اولیه ی ایجاد شده در نمای عرضی از ۸/۸ میلی متر به ۴،۲ میلی متر، و در نمای ساجیتال از ۴/۸ به ۲/۹ میلی متر، بطور معناداری کاهش پیدا کرد. در آن مطالعه ترمیم خودبخود ساختار استخوانی کف سلا در ۹۴٪ بیماران اتفاق افتاد و نقص استخوانی در سه بیمار تقریباً بطور کامل برطرف شد. در مطالعه ما با روشهای مختلف ترمیم، در ۱۰۰٪ جمعیت نمونه مطالعه بالای ۶۷٪ از مساحت نقص استخوانی ایجاد شده در حین عمل جراحی، پس از گذشت حداقل ۱۲ ماه، به طور خودبخود ترمیم شده بود و در یک بیمار از ۸ نفر، نقص ایجاد شده پس از گذشت ۴۷ ماه تقریباً بطور کامل (۹۹/۲٪) ترمیم گردید.

در مطالعات مختلف نشان داده شده که استخوان های آسیب دیده مختلف پس از جراحی، توانایی بالایی برای باز سازی ذاتی دارند. با این حال، سیر باز سازی طبیعی استخوان ممکن است به خصوص در نقص های بزرگ، طولانی شود (۲۸). اگر چه در ارتباط با بازسازی خودبخود سلا تورسیکا اطلاعات زیادی در دسترس نیست، اما در ارتباط با استخوان مندیبل شواهد بیشتری وجود دارد. استخوان مندیبل بافت شناسی مشابهی با استخوان اسفنوئید دارد و در واقع هر دو از نوع استخوان های Irregular هستند و از هر دو مکانیسم اینتراممبرانوس و اندوکندرال برای استخوان سازی برخوردارند که باعث می شود هم نسبت به استخوان های دراز و هم نسبت به استخوان های پهن، که تشکیل دهنده سایر بخش های کرانیوم هستند، قابلیت بیشتری برای خود-بازسازی داشته باشد (۲۹). استخوان مندیبل در مقایسه با استخوان های دراز علاوه بر بیان بیشتر ژن استخوان ساز، توانایی رگ زایی بیشتری دارد که با مشاهده ی میزان بیان بیشتر فاکتور رشد اندوتلیال عروقی و آلکالین فسفاتاز بر روی سطوح پروتئینی سلول های استرومایی مغز استخوان فک پایین (BMSC) در مقایسه با BMSC های مشتق شده از استخوان ران، تایید شده است (۳۰). این تفاوت ها را می توان تا حدی



از این روش جراحی، مطرح کننده‌ی عدم ضرورت انجام باز سازی با استخوان یا غضروف در این رویکرد جراحی باشد.

## References

1. Lake MG, Krook LS, Cruz SV. Pituitary adenomas: an overview. *Am Fam Physician*. 2013;88(5):319-27.
2. Ganapathy MK, Tadi P. Anatomy, Head and Neck, Pituitary Gland. *StatPearls* [Internet]: StatPearls Publishing; 2021.
3. Day PF, Loto MG, Glerean M, Picasso MFR, Lovazzano S, Giunta DH. Incidence and prevalence of clinically relevant pituitary adenomas: retrospective cohort study in a Health Management Organization in Buenos Aires, Argentina. *Arch Endocrinol Metab*. 2016;60:554-61.
4. Hayhurst C, Taylor PN, Lansdown AJ, Palaniappan N, Rees DA, Davies JS. Current perspectives on recurrent pituitary adenoma: The role and timing of surgery vs adjuvant treatment. *Clin Endocrinol (Oxf)*. 2020;92(2):89-97.
5. Cavallo LM, Somma T, Solari D, Iannuzzo G, Frio F, Baiano C, et al. Endoscopic endonasal transsphenoidal surgery: history and evolution. *World Neurosurg*. 2019;127:686-94.
6. Hardy J. Transsphenoidal hypophysectomy. *J neurosurg*. 1971;34(4):582-94.
7. Guiot G, Rougerie J, Fourestier M, Fournier A, Comoy C, Vulmiere J, et al. A new endoscopic technique. Endoscopic intracranial explorations. *Presse Med*. 1963;72:1225-31.
8. Ziu M, Jimenez DF. The history of autologous fat graft use for prevention of cerebrospinal fluid rhinorrhea after transsphenoidal approaches. *World Neurosurg*. 2013;80(5):554-62.
9. Guo S, Wang Z, Kang X, Xin W, Li X. A Meta-analysis of endoscopic vs. microscopic transsphenoidal surgery for non-functioning and functioning pituitary adenomas: comparisons of efficacy and safety. *Front neurol*. 2021;12:352.
10. Li K, Zhang J, Wang X-S, Ye X, Zhao Y-L. A systematic review of effects and complications after transsphenoidal pituitary surgery: endoscopic versus microscopic approach. *Minim Invasive Ther Allied Technol*. 2020;29(6):317-25.
11. Hannan CJ, Almhanedi H, Al-Mahfoudh R, Bhojak M, Looby S, Javadpour M. Predicting post-operative cerebrospinal fluid (CSF) leak following endoscopic transnasal pituitary and anterior skull base surgery: a multivariate analysis. *Acta neurochir*.

عمل، مطالعات نتوانسته‌اند نشان دهند که احتمال نشت CSF بعد از عمل جراحی با استفاده از مواد سخت در ترمیم نقص مجموعه کم تر می‌گردد (۱۹، ۳۶، ۳۷). در قسمتی از یک متاآنالیز اخیر که ترمیم با بافت سخت (Buttress) را با ترمیم بدون آن مورد مقایسه قرار داده است نیز تفاوتی از نظر احتمال نشت CSF بعد از عمل بین دو گروه وجود نداشته است (۳۸). به عبارت دیگر، مطالعاتی وجود دارد که در آن‌ها نشان داده شده که حتی عدم باز سازی چه با مواد یا بافت نرم یا سخت، در برخی از مواردی که نشت CSF حین عمل رخ نداده، باعث افزایش ریسک نشت CSF بعد از عمل نمی‌شود (۳۹-۴۱). همچنین در مواردی که نشت CSF حین عمل وجود داشته نیز مطالعات متعددی وجود دارد که در آن‌ها بدون ترمیم با بافت استخوانی، احتمال نشت CSF بعد از عمل، پایین و در حد قابل قبولی است (۳۸، ۴۲، ۴۳).

مطالعه ما دارای محدودیت‌هایی است. با توجه به این که این مطالعه به صورت پایلوت انجام شده بود، مجموعه‌ای از آدنوم‌های مختلف هیپوفیز و روش‌های مختلف ترمیم (که البته در هیچ کدام از غضروف یا استخوان استفاده نشده بود) مورد بررسی قرار گرفت. اگر چه ترمیم خود به خودی معنادار از نظر آماری و بالینی در بافت استخوانی مشاهده شد ولی حجم کم نمونه و ناهمگونی در فاصله‌ی بررسی تصویربرداری آنان از اندازه گیری اولیه‌ی حین عمل، تعمیم پذیری نتایج، بویژه نتایج مربوط به سرعت ترمیم را خدشه‌دار می‌کند. همچنین، بررسی اثر کلیه عوامل تاثیر گذار بر روند استخوان سازی خودبخود، نیاز به مطالعه دیگری با تعداد بیشتری از جمعیت نمونه دارد.

## نتیجه‌گیری

به عنوان نتیجه گیری نهایی، می‌توان چنین گفت که میزان قابل ملاحظه‌ای از نقص استخوانی پس از جراحی اندوسکوپی اندونازال ترانس اسفنوئیدال برای آدنوم هیپوفیز، صرف نظر از روش ترمیم اولیه، با استخوان سازی خودبخودی ترمیم می‌شود که می‌تواند در همراهی با سایر مطالعات بر روی خطر نشت CSF بعد

- 2020;162(6):1309-15.
12. Khan DZ, Ali A, Koh CH, Dorward NL, Grieve J, Layard Horsfall H, et al. Skull base repair following endonasal pituitary and skull base tumour resection: a systematic review. *Pituitary*. 2021;24(5):698-713.
  13. Loyo-Varela M, Herrada-Pineda T, Revilla-Pacheco F, Manrique-Guzman S. Pituitary tumor surgery: review of 3004 cases. *World neurosurg*. 2013;79(2):331-6.
  14. Paluzzi A, Fernandez-Miranda JC, Tonya Stefko S, Challinor S, Snyderman CH, Gardner PA. Endoscopic endonasal approach for pituitary adenomas: a series of 555 patients. *Pituitary*. 2014;17(4):307-19.
  15. Wang F, Zhou T, Wei S, Meng X, Zhang J, Hou Y, et al. Endoscopic endonasal transsphenoidal surgery of 1,166 pituitary adenomas. *Surg Endos*. 2015;29(6):1270-80.
  16. Shiley SG, Limonadi F, Delashaw JB, Barnwell SL, Andersen PE, Hwang PH, et al. Incidence, etiology, and management of cerebrospinal fluid leaks following trans-sphenoidal surgery. *Laryngoscope*. 2003;113(8):1283-8.
  17. Kono Y, Prevedello DM, Snyderman CH, Gardner PA, Kassam AB, Carrau RL, et al. One thousand endoscopic skull base surgical procedures demystifying the infection potential: incidence and description of postoperative meningitis and brain abscesses. *Infect Control Hosp Epidemiol*. 2011;32(1):77-83.
  18. Sawka AM, Aniszewski JP, Young Jr WF, Nippoldt TB, Yanez P, Ebersold MJ. Tension pneumocranium, a rare complication of transsphenoidal pituitary surgery: Mayo Clinic experience 1976–1998. *J Clin Endocrinol Metab*. 1999;84(12):4731-4.
  19. Wang M, Cai Y, Jiang Y, Peng Y. Risk factors impacting intra- and postoperative cerebrospinal fluid rhinorrhea on the endoscopic treatment of pituitary adenomas: A retrospective study of 250 patients. *Medicine*. 2021;100(49):e27781.
  20. Grotenhuis JA. Costs of postoperative cerebrospinal fluid leakage: 1-year, retrospective analysis of 412 consecutive nontrauma cases. *Surg Neurol*. 2005;64(6):490-3.
  21. Hannan CJ, Kelleher E, Javadpour M. Methods of skull base repair following endoscopic endonasal tumor resection: a review. *Front Oncol*. 2020:1614.
  22. Jalessi M, Sharifi G, Layalestani MRM, Amintehran E, Yazdanifard P, Mirghaed OR, et al. Sellar reconstruction algorithm in endoscopic transsphenoidal pituitary surgery: experience with 240 cases. *Med J Islam Repub Iran*. 2013;27(4):186.
  23. Kuan EC, Yoo F, Patel PB, Su BM, Bergsneider M, Wang MB. An algorithm for sellar reconstruction following the endoscopic endonasal approach: a review of 300 consecutive cases. *J Neurol Surg B Skull Base*. 2018;79(02):177-83.
  24. Jin B, Wang X-s, Huo G, Mou J-m, Yang G. Reconstruction of skull base bone defects using an in situ bone flap after endoscopic endonasal transplanum-transtuberculum approaches. *Eur Arch Otorhinolaryngol*. 2020;277(7):2071-80.
  25. Kim S, Jeon C, Kong D-S, Park K, Kim JH. Clinical efficacy of radiation-sterilized allografts for sellar reconstruction after transsphenoidal surgery. *J Korean Neurosurg Soc*. 2011;50(6):503.
  26. Wessell A, Singh A, Litvack Z. One-piece modified gasket seal technique. *J Neurol Surg B Skull Base*. 2013;74(05):305-10.
  27. Yahia-Cherif M, Delpierre I, Hassid S, De Witte O. Bony regeneration of the sella after transsphenoidal pituitary surgery. *World neurosurg*. 2016;88:497-502.
  28. Pineyro MM, Arrestia D, Elhordoy M, Lima R, Wajskopf S, Pisabarro R, et al. Spontaneous reossification of the sella in transsphenoidal reoperation associated with strontium ranelate. *Endocrinol Diabetes Metab Case Rep*. 2017;17-0037
  29. Setiawati R, Rahardjo P. Bone development and growth. *Osteogenesis and bone regeneration*. 2019;10.
  30. Zhou W, Zhang J, Lin K, Chen F. Comparison between mandibular and femur derived bone marrow stromal cells: osteogenic and angiogenic potentials in vitro and bone repairing ability in vivo. *RSC Adv*. 2017;7(89):56220-8.
  31. Chaichanasakul T, Kang B, Bezouglaia O, Aghaloo TL, Tetradis S. Diverse osteoclastogenesis of bone marrow from mandible versus long bone. *J Periodontol*. 2014;85(6):829-36.
  32. Kazanjian V. Spontaneous Regeneration of Bone Following Excision of a Section of the Mandible. *PRS*. 1947;2(5):512-3.
  33. Espinosa SA, Villanueva J, Hampel H, Reyes D. Spontaneous regeneration after juvenile ossifying fibroma resection: a case report. *Oral Surg Oral Med Oral Pathol Oral Radiol Endod*. 2006;102(5):e32-e5.
  34. Güven O. Formation of condyle-like structure after treatment of temporomandibular joint ankylosis: literature review and long-term follow-up of two patients. *Case Rep Med*. 2017;2017.
  35. Rai S, Rattan V, Jolly SS, Sharma VK, Mubashir MM. Spontaneous regeneration of bone in segmental mandibular defect. *J Maxillofac Oral Surg*. 2019;18(2):224-8.
  36. Karnezis TT, Baker AB, Soler ZM, Wise SK, Rereddy SK, Patel ZM, et al., editors. Factors impacting cerebrospinal fluid leak rates in endoscopic sellar surgery. *Int Forum Allergy Rhinol*.; 2016;6(11):1117-25.
  37. Patel PN, Stafford AM, Patrinely JR, Smith DK, Turner JH, Russell PT, et al. Risk factors for intraoperative and postoperative cerebrospinal fluid leaks in endoscopic transsphenoidal sellar surgery. *Otolaryngol Head Neck Surg*. 2018;158(5):952-60.
  38. Cai X, Yang J, Zhu J, Tang C, Cong Z, Liu Y, et al. Reconstruction strategies for intraoperative CSF

leak in endoscopic endonasal skull base surgery: systematic review and meta-analysis. *Br J Neurosurg*. 2020;1-11.

39. Ismail M, Abd Alla Fares BA, D'Haens J, Michel O. Sellar reconstruction without intrasellar packing after endoscopic surgery of pituitary macroadenomas is better than its reputation. *Ger Med Sci*. 2016;14.

40. Iannelli A, Lenzi R, Muscatello L. A useful maneuver to simplify sellar floor repair following endoscopic transnasal pituitary surgery. *J Neurol Surg A Cent Eur Neurosurg*. 2014;75(02):158-60.

41. Sonnenburg RE, White D, Ewend MG, Senior B. Sellar reconstruction: is it necessary? *Am Jof Rhinol*. 2003;17(6):343-6.

42. Roca E, Penn DL, Safain MG, Burke WT, Castlen JP, Laws Jr ER. Abdominal fat graft for sellar reconstruction: retrospective outcomes review and technical note. *Oper Neurosurg (Hagerstown)*. 2019;16(6):667-74.

43. Ahn S, Park J-S, Kim DH, Kim SW, Jeun S-S. Surgical Experience in Prevention of Postoperative CSF Leaks Using Abdominal Fat Grafts in Endoscopic Endonasal Transsphenoidal Surgery for Pituitary Adenomas. *J Neurol Surg B Skull Base*. 2021;82(05):522-7.