

درمان فیستول آنال عود شده به روش فیستولکتومی باز و ترمیم هم زمان عضلات اسفنکتر آنال

عبدالرحیم ناهیدی^{۱*}، ایران رشیدی^{**}

چکیده

زمینه و هدف: فیستول آنال مجرانی بین پوست اطراف مقعد و کانال آنورکتال می باشد و یکی از مشکلات شایع جراحی است. این فیستول معمولاً به دنبال آبسه های پری آنال به وجود می آید. ترشح مدام از این مجرا علامت بارز آن است. یکی از مشکلات درمان جراحی فیستول های آنال، عود فیستول و بی اختیاری دفع گاز و مدفوع مخصوصاً در فیستول های عود شده می باشد. لذا درمان جراحی بدون خطر بی اختیاری و عود، دغدغه همیشگی جراحان است. هدف از این بررسی تعیین میزان عود و بی اختیاری بعد از عمل فیستول به شیوه فیستولکتومی به روش باز و ترمیم همزمان اسفنکترهای اطراف آنال می باشد. **روش بررسی:** در یک مطالعه آینده نگر مداخله ای نیمه تجربی بر روی ۹۸ بیمار که همگی مبتلا به فیستول عود شده بودند، میزان عود و بی اختیاری طی ۱۰ سال ۱۳۸۷-۱۳۷۸ معین گردید.

یافته ها: از مجموع ۹۸ بیمار (۹۶ مرد و ۲ زن) مبتلا به عود فیستول آنال، ۲۷ نفر از نوع بالا (high) و ۷۱ نفر از نوع پائین (low) بودند. بعد از عمل ۹۶ بیمار بدون عود و ۱ مورد مبتلا به عارضه بی اختیاری دفع گاز دائمی شد. یک نفر مبتلا به دیابت نوع ۲ بود که از بیماری خود اطلاع نداشت و دچار عارضه عفونت بعد از عمل شد که تمام زخم دوباره باز شد و بعد از کنترل عفونت مجدداً به روش فیستولکتومی باز عمل شد و عود نکرد. **نتیجه گیری:** با توجه به عوارض فوق العاده کم و پایین روش فیستولکتومی باز و ترمیم همزمان عضلات اسفنکتر آنال، به نظر می رسد که این روش نسبت به سایر روش های جراحی ارجح باشد.

م ع پ ۱۳۸۹؛ ۹(۶): ۵۷۹-۵۷۱

کلید واژگان: فیستول آنال، عود، بی اختیاری.

*استادیار، گروه جراحی عمومی، دانشکده پزشکی، دانشگاه علوم پزشکی جندی شاپور اهواز

**دانشیار، گروه آسیب شناسی، دانشکده پزشکی، دانشگاه علوم پزشکی جندی شاپور اهواز

۱-نویسنده مسوول: Email: nahidiabdol@yahoo.com

مقدمه

فیستول آنال مجرایی بین پوست اطراف مقعد و کانال آنورکتال می باشد و یکی از مسائل شایع جراحی است که معمولاً به دنبال درمان آبسه های پری آنال به وجود می آید. ترشح مداوم چرک، درد، خارش و آلودگی لباس زیر از مشخصات مهم آن است (۲،۱).

فاصله دهانه خارجی (Ext Os) با دهانه داخلی (Int Os)، طول مسیر فیستول (Fistula Tract) را تشکیل می دهد که بسته به طول مسیر فیستول و دهانه داخلی آن، به دو نوع کلی فیستول پائین (low) و بالا (high) تقسیم می شود. اگر طول مسیر بیش از ۵ سانتی متر باشد فیستول نوع بالا و اگر کمتر یا حدود ۵ سانتی متر باشد نوع پائین گفته می شود (۴،۳). هر کدام از انواع بالا و پائین به اقسام دیگری مانند بین اسفنکتری، ترانس اسفنکتری، خارج اسفنکتری یا بالای اسفنکتری تقسیم شده اند (۵). ترکت فیستول نوع بالا از عضلات اسفنکتر خارجی مخرج عبور می کند (۶) (شکل ۱). البته بهترین روش تشخیص طول و مسیر ترکت فیستول استفاده از MRI است (۷) اما به دلایل اقتصادی و تکنیکی معمولاً انجام نمی شود ولی فیستولوگرام روش کاربردی انتخابی است که در حال حاضر انجام می گردد (شکل ۴).

علت اینکه فاصله ۵ سانتی متر از Anal Verge تا دهانه داخلی به عنوان فیستول بالا در نظر گرفته شده این است که حلقه آنورکتال (Anorectal Ring) که محل اتصال عضله پوبورکتالیس به دور رکتوم می باشد و مهمترین عضله اختیار دفع (Continence) است، در این فاصله از آنال و رج (دهانه خارجی مخرج) قرار دارد که در اعمال جراحی فیستولوژی کلاسیک آسیب به این عضله باعث بی اختیاری مدفوع می گردد. یکی دیگر از مشکلات درمان فیستول های آنال عود فیستول می باشد. بنابراین عارضه مهم بی اختیاری (گاز یا مدفوع) و عود مهمترین مسایل در ارتباط با اعمال جراحی فیستول آنال می باشند. لذا درمان فیستول آنال بدون خطر بی اختیاری و عود دغدغه همیشگی جراحان است. روش های جاری

اعمال جراحی به سه روش کلی فیستولوژی (شکل ۲)، فیستولکتومی (شکل ۳) و گذاشتن ستن (۵) بیشتر برای فیستول های نوع بالا می باشند.

مهمترین نکته در رابطه با جراحی فیستول ها طول ترکت فیستول و مسیر آن است بنحوی که اگر طول تراکت بیشتر از ۵ سانتی متر باشد درگیری عضلات اسفنکتری مخرج مخصوصاً عضله پوبورکتالیس باعث می شود که بر اثر فیستولوژی عضلات پاره گردند و بی اختیاری دفع گاز و مدفوع به دنبال عمل پیش آید (۸). خطر دیگر درمان فیستول ها عود فیستول است. لذا امروزه علیرغم استفاده از روش های درمانی مختلف هنوز روش قطعی برای اجتناب از این عوارض وجود ندارد (۴). یک نوع روش درمانی در فیستول های نوع بالا وجود دارد که به روش استفاده از ستن (Seton) معروف است (۵). در این روش نخ از دوسر فیستول رد می شود و روزانه این نخ تنگتر می شود تا زمانی که تمام ترکت فیستول باز شود بدون اینکه عضلات از هم جدا شوند (شبهه میله ای که از یک قالب یخ رد می شود و بدون شکستن یخ می تواند تمام طول قالب یخ را به تدریج طی کند تا خارج شود). البته این روش زمان بر و برای بیمار بسیار ناراحت کننده است و احتمال تنگی مخرج به علت فیروز وجود دارد. یکی از روش هایی که اخیراً مورد توجه قرار گرفته ولی هنوز ارزیابی دقیقی در مورد آن صورت نگرفته روش فیستولکتومی باز و ترمیم همزمان (Primary Repair) عضلات اسفنکتر است (۹، ۱۰). هدف از این مطالعه بررسی روش فیستولکتومی باز و ترمیم همزمان عضلات اسفنکتر در ۹۸ بیمار مبتلا به فیستول آنال عود شده می باشد بی اختیاری دفع و سایر عوارض آن بررسی شده اند.

روش بررسی

در یک مطالعه نوع مداخله ای آینده نگر نیمه تجربی ۹۸ بیمار (۲ زن و ۹۶ مرد) به مدت ۱۰ سال از سال ۱۳۷۸ تا سال ۱۳۸۷ مورد بررسی قرار گرفتند. تمام بیماران با عود فیستول آنال مراجعه کرده و به روش فیستولکتومی

چربی اطراف برداشته می شد (شکل ۵). دو سر عضلات از هم جدا شده با نخ کرومیک یک گره زده می شد و به صورت آماده نزدیک بودن به همدیگر نگه داشته می شد و مشخص می گردید ولی گره زده نمی شد. مجدداً پروب از قسمت انتهائی برداشته شده وارد سوراخ می شد و به روش قبلی ادامه فیستول برداشته می شد. گاهی یکبار و گاهی لازم می شد چند بار پروب رد شود (بسته به طول تراکت فیستول) و هر بار قسمتی از تراکت با چربی اطراف برداشته می شد و عضلات با نخ کرومیک از دوسر مشخص می گردید و آماده گره زدن می شدند و در پایان که تمام تراکت برداشته می شد نخ های عضلات بهم نزدیک می شدند. مشخص کردن مرحله به مرحله عضلات برای پیشگیری از گم شدن سر عضلات و رتراکشن عضلات انجام می شد. در پایان با نخ ویکریل ۱، یک یا چند بخیه مجدداً به عضلات زده می شد. این کار برای نگهداری بیشتر عضلات و همچنین نزدیک کردن بافت های اطراف صورت می گرفت. تجربه سوچور نگاهدارنده با نخ ویکریل بعد از عمل اول انجام شد که در عمل اول به علت عدم استفاده از این سوچور ها، بیمار بلافاصله دچار بی اختیاری مدفوع شد و همان روز مجدداً عمل شد و معلوم شد که گره های کرومیک باز شده اند، لذا در این بیمار و بقیه بیماران سوچور نگاهدارنده با نخ ویکریل یک بخشی از روش عمل شد که گاهی یک تا چند سوچور لازم می شد. در پایان عمل، بافت چربی و زیر جلد و پوست بازنگه داشته می شد و بیمار از لگن بتادین جهت شستشوی زخم تا بهبودی نسبی استفاده می کرد (۱۱).

اقدامات بعد از عمل: تمام بیماران در ۲۴ ساعت اول NPO بودند و بعد با دستورات لازم از بیمارستان مرخص می شدند. استفاده از داروهای ملین و مایعات صاف شده تا ۲ تا ۳ روز ادامه پیدا می کرد و برای رفع درد از مسکن های غیر مخدری استفاده می شد. ناگفته نماند که همکاری بیمار در این مرحله خیلی اهمیت دارد و از آنجا که همه این بیماران مشکل عود را تجربه کرده بودند اکثراً

باز و ترمیم اولیه عضلات اسفنکتری تحت عمل جراحی قرار گرفتند. سن بیماران بین ۲۳ تا ۵۴ سال (میانگین ۳۵/۵) سال بود (جدول ۱) و تمام بیماران مبتلا به عود فیستول بودند. شرایط ورود به مطالعه: بیمارانی بودند که در گذشته یک تا چند بار به روش های دیگر مثل فیستولوتومی، فیستولکتومی و استفاده از ستن (۲ مورد) عمل شده بودند.

تمام بیماران قبل از عمل به دو منظور توشه رکتال می شدند. ۱- مشخص کردن طول مجرای فیستول: برای این منظور، اگر تراکت فیستول بین انگشت اندکس و انگشت بزرگ لمس می شد مسیر مشخص می گردید و نیاز به فیستولوگرام نبود. ۲- بیمارانی که طول تراکت بیش از ۵ سانتی متر داشتند و دهانه داخلی یا مسیر فیستول تا انتها لمس نمی شد جزء گروه نوع بالا قرار می گرفتند (۲۷ مورد) و برای مشخص کردن طول و مسیر ترک فیستولوگرام انجام می شد (شکل ۴). بر این اساس ۲۷ بیمار مبتلا به نوع بالا و ۷۱ بیمار فیستول نوع پائین داشتند.

روش عمل: تمام بیماران شب قبل از عمل مایعات صاف شده (شیر و چای و آب میوه) مصرف می کردند و داروی ملین نیز به بیماران داده شد و صبح روز بعد در بیمارستان بستری می گردیدند و از بیمارانی که سن کمتر از ۴۰ سال داشتند فقط آزمایش سی بی سی گرفته می شد و افراد بیشتر از ۴۰ سال بسته به نیاز آزمایش بیوشیمی و مشاوره داخلی می شدند. عمل جراحی تقریباً ۴ تا ۶ ساعت بعد از بستری شدن انجام می گرفت. اکثر بیماران با بیحسی نخاعی عمل شدند ولی بعضی از افراد جوان تر بیهوشی جنرال شدند. بیمار در پوزیسیون لیتوتومی قرار می گرفت و بعد از آماده کردن مناسب، عمل شروع می شد. ابتدا سعی می شد که بدون هیچ مقاومتی تا آنجا که امکان دارد پروب مناسب با سوراخ خارجی فیستول از دهانه بیرونی وارد ترک شود و تا آنجا که به راحتی رد می شد وارد تراکت فیستول می شد. سپس انسزیون از سوراخ خارجی (Ext os) تا انتهای پروب داده می شود و قسمتی از تراکت فیستول که مشخص شده بود با قسمتی از بافت

و کنترل قند خون، ۶ هفته بعد مجدداً تحت عمل قرار گرفت.

بی اختیاری مدفوع که به صورت دائم باشد در هیچکدام از بیماران مشاهده نشد. فقط در یکی از بیماران که مرد جوان ۲۴ ساله ای بود بی اختیاری مدفوع به صورت موقت در روز اول بعد از عمل مشاهده شد (اولین بیماری که با این روش عمل شد و فیستول نوع بالا داشت) و همان روز مجدداً به اتاق عمل برده شد و با بیهوشی جنرال زخم بررسی شد و مشخص گردید که بعضی از گره های کرومیک باز شده اند که بعد از شستشو مجدداً ترمیم گردید. تجربه این بیمار باعث شد که برای بیماران بعدی از نخ ویکریل ۱ به عنوان سوچور نگهدارنده و محکم کننده سوچورهای کرومیک استفاده شود. در این بیمار بی اختیاری دفع مدفوع کاملاً رفع شد ولی دچار بی اختیاری دائم دفع گاز گردید.

بی اختیاری دفع گاز در ۹۳ مورد دیگر از بیماران با درجات خفیف تا متوسط پیدا شد که برای این بیماران بعد از بهبود زخم، قرص دیفنوکسیلات (روزانه ۲ عدد) جهت انقباض عضلات اسفنکتر داخلی داده می شد و تمام بیماران ظرف حداکثر ۴ ماه بعد از عمل بهبودی کامل پیدا کردند. البته همراه این دارو عدم استفاده از مواد غذایی نفاخ هم توصیه می شد.

ترشح زخم به صورت *Soilage* در تمام بیماران تا پایان بهبودی کامل زخم وجود داشت که در ۸۳ بیمار کاملاً رفع شد ولی در ۱۵ مورد دیگر بین ۳ تا ۶ ماه بعد از عمل وجود داشت که به تدریج در افراد مختلف بر طرف گردید ولی در یک مورد بعد از یکسال به علت ایجاد *Ectropion* مخاطی همچنان این مسئله ادامه داشت.

با دقت و وسواس عجیبی استفاده از ملین و مایعات را رعایت می کردند. ضمناً استفاده از آب گرم و بتادین روزانه سه بار توصیه می شد و این مسئله تا حدود یک هفته ادامه داشت. بیماران برای بررسی از عود مجدد و همچنین وضعیت عوارض بعد از عمل تا یک سال مورد پیگیری قرار گرفتند.

یافته ها

این مطالعه روی ۹۸ بیمار (۲ زن و ۹۶ مرد) مبتلا به عود فیستول آنال انجام گردید. ابتدا از هر بیمار اطلاعات زمینه ای، شامل سن، جنس و اطلاعات مربوط به سیر بیماری و تعداد دفعات عود قبلی و یا عوارض قبلی گرفته شد و همچنین عوارض احتمالی مربوط به عمل جدید به آنها تفهیم گردید. سپس اطلاعات جمع آوری شده با استفاده از نرم افزار آماری SPSS مورد بررسی آماری قرار گرفت. در مجموع ۵۱ بیمار هرکدام یکبار، ۳۲ بیمار هرکدام ۲ بار و ۱۱ بیمار هر کدوم ۳ بار و ۱ بیمار ۴ بار و ۲ بیمار ۵ بار و یک بیمار ۶ بار عمل شده بودند. ۲۷ بیمار که همگی مرد بودند فیستول نوع بالا و ۷۱ مورد نوع پائین داشتند. تمام بیماران فیستول عود شده داشتند. یعنی اینکه تمام ۹۸ بیمار قبل از عمل به روش فیستولکتومی باز با ترمیم عضلات یک تا چند بار به روش های دیگری مثل فیستولوتومی، فیستولکتومی و یا استفاده از ستن (۲ مورد) عمل شده بودند. یک بیمار بار پنجم و دیگری بار ششم با استفاده از ستن عمل شده بودند. از دو نفر بیمار زن، یک مورد مبتلا به دیابت نوع دوم بود که خود بیمار از آن اطلاع نداشت. این بیمار، روز دوم بعد از عمل تب بالا کرد و دچار آبسه وسیع ایسکیورکتال شد که بلافاصله تمام سوچور ها باز شدند و بعد از درمان عفونت

جدول ۱: گروه سنی بیماران مورد مطالعه

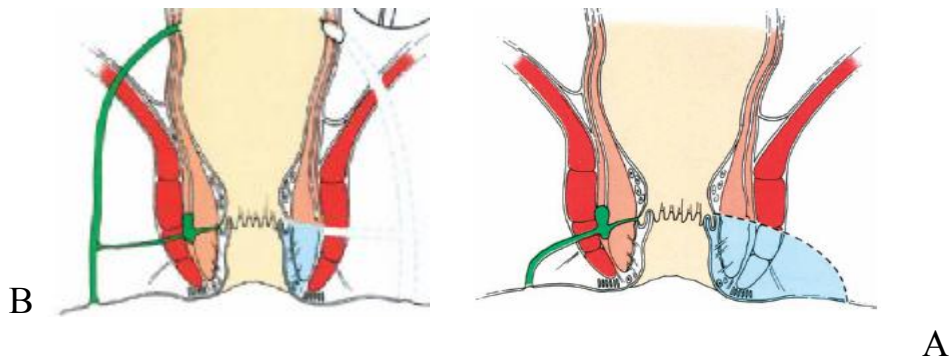
گروه سنی	تعداد بیمار	درصد
۲۰-۳۰	۵۲	۵۳
۳۱-۴۰	۲۴	۲۴/۵
۴۱-۵۰	۱۶	۱۶/۵
۵۱-۶۰	۶	۶
جمع	۹۸	۱۰۰

جدول ۲: جنس بیماران، نوع فیستول و تعداد عود

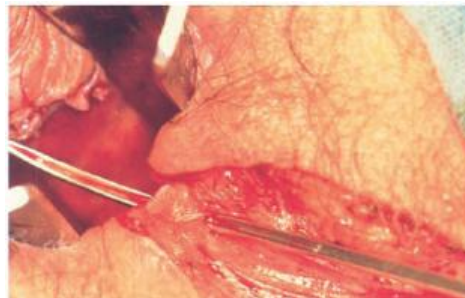جنس	فیستول نوع بالا	نوع پائین (معمولی)	یک بار عود	۲ بار عود	بیش از ۲ بار عود
مرد	۲۷	۶۹	۵۰	۳۱	۱۵
زن	۰	۲	۱	۱	۰

جدول ۳: عوارض

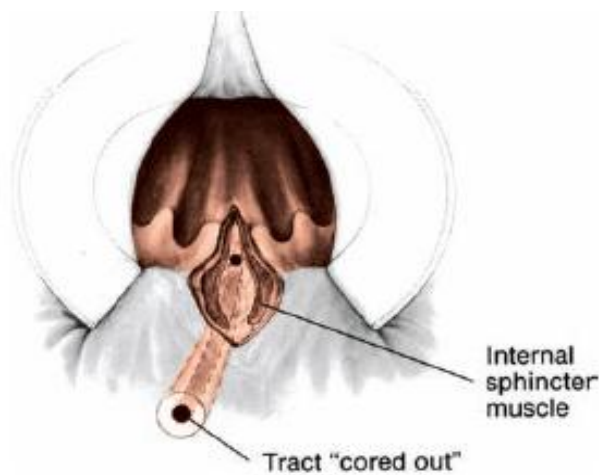
زمان	بی اختیاری گاز	بی اختیاری دفع مدفوع	ترشح چرکی و سویلاژ	عفونت زخم	عود فیستول
هفته اول	۹۳	۱	۹۸	۱	۰
۱-۲ ماه	۱	۰	۸۳	۰	۰
۳-۶ ماه	۱	۰	۱۵	۰	۰
۷-۱۲ ماه	۱	۰	۰	۰	۰



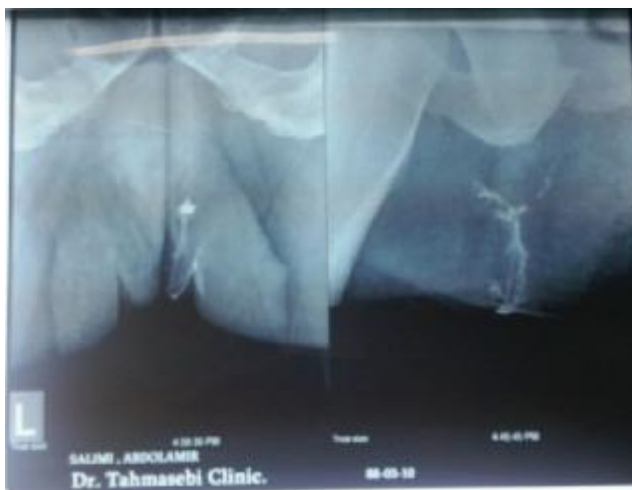شکل ۱: (A) فیستول پائین = B) فیستول بالا



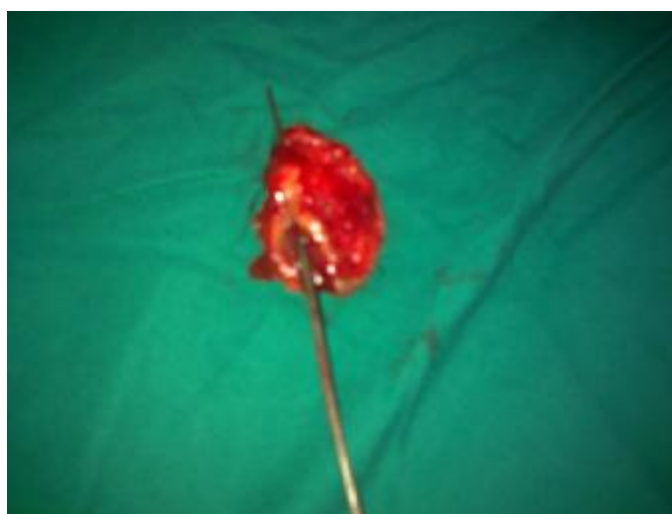
شکل ۲: فیستولوتومی



شکل ۳: فیستولکتومی



شکل ۴: فیستولوگرام برای مشخص کردن طول و مسیر ترک



شکل ۵: بستر فیستول بطور کامل همراه با قسمتی از چربی از اطراف

بحث

مختلف متفاوت گزارش شده اند. در مطالعه آقای جوی و همکاران بر روی ۶۳ نفر بی اختیاری مدفوع در هیچ موردی مشاهده نگردید ولی بی اختیاری دفع گاز و مدفوع شل و آبکی وجود داشته است (۱۶). در مطالعه ما (جدول ۳) ۱۵ بیمار تا ۶ ماه چنین عارضه ای را کم و بیش داشته اند و جهت کنترل از قرص دیفنوکسیلات استفاده می شد که به نظر می آید تاثیر مهمی در درمان این عارضه دارد. یکی از مسائل مهم در تعیین میزان بروز عوارض، پیگیری دقیق و زمان پیگیری است زیرا بعضی از عوارض از جمله بی اختیاری دفع گاز و سویلاژ به مرور زمان بهبود پیدا می کند ولی ممکن است عود بعد از گذشت بیش از یک سال هم دیده شود. در مطالعه بوچنان و همکاران (۱۷) میزان عود بعد از ۲ سال، ۱۰ درصد گزارش گردیده است. البته ما معتقدیم که عود بعد از یک سال ممکن است ایجاد فیستول جدید دیگری باشد که در زمینه های بیمارستانی خود بیمار ایجاد می گردد و اگر قرار است فیستول عود کند طی یک سال خود را نشان می دهد. به همین دلیل در مطالعه ما پیگیری بیماران جهت عود یک سال در نظر گرفته شد.

نتیجه گیری

با توجه به مجموعه مسائلی که گفته شد به نظر می رسد که فیستولکتومی و ترمیم اولیه عضلات اسفنکتری مخرج برای فیستول های عود شده آنال (بجز فیستول های نعل اسبی) چه نوع بالا و چه نوع پائین از هر نوع دیگری که باشند (اینتراسفنکتریک یا ترانس اسفنکتریک) کمترین میزان عود را دارد. سایر عوارض هم در حد قابل قبول است. فقط Soiling نسبت به روش های دیگر اندکی طولانی تر است که می توان میزان این عارضه و همچنین عود را در مطالعات بعدی روی بیماران بیشتر و پی گیری های طولانی تر کامل نمود.

در منابع مختلف، میزان شیوع فیستول آنال، به دنبال بهبود آسبه های پری آنال بین ۲۵ تا ۵۰ درصد گزارش گردیده است. عوارض مهم و شایع عمل جراحی فیستول های آنال عبارتند از عود، بی اختیاری دفع گاز، بی اختیاری دفع مدفوع به علت آسیب عضلات اسفنکتری مخرج، و ترمیم طولانی مدت همراه با Soiling. این عوارض در درمان فیستول های نوع بالا و ترانس اسفنکتریک بیشتر دیده می شود. شیوع هر کدام از این عوارض بسته به نوع درمان جراحی و نیز گروه بررسی کننده تا حدودی متفاوت بوده است (۱۱). از بین عوارض جراحی، عود و بی اختیاری دفع از اهمیت ویژه ای برخوردار دارند به نحوی که ممکن است بیمار را علیل کند. نوع عمل جراحی و پیشگیری از آسیب دائم به عضلات اسفنکتری مخرج در ایجاد این عوارض مهم می باشند.

در مطالعه ای که توسط پرکش و همکاران (۱۲) بر روی ۱۲۰ بیمار انجام گردیده و بزرگترین مطالعه تا زمان حاضر است فیستولکتومی و ترمیم همزمان عضلات، انجام شده و نتایج تقریباً یکسانی با مطالعه ما داشته است. البته در مطالعه پرکش و همکاران ۳ مورد عود وجود داشته است ولی در مطالعه ما عود وجود نداشته است (به احتمال قوی کنار گذاشتن فیستول های نعل اسبی از مطالعه ما عامل عود کمتر بوده است). در موارد دیگری مثل بی اختیاری و عفونت زخم نتایج یکسان بوده است.

بیشترین میزان عود (۱۸ درصد) به روش استفاده از ستن توسط آقای هلد و همکاران گزارش شده است (۱۳).

عارضه عود مجدد و میزان آن در تحقیق حاضر در جدول ۳ نشان داده شده است که مشابه با مطالعه آقای ویلیامز و همکاران می باشد (۱۴). در مطالعه آنان نیز عارضه عود کمترین میزان را داشته است. عارضه بی-اختیاری دفع مدفوع (جدول ۳) نیز قابل توجه نبوده که با مطالعه آقای پرل و همکاران (۱۵) مشابه می باشد. باید یادآوری شود که بی اختیاری دفع مدفوع در مطالعات

منابع

- 1-Isbister WH, Al Sanea N. The cutting seton : an experience at King Faisal Specialist Hospital. *Dis Colon Rectum*. 2001;44(5):722-7.
- 2-Buchanan GN, Bartram CI, Phillips RK, Gould SW, Halligan S, Rockall TA, et al . Efficacy of fibrin sealant in the management of complex anal fistula : a prospective trial. *Dis Colon Rectum* 2003;46(9): 1167-74.
- 3-Athanasiadis S, Helmes C, Yazigi R, Köhler A. The direct closure of the internal fistula opening without advancement flap for transsphincteric fistulas-in-ano. *Dis Colon Rectum*. 2004;47(7):1174-80.
- 4-Garcia-Aguilar J, Belmonte C, Wong WD, Goldberg SM, Madoff RD. Anal fistula surgery. Factors associated with recurrence and incontinence. *Dis Colon Rectum*. 1996;39(7):723-9.
- 5-Parks AG, Gordon PH, Hardcastle JD. A classification of fistula-in-ano. *Br J Surg* 1976;63(1):1-12.
- 6-Whiteford MH, Kilkenny J 3rd, Hyman N, Buie WD, Cohen J, Orsay C, et al. Practice parameters for the treatment of perianal fistula-in-ano(revised). *Dis colon rectum* 2005; 48(7):1337-42.
- 7-Lunnis PJ, Armstrong P, Barka PG, Renzak RH, Phillips RK. Magnetic Resonance Imaging of the anal fistula. *Lancet* 1992;340(816):394-6.
- 8-Parks AG, Stitz RW. The treatment of high fistula-in-ano. *Dis Colon Rectum* 1976;19(6):487-99.
- 9-Cintron JR, Park JJ, Orsay CP, Pearl RK, Nelson RL, Sone JH, et al. Repair of fistula-in-ano using fibrin adhesive: long-term follow-up. *Dis Colon Rectum*. 2000;43(7):944-9.
- 10-Thomson WH, Fowler AL. Direct appositional (no flap) closure of deep anal fistula. *Colorectal Dis*. 2004;6(1):32-6.
- 11-Zimmerman DD, Briel JW, Gosselink MP, Schouten WR. Anocutaneous advancement flap repair of transsphincteric fistulas. *Dis Colon Rectum*. 2001;44(10):1474-80.
- 12-Parkash S, Lakshmiratan V, Gajendran V. Fistula-in-ano: treatment by fistulectomy, primary closure and reconstitution. *Aust N Z J Surg*. 1985;55(1):23-7.
- 13-Held D, Khubchandani I, Sheets J, Stasik J, Rosen L, Riether R. Management of anorectal horseshoe abscess and fistula, *Dis Colon Rectum*. 1986;29(12):793-7.
- 14-Williams JG, MacLeod CA, Rothernberger MrDA, Goldberg SM. Seton treatment of high anal fistula , *Br J Surg*, 1991;78(10):1159-61.
- 15-Pearl RK, Andrews JR, Orsay CP, Weisman RI, Prasad ML, Nelson RL, et al .Role of the seton in the management of anorectal fistulas. *Dia Colon Rectum*. 1993;36(6):573-9.
- 16-Joy HA, Williams JG. The outcome of surgery for complex anal fistula , *colorectal Dis*. 2002;4(4):254-61.
- 17-Buchanan GN, Owen HA, Torkington J, Lunniss PJ, Nicholls RJ, Cohen CR. Long-term outcome following loose-seton technique for external sphincter preservation in complex anal fistula. *Br J Surg*. 2004;91(4):476-80.

Treatment of Recurrence Anal Fistula with open Fistulectomy and Sphincter Muscles Repair

Nahidi AR^{*1}, Rashidi I²

¹Department of Surgery, ²Department of Pathology, School of Medicine, Ahvaz Jundishapur University of Medical Sciences, Ahvaz, Iran.

Abstract

Background and Objective: Anal fistula is a tract between anorectal canal and perianal skin. It usually develops after perianal abscess and it is one of the most common surgical diseases that presents with persistent drainage from the tract. Recurrence of fistula and gas or fecal incontinence are important problems after surgical management of fistula particularly in recurrent fistula. The aim of this study is to evaluate the rate of recurrence and incontinency after open fistulectomy with repair of sphincter muscles.

Subjects and Methods: In a prospective interventional semi-empirical study 98 patients with recurrent fistula were evaluated for recurrence and incontinency during 10 years (1999-2008) follow up after treatment by fistulectomy and primary sphincter muscles repair.

Results: From 98 patients (96 male and 2 female) of recurrent anal fistula, 27 patients have high anal fistula and 71 have low (common) fistula-in-ano. Ninety six patients were developed prolonged neither gas incontinence nor recurrence. One patient who was considered as type 2 diabetes, presented with wound infection postoperatively. In this patient fistulectomy and sphincter repair was performed after control of wound infection. One male patient was developed long life gas incontinence.

Conclusion: In compare with other surgical methods, fistulectomy and sphincter repair was shown the lowest rate of recurrence. One case of permanent gas incontinence and no case of fecal incontinence was found.

Sci Med J 2011; 9(6):571-579

Keywords: Anal Fistula, Recurrence, Incontinence.

Received: Mar 11, 2010

Revised: Jun 27, 2010

Accepted: Sep 28, 2010

*Corresponding author email: nahidiabdol@yahoo.com