

## اثر تزریق بوتولینیوم توکسین A در درمان ایزوتروپی مادرزادی

محبوبه قادرپناه<sup>۱\*</sup>، افسانه آذرکیش<sup>۲</sup>

### چکیده

**زمینه و هدف:** ایزوتروپی مادرزادی یکی از شایع ترین مشکلات چشمی کودکان می باشد که منشاء ژنتیکی دارد و عوارض زیادی مانند تنبلی چشم کاهش دید سه بعدی و مشکلات زیبایی دارد که می تواند در سرنوشت شخص از نظر انتخاب شغل و مسائل روانی اثر گزار باشد. در این مطالعه اثر تزریق توکسین بوتولینیوم A در زیر ملتحمه نزدیک عضلات رکتوس داخلی هر دو چشم در کودکان با ایزوتروپی مادرزادی بررسی شده است.

**روش بررسی:** تعداد ۳۰ کودک (۵۴-۶ ماهه) با ایزوتروپی مادرزادی که بیماری سیستمیک نداشته و از نظر نرولوژی نرمال بودند وارد مطالعه شدند. مقدار ۱۰ واحد از توکسین بوتولینیوم A زیر ملتحمه نزدیک محل اتصال عضله مدیال رکتوس به اسکلا در هر دو چشم، پس از تزریق آرام بخش در اتاق عمل تزریق شد. میزان انحراف روز سوم، هفته اول، ماه های اول، سوم، ششم و دوازدهم بعد از تزریق اندازه گیری شده و اطلاعات توسط آزمون تی دو و با استفاده از نرم افزار SPSS 17 مورد تجزیه و تحلیل قرار گرفت.

**یافته ها:** در پایان ماه دوازدهم پس از تزریق، متوسط زاویه انحراف قبل از تزریق از  $PD \pm 17 \pm 52$  (محدود  $PD 90-30$ ) به  $PD \pm 21/29 \pm 27/8$  کاهش یافت (۸۶/۳ درصد) و موفقیت درمان انحراف کمتر یا مساوی  $PD 10$  در نظر گرفته شده در ۲۳/۳ درصد بیماران بدست آمد ( $P=0/008$ ). ۵۶/۶ درصد کودکان (۱۷ نفر) زاویه انحراف قبل از تزریق کمتر یا مساوی  $PD 45$  داشتند که از این تعداد ۴۱/۱ درصد در ماه اول، ۷۰ درصد در ماه سوم، ۷۶ درصد در ماه ششم و ۴۱/۱ درصد بعد از پایان ۱۲ ماه انحراف کمتر یا مساوی  $PD 10$  داشتند ( $p=0/030$ ).

**نتیجه گیری:** تزریق دوطرفه بوتولینیوم توکسین A (دیس پورت) در زیر ملتحمه نزدیک محل اتصال عضلات رکتوس داخلی به اسکلا هر دو چشم روشی بی-خطر است که درهم راستا کردن چشم ها بطور موقت موثر بوده و میزان کلی انحراف را کاهش می دهد (۸۶/۳ درصد) و در انحراف های با زاویه انحراف کم (کمتر یا مساوی  $PD 45$ ) اثر بهتری دارد.

م ع پ ۱۳۹۰؛ ۱۰؛ (۲): ۱۸۶-۱۷۹

**کلید واژگان:** ایزوتروپی مادرزادی، توکسین بوتولینیوم، دیسپورت.

۱- استادیار گروه چشم پزشکی.

۲- دستیار چشم پزشکی.

گروه چشم پزشکی، دانشکده پزشکی، دانشگاه علوم پزشکی جندی شاپور اهواز، اهواز، ایران.

\*نویسنده مسوول:

بخش چشم پزشکی، بیمارستان امام خمینی خیابان آزادگان، اهواز، ایران.

تلفن: ۲۲۸۰۷۶ - ۰۶۱۱ - ۰۰۹۸

Email: dr.m\_ghaderpanah@yahoo.com



## مقدمه

رشد گلوب به خلف اکواتور منتقل شوند برخی توصیه به انجام جراحی در سن ۱۸ ماهگی دارند (۲-۴). مشکل دیگری که با آن برخورد می شود اندازه گیری میزان دقیق انحراف است که معمولاً به علت عدم همکاری کودک ممکن است قابل انجام نباشد و جراحی در این صورت سبب ایجاد انحراف جدید یا عدم تصحیح انحراف به میزان دقیق می شود. میزان موفقیت جراحی برای اصلاح انحراف متغیر گزارش شده است و حدود ۷۵ درصد موارد نیاز به بیش از یک بار جراحی دارند و بطور متوسط ۲/۱ عمل جراحی در هر بیمار با ایزوتروپی مادرزادی ممکن است لازم باشد (۳). یکی از درمان های پیشنهاد شده تزریق توکسین بوتولینوم A در عضلات رکتوس داخلی هر دو چشم می باشد (۱ و ۲).

اثر تزریق نورو توکسین ایجاد فلج عضله می باشد که معمولاً طی ۲-۴ روز بعد از تزریق آغاز شده و بطور کلینیکی ۸-۵ هفته تداوم دارد و سبب طولیل شدن و شل شدن عضله اکسترا اکولار می شود، در حالی که عضله مخالف (آنتاگونیست) در همان چشم منقبض می گردد. این تغییرات ممکن است سبب بهبود طولانی مدت در هم راستایی چشمها شود. هم راستایی چشم ها در زمان طلائی سبب ایجاد سطوح بالاتر دید واحد دو چشمی و فیوژن دو چشمی و نهایتاً دید سه بعدی بهتر می شود (۱، ۲).

## روش بررسی

با توجه به میزان موفقیت ۸۹ درصد تزریق بوتولینوم در مطالعات انجام شده (۵، ۶)، طبق محاسبات آماری تعداد نمونه ۳۰ نفر محاسبه گردید.

از میان کودکان مبتلا به انحراف چشم مراجعه کننده به درمانگاه استراییسم بیمارستان امام خمینی (ره) اهواز، ۳۰ کودک که براساس شرح حال و معاینه کامل چشمی و یا معاینه کامل تحت بیهوشی ایزوتروپی مادرزادی در آنها تشخیص داده شده بود انتخاب شدند.

استراییسم یکی از شایع ترین مشکلات چشمی کودکان است (۱) و ایزودویشن ها حدود ۵۰ درصد انحرافات را تشکیل می دهند (۲). و یکی از شایع ترین ایزودویشن ها، ایزوتروپی مادرزادی است که به نظر می رسد علت آن نقص مادرزادی مکانیسم فیوژن حرکتی باشد (تنوری chavasse) (۳). بطور قطع پایه ژنتیکی چند فاکتوری برای ایزوتروپی مادرزادی وجود دارد. اگر کودکی سابقه انحراف چشم قبل از ۶ ماهگی داشته باشد به عنوان یکی از شاخص های ایزوتروپی مادرزادی محسوب می شود (۱-۳).

از مشخصات دیگر این کودکان این است که از نظر عصبی نرمال هستند. (باستثنای وجود ایزوتروپی) میزان هیپرتروپی معمولاً کمتر از ۳/۵ دیوپتر است (گرچه هیپرتروپی بیشتر می تواند آنرا رد کند) و میزان انحراف بیش از ۳۰ PD (Prism Diopter) است (۳). بر اساس مطالعه CEOS (congenital esotropia observation study) انحراف بیماران با ایزوتروپی حدود PD ۴۰ یا بیشتر در ۲ ماهگی، با احتمال خیلی زیاد تا ۷ ماهگی باقی می ماند و ندرتاً خود بخود بهبود می یابد (۲). دید واحد دو چشمی (Binocular single vision) از زمان تولد شروع و تا ۲ سالگی تکامل می یابد و هر گونه اختلال در تشکیل تصویر واضح و هم زمان روی شبکه هر دو چشم باعث عدم فیوژن و عدم تکامل دید واحد دو چشمی می شود (۱، ۴).

با توجه به زمان محدود تکامل دید واحد دو چشمی (قبل از ۲ سالگی) اگر بتوان هرچه زودتر هم راستایی نسبی را به طریقی در این کودکان ایجاد کرد شاید بتوان دید واحد دو چشمی محیطی را تا حدودی در این کودکان تقویت نمود که سبب هم راستایی و نهایتاً بهبود رشد سایکوموتور کودک شود. از طرفی با توجه به بیشترین رشد گلوب در یک سال اول زندگی و احتمال اینکه انجام جراحی در سن کمتر ممکن است سبب شود که عضلات رکتوس رسس شده (جابجا شده) بعد از

## یافته ها

همه بیماران به مدت ۱۲ ماه پی گیری شدند. سن کودکان ۵۴-۶ ماه بود (متوسط  $15/9 \pm 24/3$  ماه) میزان انحراف در محدوده ی PD ۳۰ تا PD ۹۰ ایزوتروپی بود. (متوسط انحراف PD  $17 \pm 52$ ).

علائم تأثیر توکسین از روز سوم آغاز گردید بطوری که متوسط انحراف به PD  $19/84 \pm 30$  کاهش پیدا کرده بود که از محدوده PD ۸۰ ایزوتروپی تا PD ۴۰ اگزوتروپی قرار داشت. در هفته اول متوسط انحراف PD  $21/75 \pm 30$  که در محدوده PD ۶۰ ایزوتروپی تا PD ۹۰ اگزوتروپی بود. ۲۰ درصد چشم ها در این زمان به انحراف کمتر یا مساوی PD ۱۰ رسیده بودند ( $P=0.014$ ).

ماه اول: متوسط انحراف  $14/6 \pm 15$  با محدوده PD ۴۰ ایزوتروپی تا PD ۴۰ اگزوتروپی بود و ۴۰ درصد به انحراف کمتر یا مساوی PD ۱۰ رسیده بودند ( $P=0/001$ ).

در ماه سوم متوسط انحراف  $15/8 \pm 9/9$  با محدوده PD ۵۰ ایزوتروپی تا PD ۱۵ اگزوتروپی و ۶۶ درصد به انحراف کمتر یا مساوی PD ۱۰ رسیده بودند ( $P=0/00$ ).

در ماه ششم متوسط انحراف  $19/5 \pm 23$  با محدوده PD ۶۰-۰ ایزوتروپی بود و ۴۶ درصد بیماران به انحراف کمتر یا مساوی PD ۱۰ رسیده بودند ( $P=0/00$ ).

در ماه ۱۲ متوسط انحراف  $27/8 \pm 21$  با محدوده PD ۸۰-۰ ایزوتروپی بود و ۲۳/۳ درصد (۷ بیمار) به انحراف کمتر یا مساوی PD ۱۰ رسیده بودند ( $P=0/008$ ) جدول ۱.

اگزوتروپی متعاقبی (Consecutive) از روز سوم شروع و هفته اول به حداکثر تعداد و حداکثر مقدار افزایش یافته و از آن به بعد شروع به کاهش تعداد و مقدار نموده بطوری که در ماه ۶ هیچ موردی از اگزوتروپی مشاهده نشد (نمودار ۱).

معیارهای عدم ورود به مطالعه شامل: اختلال مقاوم (هیپروپی بیش از 3.00D + و یا میوپی بیش از 3.00-D)، انحراف عمودی بجز پرکاری عضله مایل تحتانی، سابقه عمل جراحی قبلی چشم، وجود محدودیت حرکات چشمی، بالابودن تقارب حین تطابق (high AC/A)، نیستاگموس یا هر نوع بیماری سیستمیک یا چشمی دیگر و وجود بیماری های نرولوژیک بودند. کودکانی که دچار تنبلی چشم بودند، قبل از انجام تزریق تحت درمان تنبلی چشم قرار می گرفتند. انحراف چشم کودک در صورت عدم همکاری جهت انجام Alternate prism cover test به روش krimsky یا Hirshberg اندازه گیری می شد. سپس به والدین بیمار توضیحات لازم داده شد و پس از آگاه کردن آنها از متدهای معمولی و آلترنایتو درمان و اخذ رضایت، ۳۰ کودک (۱۳ پسر و ۱۷ دختر) با سن ۵۴-۶ ماه (متوسط  $15/94 \pm$  یا  $24/3$  ماه) وارد مطالعه شدند. تزریق در اتاق عمل چشم با تزریق آرام بخش مختصر انجام می شد. توکسین<sup>®</sup> Dysport ساخت کارخانه Ipsen Biopharm Ltd کشور انگلستان با نرمالین سالین روش زیر رقیق گردید:

ابتدا هروپال ۵۰۰ واحدی با  $2/5 \text{ ml}$  از نرمال سالین رقیق شده و  $0/5 \text{ ml}$  از محلول بدست آمده با نرمال سالین به حجم  $1 \text{ ml}$  می رسانده می شد و بدین ترتیب هر  $1 \text{ ml}$  حاوی ۱۰۰ واحد توکسین و هر  $0/1 \text{ ml}$  حاوی ۱۰ واحد توکسین بود. سپس از روی ملتحمه با استفاده از فورسپس (Bishop) عضله رکتوس داخلی گرفته می شد و تزریق  $0/1 \text{ ml}$  با سرنگ انسولین و سر سوزن شماره ۲۷ در محل نزدیک به اتصال عضله زیر ملتحمه انجام می شد. بیماران روز ۳، هفته ۱، ماه ۱، ماه ۳، ماه ۶ و ماه ۱۲ پیگیری شدند و در هر بار میزان انحراف ثبت گردید. و نهایتاً تمام اطلاعات توسط آزمون تی زوجی و با استفاده از نرم افزار SPSS ویرایش ۱۷ مورد تجزیه و تحلیل آماری قرار گرفتند.

۲- متوسط: در موردی که لبه پلک، تا وسط مردمک پایین آمده بود.

۳- شدید: در موردی که پلک، مردمک را پوشانده بود.

پتوز موقت و خفیف در ۸ مورد (۲۶ درصد) مشاهده شد که از هفته اول آغاز می شد و در پایان ماه اول رفع گردید.

تفاوت بارز و معنی دار آماری در پاسخ به درمان در بین دختران و پسران مشاهده نشد. خونریزی زیر ملتحمه در ۲ مورد مشاهده شد. عارضه دیگری مرتبط با تزریق بوتوکس یا سدیشن ایجاد نشد.

موفقیت درمان ایجاد انحراف کمتر یا مساوی PD ۱۰ در نظر گرفته شد که در روز سوم ۱۰ درصد، هفته اول ۱۶ درصد، ماه اول ۴۳ درصد، ماه سوم ۶۶ درصد و ماه ششم ۴۶ درصد و ماه دوازدهم ۲۳/۳ درصد بدست آمد (نمودار ۲).

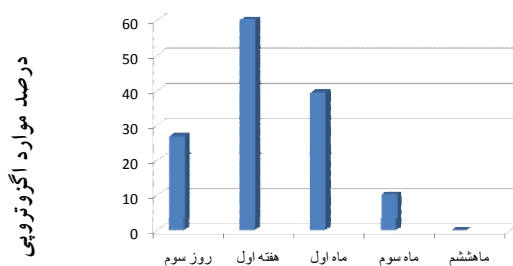
۵۶/۶ درصد کودکان (۱۷ نفر) زاویه انحراف قبل از تزریق کمتر یا مساوی PD ۴۵ داشتند که از این تعداد ۴۱/۱ درصد در ماه اول، ۷۰ درصد در ماه سوم، ۷۶ درصد در ماه ششم و ۴۱/۱ درصد بعد از پایان ۱۲ ماه انحراف کمتر یا مساوی PD ۱۰ داشتند (نمودار ۳).

پتوز به صورت زیر تعریف شد:

۱- خفیف: در موردی که لبه پلک، بالای حد فوقانی مردمک بود.

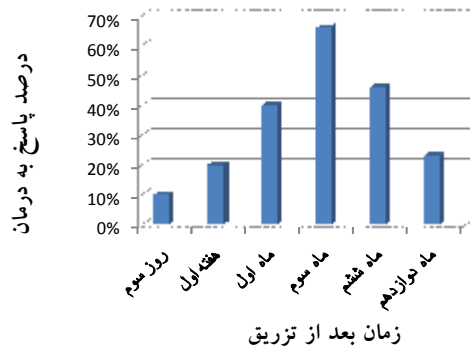
جدول ۱: میزان انحراف قبل و بعد از تزریق

محدوده انحراف	میزان متوسط انحراف	زمان
ET-۹۰-۳۰	۵۲±۱۷	قبل از تزریق
ET-۴۰ XT-۸۰	۳۰±۱۹/۸۴	روز سوم
ET-۹۰ XT-۶۰	۳۰±۲۱/۷۵	هفته اول
ET-۴۰ XT-۴۰	۱۵±۱۴/۶	ماه اول
ET-۱۵ XT-۵۰	۹/۹±۱۵/۸	ماه سوم
ET-۶۰-۰	۱۹/۵±۲۳	ماه ششم
ET-۸۰-۰	۲۷/۸±۲۱/۲۹	ماه دوازدهم

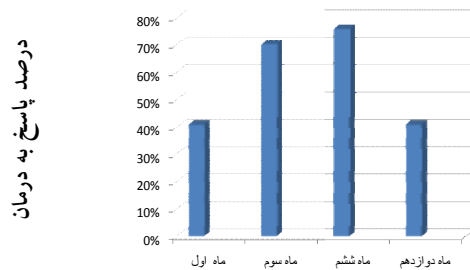


نمودار ۱: میزان اگزوتروپی

consecutive بعد از تزریق



نمودار ۲: میزان پاسخ به درمان  
(انحراف کمتر یا مساوی PD ۱۰)



نمودار ۳: میزان پاسخ به درمان در کودکان با  
(انحراف کمتر یا مساوی PD ۴۵)

## بحث

پذیر نیست ولی Chavasee بر خلاف worth's معتقد است که مشکل اولیه در این بیماران مکانیکی است و در صورتی که انحراف در دوران نوزادی (infancy) درمان شود قابل درمان است (۳). Rodriguez و ejedor نتایج حسی خوبی را به دنبال عمل این بیماران بین سن ۲۴-۶ ماهگی گزارش کردند. این نتایج امیدوار کننده اساس جراحی زودرس در این بیماران شد (۵).

بر اساس مطالعه congenital esotropia observation study (CEOS) انحراف بیماران با ایزوتروپی حدود PD ۴۰ یا بیشتر در ۲ ماهگی با احتمال خیلی زیاد تا ۷ ماهگی باقی می ماند و ندرتاً خود بخود بهبود می یابد (۲).

ایزوتروپی مادرزادی یکی از شایع ترین انحرافات چشمی کودکان می باشد (۱). پایه ژنتیکی چند فاکتوری در تئوری آن مطرح است. کودکان با ایزوتروپی مادرزادی کمبود مکانیسم های فیوژن حرکتی دارند که این سبب باز شدن حلقه ارتباطی در سیستم عصبی مرکزی می شود (که احتمالاً در کورتکس اکسی پوت است) که منجر به فرستاده شدن پیغام ناقص به طرف ساقه مغز و در نتیجه سبب متقاطع شدن چشمها، DVD (Duble Vertical Deviation) و نیستاگموس می شود (۳).

بر اساس تئوری worth's ایزوتروپی مادرزادی در نتیجه نقص در مرکز فیوژن در مغز است و ایجاد دید واحد دو چشمی بعلت نقص مادرزادی نرون ها امکان

مطالعه دکتر عامری ۳۳/۳ درصد و در مطالعه دکتر طالب نژاد ۴۴/۵ درصد می باشد (۱۱ و ۱۲).

در تمام مطالعات ذکر شده تزریق در عضله انجام شده و نسبتاً روش تهاجمی تری است ولی در مطالعه ما تزریق در زیر ملتحمه نزدیک محل اتصال عضله به اسکلارا انجام شده که بسیار ساده تر است و شاید دلیل میزان کمتر پتوز در مطالعه ما نیز مربوط به همین مسئله باشد که تزریق در خود عضله چون عقب تر است شانس انتشار به پشت و عضله بالا برنده پلک بیشتر می باشد.

در مطالعه ما تفاوت معنی داری در پاسخ به درمان در بین دختران و پسران در پایان ۱۲ ماه دیده نشد ( $P=0/997$ ) در برخی مطالعات همین نتیجه بدست آمده (۱۲) در مطالعه McNeer به این نتیجه رسیدند که پسران نیاز به تزریق کمتری دارند (۶).

در مطالعه ماتفاوت معنی داری در پاسخ به درمان نسبت به سن مشاهده نشد ( $P=0/553$ ) که البته احتمالاً به دلیل محدوده وسیع سنی کودکان در مطالعه ما می باشد (۶-۶۰ ماه). در برخی مطالعات تزریق در سنین کمتر با پاسخ بهتری همراه بوده است (۹، ۱۲).

مطالعه ما نشان داد که یکبار تزریق توکسین می تواند سبب هم راستائی حرکتی محور بینائی در ۶۳ درصد بیماران به مدت ۳ ماه و ۴۶ درصد به مدت ۶ ماه و ۲۳/۳ درصد به مدت ۱۲ ماه بشود و بیشتر مواردی که بعد از پایان ۱۲ ماه هم راستا باقی ماندند انحرافی معادل PD ۴۵ یا کمتر قبل از تزریق داشتند. در بیمارانی که بعد از ۱۲ ماه میزان انحراف زیر PD ۱۰ دارند شاید انقباض صورت گرفته در عضله آنتاگونیست (رکتوس خارجی) و فلج ایجاد شده در رکتوس داخلی سبب هم راستا ماندن چشمها شده و نیاز به جراحی مرتفع گردد. با توجه به کاهش میزان متوسط انحراف بعد از تزریق در ۸۶/۳ درصد کودکان در پایان ماه دوازده این بیماران در صورت نیاز به جراحی، نیاز کمتری به اصلاح عضله دارند.

با توجه به نداشتن عوارض جانبی دائمی و عدم تغییر ساختمان عضلات (بر خلاف جراحی)، تزریق

چون اندازه گیری میزان دقیق انحراف در کودکان در این سن مشکل است تزریق توکسین بوتولینیوم A بعنوان یک درمان جایگزین برای درمان ایزوتروپی مادرزادی پیشنهاد شده است. و در واقع یکی از کاربردهای شایع آن می باشد (۸-۶). با توجه به غیر تهاجمی بودن نسبی تزریق و نداشتن عوارض دائمی این روش نه تنها سبب ایجاد هم راستائی مناسب چشمها شده بلکه باعث نتایج حسی قابل قبول با احتمال عملکرد دو چشمی بهتر نیز می شود (۹، ۱۰). در این مطالعه ما سم بوتولینیوم را در زیر ملتحمه نزدیک محل اتصال عضله به اسکلارا تزریق کردیم.

در مطالعه Mc Neer میزان موفقیت درمان ( $\pm 10 PD$ ) در ۸۹ درصد بیماران گزارش شد در حالی که متوسط زاویه انحراف PD ۴۳ بود و ۴۷ درصد بیماران نیاز به تزریق مکرر در طی مدت ۹۵ ماه پی گیری داشتند (۶). در مطالعه انجام شده توسط دکتر عامری و همکاران در دانشگاه تهران میزان موفقیت ۸۳/۳ درصد بود که ۴۵/۹ درصد بیماران بیش از یک بار تزریق داشتند و در این مطالعه متوسط میزان انحراف قبل از تزریق PD ۴۰ و محدوده سنی ۳۸-۸ ماه و طول مدت پی گیری ۶ ماه بوده است (۱۱). در مطالعه انجام شده توسط دکتر طالب نژاد در شیراز میزان موفقیت ۹۴/۴ درصد و فقط با ۱ بار تزریق به روش open sky بعد از باز کردن ملتحمه تحت بیهوشی و تزریق در طی دید مستقیم گزارش شد. تعداد بیماران ۱۸ نفر و میزان متوسط انحراف PD ۴۵/۸ و مدت پی گیری ۱۲ ماه بوده است (۱۲). تفاوت میزان موفقیت در مطالعه ما با مطالعه انجام شده توسط McNeer و دکتر عامری شاید بدلیل تزریقات مکرر آنها، محدوده سنی کمتر کودکان مورد مطالعه و متوسط انحراف کمتر قبل از تزریق، در این مطالعات باشد. میزان افتادگی پلک فوقانی (پتوز) گزارش شده در مطالعه ما حدود ۲۶ درصد بود که نسبت به نتیجه سایر مطالعات کمتر بوده است (۱۱ و ۱۲ و ۱۳) میزان افتادگی پلک فوقانی (پتوز) در

به اسکلا در هر دو چشم بیماران مبتلا به ایزوتروپی مادرزادی روش ایمن و بدون عارضه جانبی بوده که سبب هم راستا شدن چشم ها در زمان طلایی شده و شاید بتواند در ایجاد دید واحد دو چشمی و عملکرد حسی مؤثر باشد.

این روش می تواند تا رسیدن سن کودک به زمانی که بتواند همکاری لازم جهت اندازه گیری میزان انحراف داشته و عمل جراحی در صورت نیاز انجام گردد به عنوان جایگزین جراحی بکار برود.

توکسین یک روش مؤثر و جایگزین برای درمان ایزوتروپی مادرزادی می باشد، تا وقتی که کودک به سن مناسب جهت جراحی (در صورت لزوم) برسد. البته بعلا سنی پائین بیماران و عدم همکاری اندازه گیری دقیق دید و استرئوپسیس جهت بررسی دید واحد دو چشمی (BSV) در این بیماران امکان پذیر نبود.

### نتیجه گیری

تزریق توکسین بوتولینوم A نه تنها در عضلات رکتوس داخلی بلکه در زیر ملتحمه نزدیک اتصال عضله

### منابع

- 1-Parks MM. Binocular vision adaptations in strabismus. In: Tasman W, Jaeger EA, eds. Duane's Ophthalmology. 15<sup>th</sup> ed. Philadelphia, Pa: Lippincott Williams & Wilkins; 2009.
- 2-Simon JW. 2008-2009 Basic and Clinical Science Course (BCSC): Pediatric Ophthalmology and Strabismus Section 6. San Francisco CA: American Academy of Ophthalmology; 2008. p. 97-100.
- 3-Helveston EM, Orge FH, O'malley ER, Plager DA, Sprunger DT, Neely DE, et al. Congenital Infantile Esotropia. Available from: [http://www.cybersight.org/bins/volume\\_page.asp?cid=1-3-4-16](http://www.cybersight.org/bins/volume_page.asp?cid=1-3-4-16). (accessed 1 January 2011)
- 4-Von Noorden GK, Campos EC. Binocular vision and ocular motility. Theory and management of strabismus. 6<sup>th</sup> ed. Philadelphia (PA):Mosby; 2002. P.311-580.
- 5- Tejedor J, Rodríguez JM. Early retreatment of infantile esotropia: comparison of reoperation and botulinum toxin. Br J Ophthalmol. 1999 Jul;83(7):783-7. [PMID=10381663]
- 6-McNeer KW, Spencer RF, Tucker MG. Observations on bilateral simultaneous botulinum toxin injection in infantile esotropia. J Pediatr Ophthalmol Strabismus. 1994 Jul-Aug;31(4):214-9. [PMID=7807296]
- 7-Spencer RF, McNeer KW. Botulinum toxin paralysis of adult monkey extraocular muscle. Structural alterations in orbital, singly innervated muscle fibers. Arch Ophthalmol. 1987 Dec;105(12):1703-11. [PMID=3318773]
- 8-Kushner BJ. Botulinum toxin management of essential infantile esotropia in children. Arch Ophthalmol. 1997 Nov;115(11):1458-9. [PMID=9366680]
- 9-Mc Neer KW, Tucker MG, Guerry CH, Spencer RF. Incidence of stereopsis after treatment of infantile esotropia with Botulinum toxin A. J Pediatr Ophthalmol Strabismus. 2003 Sep-Oct;40(5):288-92. [PMID=14560837]
- 10-Helveston EM, Neely DF, Stidham DB, Wallace DK, Plager DA, Sprunger DT. Results of early alignment of congenital esotropia. Ophthalmology. 1999 Sep;106(9):1716-26. [PMID=10485540]
- 11-Ameri A, Anvari F, Keshtkar Jafari AR, Samarrehei V, Ahmadzadegan I, Yazdani Abyane AR. Transconjunctival injection of botulinum toxin without electromyographic control in management of essential infantile esotropia. Iranian journal of ophthalmology 2006; 19(1):84-7. [Cross Ref]
- 12-Talebnejad MR, Pourhabibi A. Management of essential infantile esotropia with botulinum toxin. Iranian journal of ophthalmology 2005; 18(2):77-82 [Cross Ref]
- 13- Mc Neer KW, Tucker MG. Therapeutic application botulinum toxin A in infantile esotropia. expert review of ophthalmology 2007 Oct; 2( 5) :733-9. [Cross Ref]



## Efficacy of Botulinum Toxin A injection in treatment of Congenital Esotropia

Ghaderpanah M<sup>1\*</sup>, Azarkish A<sup>2</sup>

1-Assistant professor of Ophthalmology.  
 2-Resident of Ophthalmology.

### Abstract

**Background and Objective:** Congenital esotropia is one of most common ocular disorder in children with genetic origin. Amblyopia, decreased stereopsis and cosmetic problems are its complication that affect person's fate in terms of career psychological issues. The aim of this study was to determine the effect of botulinum toxin A (Dysport) injection in subconjunctival space near medial rectus insertion of both eyes for treatment of congenital esotropia.

**Subjects and Methods:** Thirty babies (aged 6-54 months) with congenital esotropia who were otherwise systemically and neurologically normal were enrolled in this study. Ten units of toxin (Dysport) were injected (under sedation) into the subconjunctival space near medial rectus insertion of both eyes. The angle of deviation was measured six times: after 3 days, 1 week, 1, 3, 6 and 12 months after injection.

**Results:** Twelve months after injection ,angle of deviation decreased from  $52 \pm 17$  PD to  $27.8 \pm 21.29$  PD in 86.3% of patients . Success of treatment achieved in 23.3% of patients (  $P=0.008$  ).In seventeen cases (56.6%) with angle of deviation  $\leq 45$  PD (before injection) improvement was better ( $p=0.030$ ), 41.1% of this group after 1 month , 70% after 3 months , 76% after 6 months, and 41.1% after 12 months follow up achieved orthophoria.

**Conclusion:** Botulinum toxin A injection into subconjunctival space near medial rectus insertion is a safe method that is not only effective transiently for eye alignment but also can reduce total deviation. Long term improvement seems to be achievable in cases with small angle deviation (equal or less than of 45 PD).

*Sci Med J 2011; 10(2):179-186*

**Keywords:** Congenital Esotropia , Botulinum toxin A , Dysport

Department of Ophthalmology, faculty of Medicine, Ahvaz Jundishapur University of Medical Sciences, Ahvaz, Iran.

\*Corresponding author:  
 Department of Ophthalmology Imam  
 Khomai hospital, Azadegan Ave., Ahvaz,  
 Iran.  
 Tel: 0098-611-2228076  
 Email: dr\_m\_ghaderpanah@yahoo.com

Received: May 7, 2009

Revised: Nov 3, 2010

Accepted: Feb 28, 2011