

بررسی تأثیر جراحی دندان عقل نهفته، بر میزان باز شدن دهان

علی حسین مسگرزاده^۱، آرزو حسنیپور کاشانی^{۲*}، مجید جعفری^۳

چکیده

زمینه و هدف: جراحی دندان مولر سوم نهفته واکنش‌های التهابی را به دنبال دارد که باعث درد و تورم و تریسموس می‌شود. هدف از این مطالعه، تعیین تأثیر عوامل مختلف قبل و حین عمل مثل سن، جنس و تجربه جراح بر میزان تریسموس بعد از جراحی مولر سوم نهفته می‌باشد.

روش بررسی: در این مطالعه آینده‌نگر ۷۶ بیمار با نهفتگی‌های مختلف دندان عقل در فک بالا یا پایین شرکت کردند. عوامل قبل و حین عمل با توجه به معاینه‌های بالینی و رادیوگرافی در یک چک‌لیست ثبت گردید. میزان تریسموس از طریق بیشترین بازشدگی دهان در ناحیه دندان‌های سنترال قبل از عمل و ۴۸ ساعت پس از عمل بررسی شد. داده‌های به دست آمده، به وسیله نسخه ۱۵ نرم-افزار SPSS و آزمون تی جفت شده تجزیه و تحلیل شدند.

یافته‌ها: میزان باز شدن دهان قبل از جراحی، حداقل ۲۲ و حداکثر ۶۵ و به طور میانگین $۸/۵ \pm ۴۷/۱$ میلی‌متر بود. ۲ روز بعد از عمل، بیشترین میزان باز شدن دهان، حداقل ۸ و حداکثر ۶۲ و به طور میانگین $۶/۲ \pm ۲۸/۵$ میلی‌متر بود. هیچ‌یک از متغیرها به جزء مورفولوژی ریشه، ارتباط مشخصی با میزان باز شدن دهان نداشتند. با وجود این، تریسموس در بیمارانی که توسط متخصصان جراحی شده بودند، کمتر از دستیاران بود. بیشترین تریسموس در موارد انجام شده توسط دانشجویان مشاهده شد. تریسموس در بیماران دارای اختلال‌های مفصل بیشتر از افراد عادی بود.

نتیجه‌گیری: میزان تریسموس در بیمارانی که مولر سوم با ریشه‌های مجزا و متباعد داشتند، به طور معناداری بیشتر بود.

کلید واژگان: تریسموس، مولر سوم، دندان نهفته، عوارض بعد از عمل.

۱- دانشیار گروه جراحی دهان، فک و

صورت.

۲- استادیار گروه اندودنتیکس.

۳- استادیار گروه ترمیمی.

۱- گروه جراحی دهان، فک و صورت،

دانشکده دندان پزشکی، دانشگاه علوم

پزشکی تبریز، ایران.

۲- گروه اندودنتیکس، دانشگاه علوم

پزشکی جندی شاپور اهواز، ایران.

۳- گروه ترمیمی، دانشگاه علوم پزشکی

جندی شاپور اهواز، ایران.

* نویسنده مسؤول:

آرزو حسنیپور کاشانی، گروه اندودنتیکس،

دانشگاه علوم پزشکی جندی شاپور اهواز،

ایران.

تلفن: ۰۰۹۸۹۱۴۳۱۶۰۲۹۹

Email: arezookashani@gmail.com

com

مقدمه

دندان نهفته، دندانی است که نمی‌تواند در زمان مورد انتظار در قوس دندانی قرار گیرد. شایع‌ترین دندان‌های نهفته، دندان‌های مولر سوم فک بالا و پایین هستند. به عنوان یک قانون کلی تمامی دندان‌های نهفته بایستی بیرون آورده شوند، مگر اینکه خارج کردن آنها کنتراندیکاسیون داشته باشد (۱).

خارج کردن دندان مولر سوم نهفته فک پایین به طور طبیعی واکنش‌های التهابی را به همراه دارد که باعث درد، تورم و تریسموس می‌شود (۲). در کارهای کلینیکی بهتر است، پیش‌بینی کنیم که چه زمانی یک واکنش شدید را بعد از عمل خواهیم داشت تا اینکه اقدام‌های پیش‌گیرانه مناسب با آن را مد نظر قرار دهیم. بنابراین دندان‌پزشک می‌تواند با آگاهی دادن به بیمار و پیش‌بینی عوارض احتمالی جراحی از بروز سوء تفاهم‌های بعدی بین دندان-پزشک و بیمار بکاهد و چه بسا از داروها و روش‌های مختلف جهت کاهش این عوارض استفاده نماید.

عمل جراحی خارج کردن دندان‌های مولر سوم نهفته همانند هر عمل جراحی دیگر دارای عوارض و علائم بعد از عمل می‌باشد که از حالت خفیف تا شدید متغیر است. وقوع این عوارض تحت تأثیر عوامل و فاکتورهای متعددی است. مطالعات زیادی در مورد عوارض بعد از عمل و عوامل مؤثر بر آنها صورت گرفته است. با وجودی که ارتباط بین عوامل قبل و بعد از عمل جراحی و عوارض پس از عمل مشخص شده است، ولی تجارب کلینیکی و گزارش‌ها نشان می‌دهد که این عوارض از تنوع وسیعی برخوردارند و اشاره به آن دارد که هنوز فاکتورهای ناشناخته روی واکنش‌های بعد از جراحی دندان عقل نهفته تأثیر دارند.

هدف از این مطالعه، تعیین حداکثر میزان باز شدن دهان پس از خارج کردن مولرهای سوم نهفته از طریق جراحی می‌باشد. هدف بعدی تعیین ارتباط فاکتورهای مختلف با میزان تریسموس می‌باشد.

روش بررسی

در این مطالعه آینده‌نگر، نمونه مورد مطالعه، بیمارانی بودند که در بخش جراحی دانشکده دندان‌پزشکی دانشگاه علوم پزشکی تبریز تحت عمل جراحی مولر سوم نهفته قرار گرفتند. براساس خطای ۰/۰۵ طبق جدول کوهن، حداقل حجم نمونه ۶۰ مورد برآورد شد که در مطالعه حاضر ۷۶ بیمار شرکت نمودند. چک‌لیستی تهیه گردید تا عوامل قبل و حین عمل برای هر یک از بیماران با توجه به معاینات بالینی و رادیوگرافی ثبت شود.

عوامل قبل از عمل عبارت بودند از: سن، جنس، وجود بیماری‌های سیستمیک، موارد مصرف دارو، اختلال در مفصل تمپورومندیبولار (درد، کلیک و...)، محل دندان نهفته، نوع نهفتگی (عمودی، مزویانگولار، دیستوانگولار، افقی و سایر موارد)، آسیب و صدمه در دندان مجاور (پوسیدگی تاج، تحلیل ریشه و ایجاد پاکت)، مورفولوژی ریشه (متصل یا مجزا بودن ریشه‌ها)، انحنای ریشه از نظر خفیف (نزدیک به حالت مستقیم)، متوسط (ما بین دو حالت خفیف و شدید) و شدید (نزدیک به حالت قائمه) بودن و حداکثر میزان باز شدن دهان قبل از جراحی.

عوامل حین جراحی شامل: تجربه و مهارت جراح (متخصص، دستیار دوره تخصصی و دانشجوی دوره عمومی)، تعداد کارپول مصرفی و نوع فلپ مورد استفاده (پاکتی، مثلثی)، اعمال حین جراحی (۱- برش بافت نرم (فلپ موکوپریوستال به تنهایی) ۲- برداشت استخوان ۳- برداشت استخوان و سکشن دندان)، انکیلوز بودن دندان نهفته و طول مدت عمل.

بیشترین فاصله بین انسیزورها به وسیله آبسلانگ بلافاصله قبل از بی‌حسی موضعی اندازه‌گیری شد. برای این منظور از بیماران خواسته می‌شد تا دهانشان را تا حد امکان باز کنند و فاصله بین لبه انسیزال انسیزورهای بالا و پایین (همیشه توسط یک شخص) اندازه‌گیری می‌شد.

جهت بی‌حسی در فک بالا از بلاک عصب آلونولار فوقانی خلفی و انفیلتراسیون پالاتال و در فک پایین از بلاک اعصاب آلونولار تحتانی و باکال استفاده شد. برای

بیشترین میزان بازشدگی دهان در ناحیه دندان‌های قدامی قبل از جراحی، حداقل ۲۲، حداکثر ۶۵ و به طور متوسط $۸/۵ \pm ۴۷/۱$ میلی‌متر بود (نمودار ۱).

۱۳ بیمار (۱۷/۱ درصد) ناراحتی در ناحیه TMJ (درد، کلیک و...) داشتند.

۶۴ مورد (۸۴/۲ درصد) از مولرهای سوم نهفته در فک پایین و ۱۲ مورد (۱۵/۸ درصد) در فک بالا قرار داشتند.

موقعیت و انحنای ریشه مولرهای سوم نهفته در فک بالا و پایین در جدولهای ۱، ۲ و ۳ نشان داده شده است. در ۵۲ مورد (۶۸/۴ درصد) به مولر دوم هیچ آسیبی در اثر نهفتگی مولر سوم نرسیده بود. در ۱۱ مورد (۱۴/۵ درصد) بیمار، پوسیدگی مولر دوم مشاهده شد. در ۸ مورد (۱۰/۵ درصد) از مولرهای دوم تحلیل ریشه داشتند و در ۵ مورد (۶/۶ درصد) پاکت پریودنتال ایجاد شده بود.

۲۸ نفر (۳۶/۸ درصد) از بیماران به وسیله جراح متخصص، ۲۴ مورد (۳۱/۶ درصد) توسط دستیاران تخصصی و ۲۴ بیمار (۳۱/۶ درصد) به وسیله دانشجویان عمومی جراحی شدند.

تعداد کارتریج‌های محلول بی‌حسی مصرف شده، به طور متوسط $۱/۸ \pm ۲/۶۴$ بود (از حداقل ۱ تا حداکثر ۶ عدد).

در ۵۰ بیمار از فلپ پاکتی (۶۵/۷۸ درصد) و در ۲۶ بیمار از فلپ مثلثی (۳۴/۲۱ درصد) برای خارج کردن مولر سوم نهفته استفاده شد.

اعمال حین جراحی جهت خارج کردن مولر نهفته در جدول ۴ آورده شده است.

در هیچ‌یک از بیماران، مولر سوم نهفته به حالت انگیلوز مشاهده نشد.

میانگین طول مدت عمل، $۳۱/۸$ دقیقه بود (از ۵ تا ۱۱۰ دقیقه).

از ۷۶ بیمار ۵۹ نفر مطالعه را تکمیل کردند و ۱۷ بیمار از مطالعه خارج شدند.

این منظور کارپول‌های $۱/۸$ میلی‌لیتری حاوی لیدوکائین ۲ درصد و اپی‌نفرین $۱/۸۰۰۰۰$ به کار برده شد.

فلپ‌های مورد استفاده پاکتی یا سه‌گوش بودند که در نوع پاکتی برش از لبه قدامی راموس تا مزیال دندان ۶ و در نوع سه‌گوش از لبه قدامی راموس تا مزیال دندان ۷ زده شد. از نخ سیلک ۰-۳ جهت بخیه زدن استفاده گردید.

در همه موارد، طول مدت عمل از زمان برش تا زدن آخرین بخیه ثبت گردید.

بعد از جراحی برای بیماران آنتی‌بیوتیک (آموکسی-سیلین)، ضد درد (NSAID و استامینوفن کدئین) و دهان‌شویه کلرهگزیدین تجویز شد. توصیه مراقبت‌های خانگی به صورت شفاهی و کتبی برای هر یک از بیماران داده شد. هر بیمار قبل از مرخص شدن یک کیسه یخ دریافت می‌کرد و توصیه می‌شد که به مدت ۲۰ دقیقه در محل نگه داشته و ۲۰ دقیقه برداشته شود و این عمل به مدت ۲۴ ساعت تکرار شود. بیشترین فاصله بین انسیزورها ۴۸ ساعت بعد از عمل ثبت شد.

داده‌های به دست آمده از مطالعه به وسیله روشهای آمار توصیفی، آزمون تی جفت شده و آزمون مجذور کای یا آزمون دقیق فیشر و با استفاده از نسخه ۱۵ نرم‌افزار آماری SPSS مورد تجزیه و تحلیل قرار گرفت. در این مطالعه، مقدار P کمتر از ۰/۰۵ از لحاظ آماری معنادار تلقی گردید.

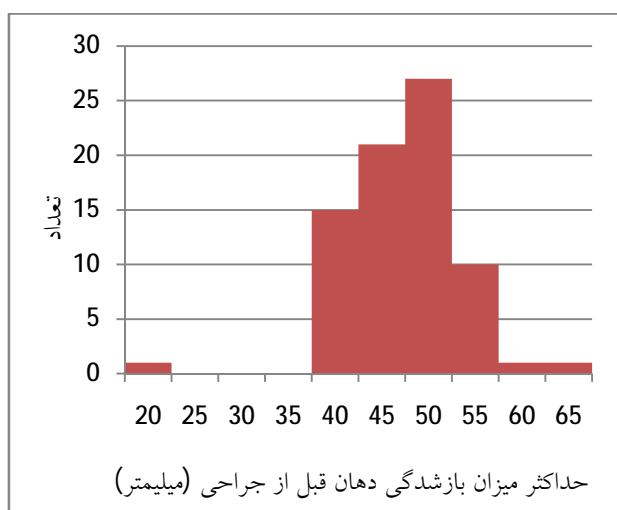
یافته‌ها

در مطالعه حاضر ۵۲ نفر زن (۶۸/۴۲ درصد) و ۲۴ نفر مرد (۳۱/۵۷ درصد) با میانگین سنی $۹/۵ \pm ۲۳$ سال (از ۱۶ تا ۵۸ سال) شرکت داشتند.

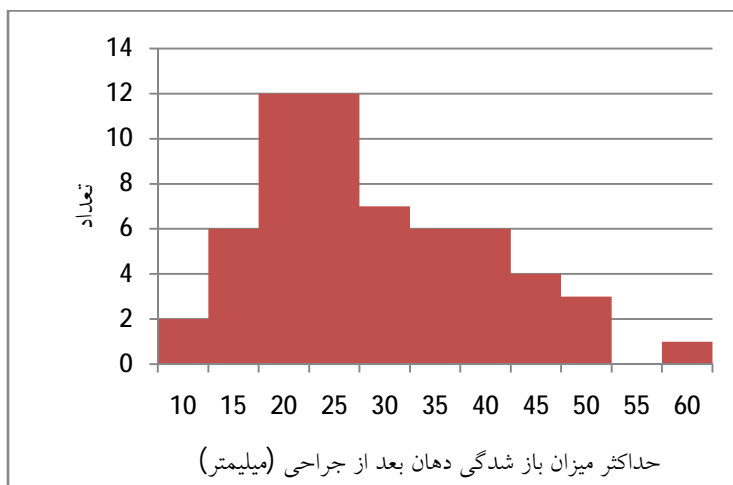
هیچ‌یک از بیماران مورد مطالعه، مبتلا به بیماری‌های سیستمیک نبودند و دارو مصرف نمی‌کردند.

در مجموع، تحلیل‌ها نشان دادند که هیچ‌یک از عوامل به جزء مورفولوژی ریشه ارتباط آماری معناداری با میزان باز شدن دهان در روز دوم بعد از جراحی نداشتند. میزان باز شدگی دهان، دو روز پس از عمل در بیماران با ریشه‌های پهن و مجزا نسبت به بیمارانی که ریشه‌های مخروطی و متصل به هم داشتند، به‌طور مشخص کمتر بود. (P=۰/۰۳)

حداکثر میزان باز شدن دهان ۲ روز پس از جراحی (در ۵۹ بیمار که مطالعه را کامل کردند)، حداقل ۸ حداکثر ۶۲ و به‌طور میانگین $28/5 \pm 6/2$ میلی‌متر بود (نمودار ۲). میزان باز شدن دهان قبل از جراحی با میزان باز شدگی دهان ۲ روز پس از عمل، اختلاف مشخصی داشت. (P=۰/۰۱۵)



نمودار ۱: حداکثر میزان باز شدگی دهان قبل از جراحی



نمودار ۲: حداکثر میزان باز شدگی دهان بعد از جراحی

جدول 1: موقعیت مولرهای سوم نهفته در فک بالا

| نوع نهفتگی در فک بالا | تعداد | درصد |
|-----------------------|-------|------|
| عمودی | ۴ | ۵/۳ |
| دیستوانگولار | ۸ | ۱۰/۵ |
| افقی | ۱ | ۱/۳ |
| جمع | ۱۳ | ۱۷/۱ |

جدول 2: موقعیت مولرهای سوم نهفته در فک پایین

| نوع نهفتگی در فک پایین | تعداد | درصد |
|------------------------|-------|------|
| عمودی | ۲۱ | ۲۷/۶ |
| دیستوانگولار | ۱ | ۱/۳ |
| مزوانگولار | ۳۱ | ۴۰/۸ |
| افقی | ۱۴ | ۱۸/۴ |
| جمع | ۶۷ | ۸۸/۲ |

جدول 3: میزان انحناي ریشه مولرهای سوم نهفته

| انحنای ریشه | تعداد | درصد |
|-------------|-------|------|
| خفیف | ۵۶ | ۷۳/۷ |
| متوسط | ۱۴ | ۱۸/۴ |
| شدید | ۶ | ۷/۹ |
| کل | ۷۶ | ۱۰۰ |

جدول 4: اعمال حین جراحی

| اعمال جراحی | تعداد | درصد |
|------------------------------------|-------|------|
| برش بافت نرم به تنهایی | ۲۳ | ۳۰/۳ |
| برداشت استخوان | ۴۰ | ۵۲/۶ |
| برداشت استخوان همراه با سکشن دندان | ۱۳ | ۱۷/۱ |
| کل | ۷۶ | ۱۰۰ |

بحث

دوم پس از عمل به حداکثر میزان خود می‌رسد (۴)، وضعیت پس از عمل ۲ روز بعد از جراحی ثبت گردید. نتایج مطالعه حاضر ارتباط آماری معناداری را بین میزان تریسموس و سن بیماران نشان نداد. البته بیماران شرکت‌کننده در این مطالعه اغلب جوان بودند و اکثراً (۴۵)

خارج کردن مولر سوم نهفته همواره باعث مقداری درد، تورم و تریسموس می‌شود (۲). تریسموس به دلیل التهاب عضلات جونده، بعد از خارج کردن دندان ایجاد می‌شود (۳). با توجه به اینکه تریسموس معمولاً در روز

داد. به نظر می‌رسد که خارج کردن دندان مولر سوم نهفته فک بالا در موقعیت دیستوانگولار راحت‌تر از وضعیت عمودی آن باشد. همچنین در فک پایین میزان تریسموس در بیماران با نهفتگی عمودی کمترین و در نوع افقی بیشترین بود. تریسموس در حالت مزیوانگولار حد واسط بود. با این حال، میزان تریسموس رابطه مشخصی با نوع نهفتگی نداشت. همین نتایج با نتایج مطالعه برگ مطابقت دارد (۷).

مواردی که در دیستال دندان مجاور (مولر دوم) پاکت پرپروتال ایجاد شده بود، میزان تریسموس کمتر از بیمارانی بود که دندان هفت سالم و بدون هیچ صدمه‌ای داشتند. این ممکن است به علت دانسیته کمتر استخوان در بیماران با پاکت پرپروتال باشد که باعث برداشت کمتر استخوان و کاهش عوارض ناشی از آن می‌شود.

بیمارانی که توسط متخصصان جراحی شده بودند، تریسموس کمتری نسبت به بیماران گروه رزیدنت‌های تخصصی و دانشجویان عمومی داشتند. همچنین بیماران گروه دستیاران تخصصی، تریسموس کمتری را نسبت به بیماران گروه سوم نشان دادند. با این حال، این نتایج از نظر آماری معنادار نبود. در مطالعه‌های دیگر هم تفاوت مشخصی از نظر بروز عوارض، شامل تریسموس در میان متخصصان و دستیاران جراحی (۶)، رزیدنت‌های جراحی با دانشجویان دندان پزشکی عمومی (۱۱) و جراحان دهان با دندان‌پزشکان (۱۲) مشاهده نشد. با این وجود، جرجس (Jerjes) میزان بالاتر تریسموس را در گروه درمان‌شده توسط رزیدنت‌ها در مقایسه با متخصص‌ها گزارش کرد که نشان می‌دهد، حداقل تعدادی از عوارض می‌تواند در رابطه با تجربه جراح باشد (۱۳).

نتایج نشان دادند که هیچ ارتباط مشخصی بین تعداد کارپول‌های مصرفی و تریسموس بعد از عمل وجود ندارد.

میزان تریسموس در مواردی که از فلپ سه‌گوش استفاده می‌شد، کمتر از فلپ انولوپ بود، ولی این تفاوت

(نفر) حدود ۱۷ تا ۲۳ سال داشتند. کیم (Kim) و همکاران نیز ارتباط مشخصی را بین سن و عوارض بعد از عمل نیافتند (۵). در حالی که دبوئر (Deboer) و همکاران در بیماران مسن‌تر عوارض بیشتری را مشاهده کردند (۶).

در این مطالعه، تریسموس در جنس مذکر کمتر از جنس مؤنث بود، ولی از نظر آماری معنادار نبود. نتایج فوق به‌وسیله برگ و آکادیری (Akadiri & Berge) نیز به‌دست آمد (۷، ۸). در مقابل گروسی (Grossi) جنسیت را جزء فاکتورهای پیش‌گویی‌کننده ناراحتی پس از عمل گزارش کرد (۹). بیان شده است که آستانه درد پایین در خانم‌ها و استفاده از تعداد بیشتر کارپول بی‌حسی می‌تواند میزان تریسموس را در آنها افزایش دهد (۳).

بیمارانی که ناراحتی (درد، کلیک و...) در TMJ داشتند، نسبت به افراد دیگر تریسموس بیشتری را نشان دادند. علت این امر، ممکن است این باشد که ترومای ناشی از جراحی در بیمارانی که از ناراحتی TMJ رنج می‌برند، عوارض بیشتری را ایجاد می‌کند.

میزان تریسموس بعد از جراحی مولر سوم نهفته ماگزایلا، کمتر از مندیبل بود. ایجاد بی‌حسی در فک پایین از طریق بلاک عصب آلوئولار تحتانی به خاطر مجاورت با نواحی آناتومیک، و تروما عوارض بیشتری را به دنبال دارد. همچنین تراکم بالای استخوانی در فک پایین باعث برداشت بیشتر استخوان هنگام خارج کردن دندان نهفته می‌شود. در نتیجه افزایش تروما و دست‌کاری جراحی در موضع عمل باعث افزایش عوارض می‌شود. از سوی دیگر، خارج کردن مولر سوم نهفته در ماگزایلا نیاز به باز کردن کمتر دهان دارد و دهان بیمار به صورت نیمه‌باز می‌باشد که در نهایت ترومای کمتری به عضلات فکی و TMJ وارد می‌شود. چیپاسکو (Chiapasco) نیز نشان داد که عوارض پس از عمل برای مندیبل (۴/۳ درصد) بیشتر از ماگزایلا (۱/۲ درصد) می‌باشد (۱۰).

نتایج این مطالعه میزان تریسموس کمتری را در نهفتگی دیستوانگولار فک بالا نسبت به نوع عمودی نشان

در این تحقیق ارتباط معنادار بین تریسموس بعد از جراحی و طول مدت عمل مشاهده نشد. پدرسِن (Pedersen)، گروسی و کیم نیز هیچ رابطه معناداری بین تریسموس و مدت زمان جراحی نیافتند (۵، ۱۸، ۱۹). با این حال در یک مطالعه، شدت تریسموس رابطه مشخصی با مدت زمان عمل داشت (۲۰). نتایج تحقیق ما ممکن است بدین خاطر باشد که مدت زمان انجام عمل نشانگر سختی جراحی نمی‌باشد. بلکه بیشتر متأثر از مهارت جراح است و با اینکه اعمال جراحی انجام شده توسط دانشجویان دوره عمومی آسان‌تر از سایرین بوده است ولی زمان بیشتری را صرف کرده‌اند و احتمال دارد که دستکاری جراحی موضع عمل در آنها کمتر از متخصصان و دستیاران تخصصی باشد.

نتایج مطالعه‌های پیشین نشان می‌دهند که احتمالاً فاکتورهای داخلی ناشناخته، واکنش بعد از عمل مولر سوم را تحت تأثیر قرار می‌دهند. به عنوان مثال، ترکیب جسمانی، وزن و اضطراب قبل از عمل بیمار ممکن است که عوامل تعیین‌کننده مهمتری از متغیرهای رادیوگرافیک باشند (۷، ۸، ۲۱). توجه بیشتر در این زمینه لازم است و نیاز به مطالعه‌های بیشتری وجود دارد.

نتیجه‌گیری

هیچ‌یک از عوامل به جزء مورفولوژی ریشه، ارتباط مشخصی از نظر آماری با میزان باز شدن دهان در روز دوم بعد از عمل جراحی دندان عقل نهفته نداشتند. میزان تریسموس بعد از عمل در بیمارانی که مولر سوم با ریشه‌های مجزا و متباعد داشتند، در مقایسه با ریشه‌های مخروطی و متصل به هم به‌طور معناداری بیشتر بود.

مشخص نبود. در مطالعه کرک (Kirk) هم اختلاف آماری بین فلپ‌های انولوپ و مثلی از جهت درد یا تریسموس در روز دوم بعد از عمل وجود نداشت (۱۴). میزان تریسموس در مواردی که فقط از فلپ موکوپریوستال استفاده می‌شد، کمترین و زمانی که برداشت استخوان همراه با سکشن دندان انجام می‌شد، بیشترین بود. مطالعات نشان دادند که در بیمارانی که تحت simple extraction (با فورسپس به تنهایی و بدون بلند کردن فلپ موکوپریوستال) قرار گرفتند، میزان تریسموس کمتر از گروه surgical extraction (فلپ موکوپریوستال با یا بدون استکتومی) بود (۴، ۱۵). با وجود این، شدت تریسموس بعد از surgical extraction وابسته به سختی جراحی (استکتومی با یا بدون کرونا سکشن) نبود (۴). در مطالعه دیگر تریسموس، ارتباط مشخصی با نهفتگی عمیق‌تر مولر سوم نداشت (۵). با این حال، در یک مطالعه، موقعیت مولر سوم و استکتومی رابطه مثبتی با میزان تریسموس و ناراحتی‌های پس از عمل داشت (۱۶). سایر مقاله‌ها نشان می‌دهند، زمانی که مولر سوم نهفته در محلی عمیق نسبت به سطح اکلوزال قرار گرفته باشد (۱۷) و یا دارای ریشه‌های دور از هم و با کرو شدید باشد، تریسموس ناشی از خارج کردن آن به دلیل برداشت بیشتر استخوان و حتی سکشن تاج یا ریشه‌ها افزایش می‌یابد (۱۸).

در مطالعه حاضر تریسموس با افزایش انحنای ریشه (از خفیف تا شدید) افزایش می‌یافت، ولی این ارتباط از نظر آماری معنادار نبود. میزان تریسموس در بیمارانی که ریشه‌های مخروطی و متصل به هم داشتند، کمتر از بیمارانی بود که ریشه‌های مولر سوم آنها پهن و مجزا بود و این اختلاف از نظر آماری مشخص و معنادار بود ($P < 0.05$).

منابع

- 1-Peterson LJ, Ellis E, Hupp JR, Tucker MR. Contemporary oral and maxillofacial surgery. In: Peterson LJ. Principles of management of impacted teeth. 4thed. United States of America: Linda Duncan; 2003.p.184-185.

- 2-Peterson LJ, Ellis E, Hupp JR, Tucker MR .Contemporary oral and maxillofacial surgery. In: Peterson LJ. Principles of management of impacted teeth. 4thed. United States of America: Linda Duncan; 2003.p.213.
- 3-Peterson LJ, Ellis E, Hupp JR, Tucker MR .Contemporary oral and maxillofacial surgery. In: Peterson LJ. Postoperative patient management. 4thed. United States of America: Linda Duncan; 2003.p.219.
- 4-Garcia Garcia A, Gude Sampedro F, Gandara Rey J, Gallas Torreira M. Trismus and pain after removal of impacted lower third molars, J Oral Maxillofa Surg.1997 Nov; 55(11):1223-6.
- 5-Kim JC, Choi SS, Wang SJ, Kim SG. Minor complications after mandibular third molar surgery: type, incidence, and possible prevention. Oral Surg Oral Med Oral Pathol Oral Radiol Endod. 2006 Aug;102(2):e4-11. Epub 2006 Jun 27.
- 6-De Bore MP, Raghoebar GM, Stegenga B, Schoen PJ, Boering G. Complications after mandibular third Molar extraction, Quintessence Int, 1995 Nov, 26(11): 779 –84.
- 7-Berge TI, Boe OE:. Predictor evaluation of postoperative morbidity after surgical removal of mandibular third molars, Acta Odontol Scand. 1994 Jun, 52(3): 162-9.
- 8-Akadirri OA, Okoje VN, Arotiba JT. Identification of risk factors for short-term morbidity in third molar surgery. Odontostomatol Trop. 2008 Dec;31(124):5-10.
- 9-Grossi GB, Maiorana C, Garramone RA, Borgonovo A, Creminelli L, Santoro F. Assessing postoperative discomfort after third molar surgery: a prospective study. J Oral Maxillofac Surg. 2007 May;65(5):901-17.
- 10-Chiapasco M, Decicco L, Marrone G. Side effects and complications associated with third molar surgery, Oral Surg Oral Med Oral pathol.1993 Oct, 76(4):412-20.
- 11-Handelman SL, Block PM, Desjardins P, Gatlin L, Simmons L. Removal of impacted third molars by Oral/maxillo facial surgery and general dentistry residents, Spec Care Dentist. 1993 May –Jun, 13(3): 122-6.
- 12-Berge TI, Gilhuus-Moe OT. Per- and post-operative variables of mandibular third-molar surgery by four general practitioners and one oral surgeon. Acta Odontol Scand. 1993 Dec;51(6):389-97.
- 13-Jerjes W, Upile T, Kafas P, Abbas S, Rob J, McCarthy E, et al. Third molar surgery: the patient's and the clinician's perspective. Int Arch Med. 2009 Oct 24;2(1):32.
- 14-Kirk DG, Liston PN, Tong DC, Love RM. Influence of two different flap designs on incidence of pain, swelling, trismus, and alveolar osteitis in the week following third molar surgery. Oral Surg Oral Med Oral Pathol Oral Radiol Endod. 2007 Jul;104(1):e1-6. Epub 2007 May 15.
- 15-García A, García A, Gude Sampedro F, Gallas Torrella M, Gándara Vila P, Madriñán-Graña P, Gándara-Rey JM. Trismus and pain after removal of a lower third molar. Effects of raising a mucoperiosteal flap. Med Oral. 2001 Nov-Dec;6(5):391-6.
- 16-Graziani F, D'Aiuto F, Arduino PG, Tonelli M, Gabriele M. Perioperative dexamethasone reduces post-surgical sequelae of wisdom tooth removal. A split-mouth randomized double-masked clinical trial. Int J Oral Maxillofac Surg. 2006 Mar;35(3):241-6. Epub 2005 Sep 26.
- 17-Baqain ZH, Karaky AA, Sawair F, Khraisat A, Duaibis R, Rajab LD. Frequency estimates and risk factors for postoperative morbidity after third molar removal: a prospective cohort study. J Oral Maxillofac Surg. 2008 Nov;66(11):2276-83.
- 18-Grossi GB, Maiorana C, Garramone RA, Borgonovo A, Creminelli L, Santoro F. Assessing postoperative discomfort after third molar surgery: a prospective study. J Oral Maxillofac Surg. 2007 May;65(5):901-17.
- 19-Pedersen A. Interrelation of complints after removal of impacted mandibular third molars, Int J Oral Surg, 1985 Jun; 14(3): 241-4.
- 20-Oikarinen K, Räsänen A. Complications of third molar surgery among university students. J Am Coll Health. 1991 May;39(6):281-5.
- 21-Lago-Máendez L, Diniz-Freitas M, Senra-Rivera C, Seoane-Pesqueira G, Gándara-Rey JM, García-García A. Postoperative recovery after removal of a lower third molar: role of trait and dental anxiety. Oral Surg Oral Med Oral Pathol Oral Radiol Endod. 2009 Dec;108(6):855-60.

Effect of Surgical Removal of Impacted Third Molars on Trismus Value

Ali Hossein Mesgarzadeh¹, Arezoo Hasanpur Kashani^{2*}, Majid Jafari³

1-Associate Professor of Oral and Maxillofacial Surgery.

2-Assistant Professor of Endodontics.

3-Assistant Professor of Operative Group.

1-Department of Oral and Maxillofacial Surgery, School of Medicine, Tabriz University of Medical Sciences, Tabriz, Iran.

2-Department of Endodontics, Ahvaz Jundishapur University of Medical Sciences, Ahvaz, Iran.

3-Department of Operative Group, Ahvaz Jundishapur University of Medical Sciences, Ahvaz, Iran.

*Corresponding author:
Arezo Hasanpur Kashani;
Department of Endodontics, Ahvaz Jundishapur University of Medical Sciences, Ahvaz, Iran.
Tell: +989143160299
Email: arezookashani@gmail.com

Abstract

Background and Objective: Surgical extraction of impacted third molars is usually accompanied with inflammatory reactions which result in pain, swelling and trismus. The purpose of this study was to evaluate the effect of different pre- and inter-surgical variables such as age, gender, temporomandibular disorders (TMD), type of impaction, root morphology and experience of surgeon on the maximum mouth opening after surgical extraction of impacted third molars.

Materials and Methods: In this prospective study we included seventy six patients with impacted lower or upper third molar in this study. Pre-and-per surgical variables were recorded through a questionnaire. Degree of trismus was evaluated through maximum interincisal mouth opening before and 48 hours after surgery. Data was analyzed using T-paired in SPSS.15 software.

Results: The minimum and maximum interincisal openings before surgery were, respectively, 22 mm and 65 mm with an average of 47.1 ± 8.5 mm. Two days after operation, the maximum interincisal opening was 62 mm, and the minimum was 8 mm with an average of 28.5 ± 6.2 mm ($p < 0.05$). None of the variables except root morphology had any significant correlation with maximum interincisal opening. However trismus was lower in patients operated with professors (attendants) than postgraduate students ($p > 0.05$). In patients who were treated by postgraduate students was lower than that of undergraduate students ($p > 0.05$). Trismus was high in TMD patients.

Conclusion: Trismus was significantly higher in patients who had third molars with separate and divergent roots.

Keywords: Trismus, Third molar, Impacted tooth, Postoperative complications.

► Please cite this paper as:

Effect of Surgical Removal of Impacted Third Molars on Trismus Value. Mesgarzadeh AH, Hasanpur Kashani A, Jafari M. Jundishapur Sci Med J 2013;12(1):41-49

Received: Aug 9, 2011

Revised: June 16, 2012

Accepted: Oct 17, 2012