

مقایسه‌ی طول کانال اندازه‌گیری شده توسط اپکس یاب الکترونیکی NSK و

رادیوگرافی در دندان‌های شیری نکرز در شرایط *In vivo*

صفا رکابی^۱، الهام رجایی بهبانی^۲، فروغ خلیلی‌نژاد^{۳*}، میلاد سروری^۴، ابراهیم عینی^۵، نعیم الهایی^۶

چکیده

زمینه و هدف: در درمان اندودنتیک دندان‌های شیری و دایمی، تعیین طول کانال ریشه‌ی دندان یک مرحله قطعی است. روش مرسوم برای تعیین طول کانال، تفسیر رادیوگرافیک از قرار دادن فایل در کانال دندان و اندازه‌گیری فاصله‌ی بین نوک فایل وارد شده و نوک اپکس رادیوگرافی می‌باشد. در این مطالعه به مقایسه‌ی روش اپکس یاب الکترونیکی NSK با رادیوگرافی در تعیین طول کانال ریشه در دندان‌های مولر شیری نکرز پرداخته شده است.

روش بررسی: این مطالعه بر روی ۶۰ کانال از ۲۰ دندان مولر شیری به روش *In vivo* انجام گردید. طول کانال توسط دستگاه اپکس یاب الکترونیکی NSK اندازه‌گیری شده و سپس با رادیوگرافی مقایسه گردیده است. داده‌های جمع‌آوری شده تحت برنامه‌ی SPSS نسخه‌ی ۱۳ مورد تجزیه و تحلیل آماری قرار گرفت و آزمون مورد استفاده برای مقایسه‌ی گروه‌ها Paired Samples Test بود.

یافته‌ها: میانگین اندازه‌ی کانال برای دندان‌های D در روش الکترونیکی و رادیوگرافی به ترتیب ۱۳/۸۳ mm و ۱۳/۸۲ mm؛ ($p=0/81$) و برای دندان‌های E نیز به ترتیب ۱۵mm و ۱۵/۰۳ mm؛ ($p=0/57$) به دست آمد که تفاوت آماری معناداری نداشتند. در کل نمونه‌ها میانگین اندازه‌ی کانال در روش الکترونیکی و رادیوگرافی به ترتیب ۱۴/۴۲ mm و ۱۴/۴۳ mm بود که تفاوت آماری معناداری نداشتند ($p=0/85$).

نتیجه‌گیری: با توجه به نتایج این تحقیق شاید بتوان دستگاه اپکس یاب الکترونیکی را به عنوان جایگزینی برای روش رادیوگرافی در دندان‌های شیری معرفی نمود.

کلید واژگان: رادیوگرافی، اپکس یاب الکترونیکی، پالپ تراپی، مولر شیری نکرز

۱-استادیار دندانپزشکی کودکان.

۲-استادیار رادیولوژی فک و صورت.

۳-استادیار ارتودنسی.

۴-دندانپزشک عمومی.

۵-۶-دانشجوی دندانپزشکی.

۱-گروه دندانپزشکی کودکان، دانشکده

دندانپزشکی، دانشگاه علوم پزشکی جندی شاپور اهواز، اهواز، ایران.

۲- گروه رادیولوژی فک و صورت،

دانشکده دندانپزشکی، دانشگاه علوم

پزشکی جندی شاپور اهواز، اهواز، ایران.

۳- گروه ارتودنسی، دانشکده دندانپزشکی،

دانشگاه علوم پزشکی جندی شاپور اهواز،

اهواز،

۴-مطب خصوصی

۵-۶-دانشکده دندانپزشکی، دانشگاه علوم

پزشکی جندی شاپور اهواز، اهواز، ایران.

* نویسنده مسؤل

فروغ خلیلی‌نژاد؛ گروه ارتودنسی،

دانشکده دندانپزشکی، دانشگاه علوم

پزشکی جندی شاپور اهواز، اهواز، ایران.

تلفن: ۰۰۹۸۹۱۲۳۲۱۲۶۵۸

Email: khalilinejad-f@ajums.
ac.ir

مقدمه

به علت مشکلاتی که از دست دادن زود هنگام دندان-های شیری ایجاد می‌کند، مانند اختلال در اکلوزن و کاهش توانایی در جویدن، نگهداری از دندان‌های شیری تا زمانی که به طور فیزیولوژیک بیافتند مهم است. برای حفظ دندان-های شیری تا حد امکان، نیاز به ترمیم سریع پوسیدگی و در صورت ملتهب شدن عصب نیاز به درمان اندودنتیک می-باشد (۱). در درمان اندودنتیک در دندان‌های شیری و دایمی، تعیین طول دندان یک مرحله‌ی قطعی است. محل ختم درمان ریشه در دندان‌های شیری باید به خوبی مشخص باشد تا از آسیب رسیدن به نسوج پری‌آپیکال به طور کلی و جوانه‌ی دندان دایمی به طور اخص پرهیز گردد (۲ و ۳). روش مرسوم برای تعیین طول کانال، تفسیر رادیوگرافیک از قرار دادن فایل در کانال دندان و اندازه‌گیری فاصله‌ی بین نوک فایل وارد شده و نوک آپکس رادیوگرافی می‌باشد (۴ و ۵). اما استفاده از این روش با مشکلاتی از جمله وابستگی رادیوگرافی به مسیر و گسترش انحنا‌ی ریشه، مشکل بودن تعیین موقعیت فورامن اپیکال خصوصاً زمانی که در مرکز آپکس ریشه باشد، حساس بودن رادیوگرافی طی مراحل اکسپوز و تفسیر، تهیه‌ی تصویری دوبعدی از یک ساختار سه‌بعدی، مشکل بودن تهیه‌ی رادیوگرافی در مواردی که بیمار همکاری نیست یا بیمار با رفلکس gag شدید، ایجاد Over Instrumentation و سوپرایمپوزیشن ساختارهای آناتومیک همراه می‌باشد (۳، ۶، ۷ و ۴). لذا با توجه به مشکلاتی که رادیوگرافی دارد؛ در این مطالعه به دنبال معرفی روش جایگزینی برای رادیوگرافی بودیم. یکی از روش‌های مطرح شده استفاده از آپکس‌یاب الکترونیکی (Electronic Apex Locator=EAL) می‌باشد که بر اساس تغییرات امپدانس در اثر دو فرکانس مختلف کار می-کند (۸ و ۹). تاکنون ۴ نسل آپکس‌یاب الکترونیکی وارد بازار شده‌اند که نسل‌های اولیه دارای مشکلاتی به شرح زیر

هستند:

- ۱- در صورت وجود رطوبت مانند خون، چرک و هیپوکلریت سدیم دستگاه به اشتباه می‌افتد (۱۰).
 - ۲- بعضی اوقات که در کانال بافت زنده یا رطوبت وجود داشته باشد، یک شوک الکتریکی خفیف به بیمار وارد می‌شود (۱۱).
 - ۳- تنظیم‌های خاص پیش از استفاده از آنها وقت گیر می‌باشند (۱۲).
 - ۴- در اثر ضعیف یا دشارژ شدن باطری، استریل کردن و یا گیر کردن فایل داخل کانال و کنده شدن عایق فایل دقت دستگاه نیز پایین می‌آید (۱۲-۱۴).
 - ۵- اشکال در مشخص کردن سریع منطقه‌ی تنگی اپیکالی دارند (۱۵).
- برای بر طرف نمودن این مشکلات شرکت‌های سازنده Apex Locator در سال ۲۰۰۲ نسل جدید این دستگاه‌ها را ارائه نمودند که سعی در حل مشکلات مطرح شده داشت (۱۵). اساس کارکرد آپکس‌یاب‌های جدید بر این اساس است که عبور جریان متناوب با فرکانس‌های بالاتر در مقایسه با فرکانس‌های پایین‌تر در محیط بیولوژیک تسهیل می‌شود. در آپکس مقادیر امپدانس حداکثر اختلاف را دارند، بر خلاف مدل‌های قبلی، آپکس‌یاب‌های جدید که بر اساس امپدانس کار می‌کنند در حضور الکترولیت‌ها نیز به درستی کار می‌کنند (۱۶). شرکت‌های سازنده متذکر شده‌اند که نسل جدید به علت تغییر ساختار الکترونیکی آن مشکل پاسخ نادرست با ضعیف شدن باتری را ندارد و می‌توان از آنها تا شارژ مجدد بدون مشکلی استفاده کرد. ضمناً پردازشگرهای با قدرت‌های بالا برای پاسخ‌دهی سریع و مشخص کردن تنگی اپیکالی و اعلام سریع آن کارگذاری شده‌اند. همچنین در نسل جدید سعی شده از نماهای شماتیک جهت راحتی کار کلینسین استفاده شود (۱۵). آپکس‌یاب‌ها در بیماران با

نمونه اطلاعات لازم در مورد نحوه و مراحل کار در اختیار والدین کودک قرار گرفته است. انجام مراحل کار با رضایت کامل والدین کودک انجام شده است. هنگام تهیه رادیوگرافی جهت حداقل اکسپوز بیماران از روپوش سربی و شیلد تیروئید استفاده می‌گردد. در اجرای این تحقیق کلیه-ی موازین شرعی و اخلاقی رعایت شده است.

یک رادیوگرافی پری‌اپیکال (PA) اولیه به روش موازی از دندان مورد نظر گرفته می‌شود. دندان در رادیوگرافی از جهت مناسب بودن با توجه به خصوصیات ذکر شده جهت درمان پالپکتومی بررسی می‌گردد. در مرحله‌ی بعد پس از اطمینان از بی‌حسی کامل و ایزولاسیون توسط رول پنبه، ابتدا تمام پوسیدگی‌ها توسط فرزند شماره ۲ آنگل (NSK; Japan) برداشته شد و حفره‌ی دسترسی توسط فرزند فیشور شماره ۱ توربین (NSK; Japan) و فرزند شماره ۲ آنگل (NSK; Japan) کامل می‌شود. کانال‌های موجود یافت می‌شوند و شست‌وشو با نرمال سالین صورت می‌گیرد. فایلینگ اولیه به منظور کاهش التهاب باقیمانده و خروج مواد نکروتیک و دبری‌ها صورت می‌گیرد. همچنین فایلینگ اولیه به تعیین طول و افزایش دقت دستگاه آپکس-یاب کمک می‌کند. شست‌وشو انجام می‌شود و کانال‌ها با مخروط کاغذی خشک می‌شوند. یک سر دستگاه آپکس‌یاب به گوشه‌ی دهان وصل می‌شود و الکتروود دیگر دستگاه به فایل شماره ۱۵ (Mani; Japan) وصل می‌شود. فایل را به آرامی داخل کانال وارد می‌کنیم تا زمانی که صفحه‌ی دستگاه آپکس‌یاب، رسیدن به تنگه‌ی اپیکالی (Apical Constriction) را نشان دهد. در این زمان، رابراستاپ را روی نقطه‌ی مرجع تاجی تنظیم می‌کنیم و فایل را خارج می‌سازیم. این کار برای همه‌ی کانال‌های دندان (دو یا سه کانال) انجام شد. سپس فاصله‌ی بین رابراستاپ تا نوک فایل توسط اندومتر مدرج (دقت ۱ میلی‌متر) تعیین

رفلکس تهوع که نمی‌تواند فیلم را تحمل کنند، بیمارانی که ساختمان یا اشیاء مانع دیدن آپکس می‌شوند و آنهایی که مشکل پزشکی دارند و نگه داشتن فیلم برای آنها عدم تجویز دارد خیلی کمک کننده هستند (۱۷). آپکس لوکتور خصوصاً در مواردی که فورامن آپیکال، لینگوالی یا باکالی قرار دارد و در رادیوگرافی دیده نمی‌شود، مفید است (۳). بزرگترین مزیت آپکس‌یاب الکترونیکی (EAL) تعیین مستقیم تنگی آپیکالی (Apical Constriction) به جای محاسبه فاصله‌ی AC از آپکس رادیوگرافی است (۴). با توجه به اینکه این نسل به تازگی وارد بازار شده و با توجه به نیاز به تست شدن و بررسی پیش از استفاده فراوان از آنها بر آن شدیم تا دقت دستگاه NSK را که از نسل ۴ دستگاه-های آپکس لوکتور می‌باشد را بررسی کنیم. هدف از این مطالعه مقایسه‌ی روش آپکس‌یاب الکترونیکی NSK با رادیوگرافی در تعیین طول کانال ریشه در دندان‌های مولر شیری نکرورز به صورت *In vivo* می‌باشد.

روش بررسی

این مطالعه روی ۶۰ کانال از ۲۰ دندان مولر شیری نکرورزی فک پایین (۳۰ کانال از دندان D و ۳۰ کانال از دندان E) کودکان مراجعه کننده به بخش کودکان دانشکده‌ی دندان پزشکی دانشگاه علوم پزشکی جندی‌شاپور اهواز انجام شده است.

معیارهای ورود به مطالعه:

کودکان ۵ تا ۷ ساله که نیاز به درمان پالپکتومی داشتند.

معیارهای خروج از مطالعه:

کودکان مبتلا به پرفوراسیون کف اتاقک پالپ، انسداد در کانال ریشه، تحلیل ریشه و درمان ریشه‌ی قبلی از مطالعه خارج گردیدند.

این مطالعه به تأیید کمیته‌ی اخلاق دانشگاه علوم پزشکی جندی‌شاپور اهواز در آمده است. همچنین قبل از تهیه‌ی

آنالیز آماری:

نتایج ما به صورت میانگین و انحراف معیار نشان داده می‌شوند و از نرم‌افزار SPSS نسخه‌ی ۱۳ جهت انجام آنالیزهای آماری استفاده می‌شود. به منظور تحلیل داده‌ها از روش Paired Samples T استفاده و $\alpha = 5\%$ مبنای قضاوت آماری لحاظ می‌گردد.

یافته‌ها

در این مطالعه کودکان ۷-۵ ساله مورد بررسی قرار گرفتند. میانگین اندازه‌ی کانال برای دندان‌های D در روش الکتریکی و رادیوگرافی به ترتیب $13/83\text{mm}$ و $13/82\text{mm}$ ؛ ($p=0/81$) و برای دندان‌های E در روش الکتریکی و رادیوگرافی به ترتیب 15mm و $15/03\text{mm}$ ؛ ($p=0/57$) به دست آمد که تفاوت آماری معناداری نداشتند (جدول ۱). در کل نمونه‌های مورد بررسی میانگین اندازه‌ی کانال در روش الکتریکی و رادیوگرافی به ترتیب $14/42\text{mm}$ و $14/43\text{mm}$ بود که تفاوت آماری معناداری نداشتند ($p=0/85$) (نمودار ۱). مقایسه‌ی درصد دقت اندازه‌گیری طول کانال در روش الکتریکی نسبت به رادیوگرافی در جدول ۲ آمده است. همبستگی بین دو روش الکتریکی و رادیوگرافی بدون در نظر گرفتن نوع دندان برابر $r=0/988$ بود که این مقدار برای دندان D، $r=0/984$ و در مورد دندان E، $r=0/99$ بود.

می‌شود و اندازه‌ها به عنوان طول کارکرد اندازه‌گیری شده توسط دستگاه آپکس یاب الکترونیکی ثبت می‌شود.

برای تعیین طول کانال به روش رادیوگرافی، ابتدا از روی رادیوگرافی قبل از کار یک فایل شماره‌ی ۱۵ k-file (Mani; Japan) را بر روی کانال دندان قرار می‌دهیم. در مواردی که کانال انحنا دارد، برای اندازه‌گیری طول کانال، یک فایل انحنا داده شده را به نحوی که انحنای کانال را برای ما بازسازی کند روی فیلم قرار می‌دهیم به طوری که رابراستاپ روی نقطه‌ی رفرنس و نوک فایل روی آپکس رادیوگرافی منطبق باشد. سپس فایل را صاف کرده و طولش را اندازه می‌گیریم. از نقطه نظر عملی اندازه‌گیری تا $0/5$ میلی‌متری آپکس انجام می‌شود. از عددی که به دست می‌آید ۲ میلی‌متر کم می‌کنیم: ۱ میلی‌متر برای بزرگنمایی و دیستورشن و ۱ میلی‌متر هم برای تفاوت محل تنگه‌ی اپیکالی و آپکس رادیوگرافیک.

این کار برای همه‌ی کانال‌های دندان انجام می‌شود. رابر استاپ را روی محل مرجع تنظیم می‌کنیم و یک رادیوگرافی (Degutzen; Italy) به روش موازی از کانال‌ها و فایل درون آن‌ها گرفته می‌شود و به روش اتوماتیک ظاهر و ثابت می‌کنیم. اگر فایل در محدوده‌ی ۱-۲ میلی‌متری از آپکس رادیوگرافیک قرار داشت به صورت تخمینی تصحیح می‌شود، یعنی نیاز به رادیوگرافی دوم نمی‌باشد تا اینکه ببینیم فایل به صورت صحیح وارد کانال شده باشد. اندازه‌ها به عنوان طول کارکرد رادیوگرافی ثبت می‌شود. سپس طول کانال اندازه‌گیری شده توسط هر دو روش با هم مقایسه می‌شوند.

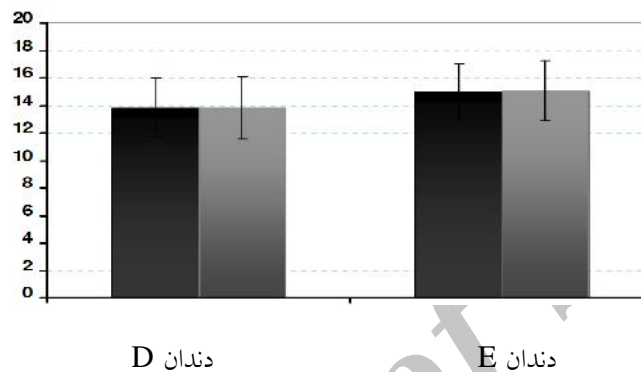
جدول ۱: مقادیر میانگین و انحراف معیار طول کانال ریشه به تفکیک نوع دندان و روش اندازه‌گیری

روش	دندان D			دندان E		
	میانگین	انحراف معیار	میانگین خطای معیار	میانگین	انحراف معیار	میانگین خطای معیار
الکتریکی	۱۳/۸۳	۲/۱۳	۰/۳۹	۱۵	۲/۲۲	۰/۴۱
رادیوگرافی	۱۳/۸۲	۲/۰۵	۰/۳۷	۱۵/۰۳	۲/۱۸	۰/۴۰

جدول ۲: مقایسه درصد دقت اندازه‌گیری طول کانال در روش الکتریکی نسبت به رادیوگرافی

درصد	جمع	دندان E	دندان D	صفر
۷۸/۳	۴۷	۲۵	۲۲	± ۰/۵
۱۵	۹	۴	۵	
۱/۷	۱	۰	۱	OVER
۵	۳	۱	۲	UNDER
۱۰۰	۶۰	۳۰	۳۰	جمع

رادیوگرافیک ■ الکتریکی ■



نمودار ۱: میانگین و انحراف معیار طول کانال ریشه به تفکیک نوع دندان و روش اندازه‌گیری

بحث

می‌تواند به علت وجود کانال فرعی در ریشه‌ی دندان‌های مربوطه باشد زیرا اساس کار دستگاه بررسی حداکثر امپدانس‌های ایجاد شده است و در شرایطی که در منطقه‌ای از ریشه‌ی دندان ترک و یا کانال فرعی وجود داشته باشد دستگاه این نقطه را به عنوان تنگه‌ی اپیکالی نشان می‌دهد. از این خاصیت دستگاه می‌توان برای مشخص کردن محل این نقاط در ریشه‌ی دندان استفاده کرد و در واقع یکی از موارد استفاده از دستگاه اپکس لوکتور می‌تواند مشخص کردن شکستگی، ترک و یا کانال فرعی باشد.

در یک مطالعه‌ی *In vivo* در دندان‌های دایمی مشخص گردید که تفاوت آماری معناداری بین استفاده از دستگاه root ZX و رادیوگرافی در تعیین طول کانال دندان‌های دایمی وجود ندارد. (۲۰) که نتایج این مطالعه در راستای مطالعات دیگر و همچنین مطالعه‌ی حاضر بود. (۲۱،۲۲)

در حال حاضر هیچ روش قاطعی جهت تعیین طول کانال در دندان‌های شیری وجود ندارد. و روش ایده‌آل جهت این کار مورد بحث است (۱۸،۱۶) رادیوگرافی رایج-ترین روش اندازه‌گیری طول کانال می‌باشد اما دارای مشکلاتی از جمله عدم دقت و سوپرایمپوزیشن ساختارهای آناتومیک می‌باشد (۲،۴) علاوه بر این در دندان‌های شیری به دلیل تحلیل ریشه و رسوب بافت سخت در کانال ریشه تعیین طول کانال با رادیوگرافی مشکل است (۱۹) تعیین طول کانال به روش الکترونیکی ممکن است بتواند در غلبه بر معایب روش رادیوگرافی به خصوص در دندان‌های با تحلیل ریشه کمک کننده باشد.

در این تحقیق در مجموع کلیه‌ی دندان‌ها، دستگاه اپکس‌یاب الکترونیکی NSK (نسل چهارم) میانگین طول کانال را مقداری کمتر از رادیوگرافی نشان داد که این مورد

طول کانال در دندان‌های دائمی وجود دارد و روش الکترونیکی از دقت بیشتری در تعیین طول کانال برخوردار است. (۲۵، ۲۶) علت تفاوت می‌تواند ناشی از مطالعه روی دندان‌های دائمی، تعداد نمونه‌های بیشتر، تفاوت دستگاه اپکس لوکیتور و آزمون‌های مورد استفاده در این مطالعات باشد.

نتیجه‌گیری

با توجه به مشکلات رادیوگرافی از جمله دریافت اشعه، احتمال عدم همکاری بیمار یا تحریک رفلکس gag و همچنین نتایج مطالعه‌ی حاضر که تفاوت آماری معناداری بین روش رادیوگرافی و الکترونیکی در تعیین طول کانال مولرهای شیری دیده نشد، لذا شاید بتوان دستگاه NSK را به عنوان جایگزینی برای تعیین طول کانال دندان‌های شیری به جای روش رادیوگرافی به کار برد. البته پیشنهاد می‌شود که مطالعات بیشتری با تعداد نمونه‌های بیشتر در این زمینه انجام گیرد.

قدردانی

در پایان از معاونت تحقیقات و فن‌آوری دانشگاه علوم پزشکی جندی‌شاپور اهواز جهت تأمین هزینه‌های این پژوهش به شماره‌ی ثبت U_۸۸۲۷۴ قدردانی و تشکر می‌گردد.

دقت روش الکترونیکی در این مطالعه، ۸۵٪ به دست آمد که علت تفاوت با مطالعه حاضر می‌تواند به علت تفاوت نوع دستگاه اپکس لوکیتور، کار کردن روی دندان‌های دائمی و همچنین تفاوت تعداد نمونه در مطالعه‌ی ذکر شده باشد. در یک مطالعه‌ی *In vivo* در دندان‌های دائمی تفاوت آماری معناداری بین دقت دستگاه root ZX به تنهایی و استفاده‌ی ترکیبی از دستگاه root ZX و رادیوگرافی در تعیین طول کانال یافت نشد. (۳) همچنین در یک مطالعه‌ی *In vitro* در دندان‌های مولر ماگزبلا مشخص گردید که اختلاف آماری معناداری بین روش رادیوگرافی و الکترونیکی در تعیین طول کانال پالاتال یافت نشد، ولی این اختلاف در کانال مزیوباکال معنادار بود. (۴) که علت تفاوت می‌تواند به علت تعداد بیشتر نمونه‌ها و همچنین شرایط *In vivo* در مطالعه‌ی حاضر باشد.

در مطالعاتی که روی دستگاه‌های اپکس‌یاب الکترونیکی دیگر از جمله Justy II و Endy 5000 انجام گرفت نیز تفاوت آماری مهمی بین استفاده از رادیوگرافی و الکترونیکی در تعیین طول کانال یافت نشد. (۱۹، ۲۳) در مطالعه‌ی *In vitro* در دندان‌های شیری مشخص گردید که تفاوت آماری معناداری بین استفاده از اپکس‌یاب الکترونیکی و رادیوگرافی معمولی وجود ندارد که نتایج آنها مشابه مطالعه‌ی حاضر است. (۲۴) تعدادی از مطالعات *In vivo* نشان دادند که تفاوت آماری مهمی بین روش رادیوگرافی و الکترونیکی در تعیین

منابع

- 1-Mc Donald RE, Avery DR, Dean JE. Dentistry for the child and Adolescent. 8th ed. New York: Mosby; 2006. p.595.
- 2-Shahrabi M, Seraj B, Heidari A. [Invivo evaluation of the accuracy of an electronic apex locator in root canal length determination in primary teeth]. J of Dent Med 2006;19(1):79-83.
- 3-Kim E, Marmo M, Lee CY, Oh NS, Kim IK. An in vivo comparison of working length determination by only root-Zx apex locator versus combining root-Zx apex locator with radiographs using a new impression technique . Oral Surg Oral Med Oral Pathol Oral Radiol Endod 2008;105(4):e79-83.
- 4-Krajczár K, Marada G, Gyulai G, Tóth V. Comparison of radiographic and electronical working length determination on palatal and mesio-buccal root canals of extracted upper molars. Oral Surg Oral Med Oral Pathol Oral Radiol Endod 2008;106(2):e90-3.

- 5-Sadeghi SH, Abolghasemi M. A comparison between the ray pex 5 apex locator and conventional radiography for determining working length of straight and curved canals. *IEJ* 2007;2(3):101-5.
- 6-Gordon MP, Chandler NP. Electronic apex locators. *Int Endod J* 2004;37(7):425-37.
- 7-Akisue E, Gavini G, de Figueiredo JA. Influence of pulp vitality on length determination by using the Elements Diagnostic Unit And Apex Locator. *Oral Surg Oral Med Oral Pathol Oral Radiol Endod* 2007;104(4):e129-32.
- 8-Nekoofar MH, Ghandi MM, Hayes SJ, Dummer PM. The fundamental operating principles of electronic root canal length measurement devices. *Int Endod J* 2006;39(8):595-609.
- 9-Martínez-Lozano M, Forner-Navarro L, Sánchez-Cortés JL, Llana-Puy C. Methodological considerations in the determination of working length. *Int Endod J* 2001;34(5):371-6.
- 10-Seltzer S. *Endodontology-biologic considerations in endodontic procedures*. 2nd ed, 1988:24-24.
- 11-Witte RA. *Electronic Test Instruments: Analog and Digital Measurements*. 2nd ed. New Jersey: Prentice Hall; 2002.
- 12-Stavrianos C, Vasiliadis L, Stavrianou I, Louloudiadis A. In vitro evaluation of the ability of Ray-Pex 5 to determine the working length in teeth with simulated apical root resorption. *Balkan J Stomatol* 2009;13(2):96-8.
- 13-Kaufman AY, Keila S, Yoshpe M. Accuracy of a new apex locator: an in vitro study. *Int Endod J* 2002;35(2):186-92.
- 14-Bernardes RA, Duarte MA, Vasconcelos BC, Moraes IG, Bernardineli N, Garcia RB, et al. Evaluation of precision of length determination with 3 electronic apex locators: Root ZX, Elements Diagnostic Unit and Apex Locator, and RomiAPEX D-30. *Oral Surg Oral Med Oral Pathol Oral Radiol Endod* 2007;104(4):e91-4.
- 15-Lee SJ, Nam KC, Kim YJ, Kim DW. Clinical accuracy of new apex locator with an automatic compensation circuit. *J Endod* 2002;28(10):706-9.
- 16-Herrera M, Ábalos C, Planas AJ, Llamas R. Influence of apical constriction diameter on Root ZX apex locator precision. *J Endod* 2007;33(8):995-8.
- 17-Torabinejad M, Walton ER. [Endodontics principles and practice]. Tehran: Teimorzadeh; 2007. P. 20-35. [In Persian]
- 18-Bodur H, Odaba M, Tuluno lu O, Tinaz AC. Accuracy of two different apex locators in primary teeth with and without root resorption. *Clin Oral Investing* 2008;12(2):137-41.
- 19-Martinez-Lozano MA, Forner-Navarro L, Sanchez-Cortes JL, Llana-Puy C. Methodological considerations in the determination of working length. *Int Endod*. 2001; J 34: 371-376.
- 20-Lucena-Martín C, Robles-Gijón V, Ferrer-Luque CM, de Mondelo JM. In vitro evaluation of the accuracy of three electronic apex locators. *J Endod* 2004;30(4):231-3.
- 21-Kaufman AY, Keila S, Yoshpe M. Accuracy of a new apex locator: an in vitro study. *Int End J* 2002;35(2):186-92.
- 22-Javidi M, Moradi S, Rashed R, Raziée L. In vitro comparative study of conventional radiography and Root ZX apex locator in determining root canal working length. *N Y State Dent J* 2009;75(4):48-51.
- 23-Hoer D, Attin T. The accuracy of electronic working length determination. *Int Endod J* 2004;37(2):125-31.
- 24-Subramaniam P, Konde S, Mandanna DK. An in Vitro comparison of root canal measurement in primary teeth. *J Indian Soc pedod Prev Dent* 2005;23(3):124-5.
- 25-Vieyra JP, Acosta J, Mondaca JM. Comparison of working length determination with radiographs and two electronic apex locators. *Int Endod J* 2010;43(1):16-20.
- 26-Andrian S, Iovan G, Georgescu A, Arn u eanu C, Stoleriu S. A comparative study on the precision of the radiological and electronic methods for determining root canal working lengths. *Int J Med Dent* 2012;2(3):172-77.

Comparison of working length determination by NSK electronic apex locator with the radiographic method on necrotic deciduous molars: In vitro

Safa Rekabi¹, Elham Rajae behbahani², Forogh kalilinejad^{3*}, Milad Soroori⁴, Ebrahim Eini⁵, Naem Alhaei⁶

1-Assistant Professor of Dental Pediatrics.

2-Assistant Professor of Oral and Maxillofacial Radiology.

3-Assistant Professor of Orthodony.

4-General Dentist.

5,6-Dental Student.

1-Department of Dental Pediatrics, Dental School, Ahvaz Jundishapur Medical Science, Ahvaz, Iran.

2-Department of Oral and Maxillofacial Radiology, Dental School, Ahvaz Jundishapur Medical Science, Ahvaz, Iran.

3-Department of Orthodony, Dental school, Ahvaz Jundishapur Medical science, Ahvaz, Iran.

4-Private Practice.

5,6-Dental student. Dental school, Ahvaz Jundishapur Medical Science, Ahvaz, Iran.

*Corresponding author:

Department of Orthodony, Dental School, Ahvaz Jundishapur Medical science, Ahvaz, Iran.

Tel: +989123212658

Email: khalilinejad-f@ajums.ac.ir

Abstract

Background and Objective: Working length determination is a basic procedure in endodontic treatment of permanent and deciduous teeth. Radiography is the conventional method of canal length determination. In this method the distance between tip of the file inserted in the root canal and the tip of the radiographic apex is measured. The purpose of this study was to compare working length determination by NSK (NSK; Japan) electronic apex locator (EAL) with the radiographic method on necrotic deciduous molars.

Subjects and Methods: This *in vivo* study performed on 60 root canals of 20 primary molars. Canal length measured by NSK (NSK; Japan) electronic apex locator compared with radiographic method. Paired samples test was used for the statistical analysis.

Results: The mean canal length of D teeth was 13.82 mm with the radiologic method, and 13.83 mm with EAL. There were no significant differences between the two methods ($P=0.81$). The average canal length of E teeth was 15.03 mm with the radiologic method, and 15 mm with EAL showed no statistically significant differences between the two methods ($P=0.57$). Totally the canal length was 14.43mm with the radiologic method, and 14.42 mm with EAL with no statistical significant differences ($P=0.85$).

Conclusion: According to these results of this study we can use EAL instead of radiographic method in working length determination of primary teeth.

Keywords: Radiographic method, Electronic apex locator, Pulp therapy, Necrotic deciduous molars.

Please cite this paper as:

Rekabi S, Rajae behbahani E, kalilinejad F, Soroori M, Eini E, Alhaei N. Comparison of Working Length Determination by NSK Electronic Apex Locator with the Radiographic Method on Necrotic Deciduous Molars: Invivo. Jundishapur Sci Med J 2013;12(4):393-400

Received: Sep 11, 2012

Revised: Dec 12, 2012

Accepted: Jan 1, 2013