

## گزارش دو مورد شکم حاد در Situs Inversus

محمد رضا فرحناک<sup>۱\*</sup>، کاوه همدانی<sup>۲</sup>

### چکیده

درد شکم یکی از شایع‌ترین شکایات در بیماران مراجعه‌کننده به اورژانس است. برآورد می‌شود که ۴ تا ۸ درصد مراجعات بزرگسالان به اورژانس به‌خاطر درد شکم باشد. علل درد شکم متعدد و متنوع بوده و بسته به سن، جنس و زمینه‌ی فیزیولوژیک یا پاتولوژیک و یا تکاملی فرد لیست تشخیص‌های افتراقی متغیر و معمولاً مفصل است. تظاهرات شکم حاد جراحی در بیماران مبتلا به وارونگی احشاء متفاوت می‌باشد. روند تکاملی عصبی احشاء شکمی در وارونگی احشاء به صورت طبیعی است و بروز درد شکم حاد همانند افراد بدون وارونگی احشاء بوده و در همان محل اصلی حس می‌باشد.

در این مقاله گزارش دو مورد شکم حاد جراحی، آپاندیسیت حاد و التهاب کیسه صفرا، که با بروز درد و تندرns در سمت راست شکم مراجعه کردند که در بررسی بعدی و حین عمل معلوم شد که دچار وارونگی احشاء ( Situs Inversus ) می‌باشند.

کلید واژگان: Situs Inversus، شکم حاد جراحی، آپاندیسیت و التهاب کیسه صفرا.

۱-استادیار گروه جراحی.

۲-رزیدنت گروه جراحی.

۱-گروه جراحی، دانشکده‌ی پزشکی، دانشگاه علوم پزشکی جندی‌شاپور اهواز، اهواز، ایران.

\* نویسنده‌ی مسؤول:

محمد رضا فرحناک؛ گروه جراحی، دانشکده‌ی پزشکی، دانشگاه علوم پزشکی جندی‌شاپور اهواز، اهواز، ایران.

تلفن: ۰۰۹۸۹۱۲۱۷۹۱۰۴۱

Email: mrfarahnak@ajums.ac.ir

اعلام قبولی: ۱۳۹۲/۴/۱۶

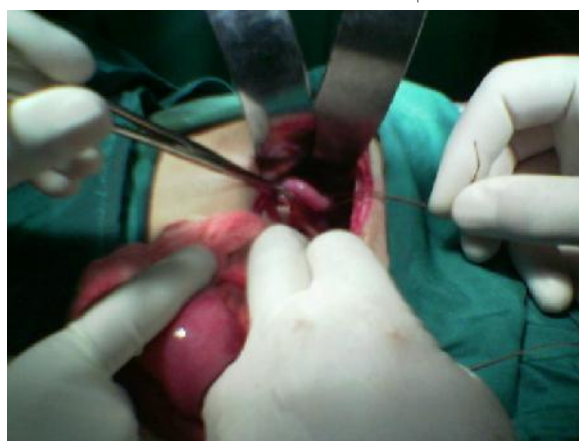
دریافت مقاله اصلاح‌شده: ۱۳۹۱/۱۲/۲۰

دریافت مقاله: ۱۳۹۱/۹/۲۳

## مقدمه

بیمار تب نداشته و تدرنس و ریپاند تدرنس در نقطه مک‌بورنی وجود داشت. در آزمایش‌ها لکوسیتوز مشاهده می‌شد. با توجه به مشخصات تیپیک بیماری، وی تحت آپاندکتومی باز با برش مک‌بورنی قرار گرفت. (تصویر ۱) پس از ورود به شکم مشخص شد که کولون سیگموئید در ربع تحتانی راست شکم و سکوم و آپاندیس در سمت چپ قرار گرفته است. آپاندکتومی از همان برش برای بیمار انجام شد. بیمار با حال عمومی خوب مرخص شد و بررسی‌های تصویربرداری بعدی هم تأیید کرد که بیمار مبتلا به *Situs Inversus* می‌باشد (تصویر ۲ و ۳).

**مورد ۲:** بیمار خانم ۶۷ ساله‌ای است که با شکایت دیس-پپسی و درد ربع فوقانی شکم از حدود دو سال پیش مراجعه کرد. از حدود یک هفته پیش درد بیمار تشدید شده و مخصوصاً پس از صرف غذا با دردهای کولیکی در این قسمت فوقانی شکم همراه شده است که منجر به استفراغ‌های مکرر شده و تا زمان مراجعه رو به وخامت گذاشته است. در معاینه، تدرنس در ربع فوقانی شکم داشته و علامت مورفی مثبت بود. لکوسیتوز خفیف، آنزیم‌های کبدی در حد نرمال، مختصر افزایش الکالن فسفاتاز و امیلاز گزارش شد. برای بیمار سونوگرافی درخواست شد که افزایش ضخامت جدار کیسه صفرا و کله سیستیت سنگی را تأیید کرد اما کیسه صفرا و کبد در سمت چپ دیده شده بود. مجاری صفراوی نرمال بود. سی‌تی‌اسکن بیمار *Situs Inversus* را در بیمار تأیید کرد. (تصویر ۴).



تصویر ۱: آپاندکتومی بیمار از برش مک‌بورنی انجام و نیاز به تغییر برش نشد.

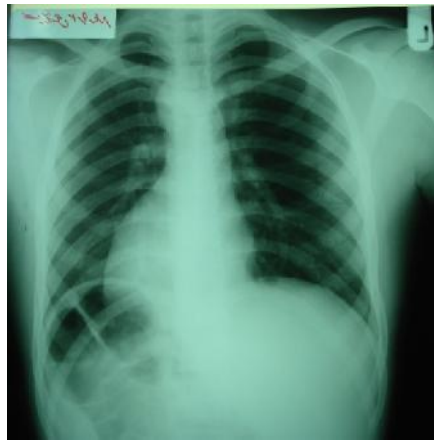درد شکم یکی از شایع‌ترین شکایات در بیماران مراجعه‌کننده به اورژانس است. برآورد می‌شود که ۴ تا ۸ درصد مراجعات بزرگسالان به اورژانس به‌خاطر درد شکم باشد. علل درد شکم متعدد و متنوع بوده و بسته به سن، جنس و زمینه‌ی فیزیولوژیک یا پاتولوژیک و یا تکاملی فرد لیست تشخیص‌های افتراقی متغیر و معمولاً مفصل است.

در شرایط اورژانس علت ۲۴ تا ۴۱ درصد دردهای شکمی ناشناخته می‌مانند و تا ۳۰ درصد آنها تشخیص اشتباه است و تا ۱۲ درصد آنها به بازنگری تشخیص اولیه توسط جراح نیاز دارند.

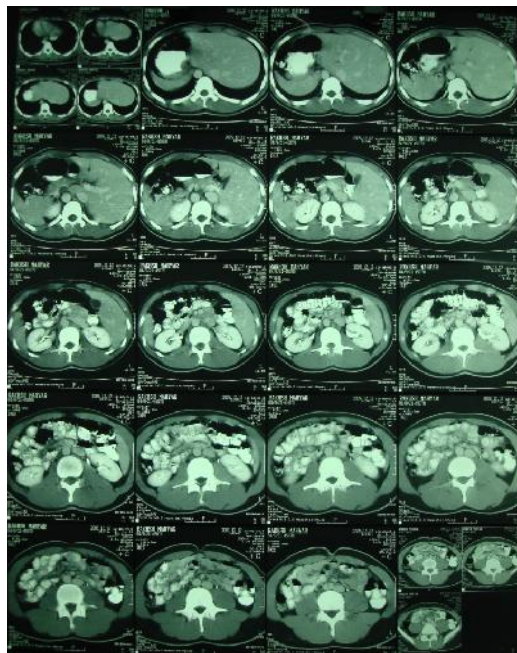
یکی از زمینه‌های تکاملی که تشخیص علت شکم حاد در بیمار را با دشواری روبه‌رو می‌کند وارونگی احشاء (*Situs Inversus*) می‌باشد. وارونگی احشاء گرچه توسط ارسطو، کيفری از جانب خدا خوانده شد اما اگر با ناهنجاری شدید دیگر مانند نقایص قلبی، ریوی و گوارشی همراه نباشد، با طول عمر طبیعی منافاتی ندارد. با توجه به جابه‌جایی احشاء در این افراد تشخیص علت شکم حاد در این افراد اغلب با تأخیر صورت می‌گیرد که ممکن است این طول عمر طبیعی را به مخاطره اندازد.

گزارش موارد:

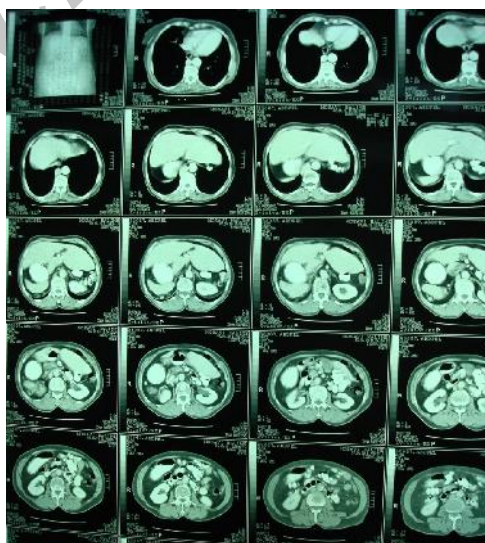
**مورد اول:** بیمار آقای ۱۵ ساله‌ای است که با بی-اشتهایی، درد شکم که ابتدا در اطراف ناف بوده و در هنگام مراجعه آن را در ربع تحتانی شکم احساس می‌کرد و چند نوبت استفراغ مراجعه کرده بود. در هنگام معاینه



تصویر ۲: گرافی قفسه صدری، دکستروکاردی.



تصویر ۳: اسکن بیمار، کبد در سمت چپ و معده و طحال در سمت راست مشاهده می‌شوند.



تصویر ۴: اسکن بیمار، کبد در سمت چپ و معده و طحال در سمت راست مشاهده می‌شوند.

## بحث

بحث جالبی را در مورد ترتیب احساس درد و تندرns در این دسته از بیماران ذکر کرده‌اند. بدین ترتیب که در آپاندیسیت حاد در این بیماران ابتدا درد در اطراف ناف احساس می‌شده و سپس تندرns ربع تحتانی راست شکم ایجاد می‌شده است و فقط پس از ایجاد عوارض و در مراحل انتهایی تندرns در ربع تحتانی چپ به‌وجود می‌آمده است. این محققان دلیل تندرns در ربع تحتانی راست شکم را قرارگیری معمول سیستم عصبی علی‌رغم قرارگیری معکوس احشاء دانسته‌اند.

## نتیجه‌گیری

تظاهرات بالینی این دو بیمار که Situs Inversus داشتند، مطابق با یافته برخی محققان دیگر، همانند بیماران با قرارگیری طبیعی احشاء بود و محل بروز درد تفاوتی نداشت که مخصوصاً در شرایط اورژانس که جراح ناگزیر اقدامات مفصل تشخیصی را به نفع جراحی به موقع و در اسرع وقت قطع می‌کند می‌تواند با مواجه شدن با شرایط غیرمنتظره در حین عمل باعث بروز عوارض حین و پس از عمل گردد. بنابراین توجه به این پدیده نادر مورد نیاز است.

وارونگی احشاء یک آنومالی نادر آناتومیک با بروز تخمینی بین ۱ در ۶۰۰۰ نفر جمعیت تا ۱ در ۳۵۰۰۰ نفر جمعیت بوده که نقص ژنتیکی آن روی بازوی بلند کروموزوم ۱۴ بوده و به طریقه اتوزومال مغلوب به ارث می‌رسد. در این آنومالی ارگانها از موقعیت طبیعی خود به سمت مقابل (تصویر آینه‌ای وضعیت نرمال) جابه‌جا می‌شوند. این جابه‌جایی ممکن است با دکستروکاردی همراه باشد که در این صورت به آن Situs Inversus Totalis گفته می‌شود و یا اینکه قلب در موقعیت طبیعی خود باشد.

تشخیص و درمان علت درد حاد شکم مانند کولیک صفاوی، آپاندیسیت حاد و دیورتیکولیت در وارونگی احشاء به خاطر لوکالیزاسیون غیرطبیعی درد می‌تواند مشکل باشد. چرخش ناهنجار احشای داخل شکمی همراه با تغییر مشابه در سیستم عصبی نیست و در حدود ۳۱٪ بیماران اولین علامت آپاندیسیت حاد درد و ریپاند تندرns در کوآدران تحتانی راست (RLQ) می‌باشد. این امر باعث می‌شود که در ۴۵٪ از موارد انسیزیون نادرست داده شود و در یک سوم موارد جراح مجبور بوده انسیزیون دومی ایجاد کند. بلگان (Belgan) نیز به دشواری تشخیص صحیح پیش از عمل در ۴۵٪ موارد و برش نادرست در ۳۱٪ موارد اشاره کرده است. این نویسنده و نیز اون اسمیت (Owen-Smith)

## منابع

- 1-Ali E. Ucar, Emre Ergul, Recep Aydin, Yigit M. Ozgun & Birol Korukluoglu: Left-Sided Acute Appendicitis With Situs Inversus Totalis: The Internet Journal of Surgery. 2007; 12(2)
- 2-Nelson MJ, Pesola GR. Left lower quadrant pain of unusual cause. J Emerg Med 2001;20(3):241-5
- 3-Contini S, Dalla Valle R, Zinicola R. Suspected appendicitis in situs inversus totalis: an indication for a laparoscopic approach. Surg Laparosc Endosc 1998;8(5):393-4.
- 4-Demetriades H, Botsios D, Dervenis C, Evagelou J, Agelopoulos S, Dadoukis J. Laparoscopic cholecystectomy in two patients with symptomatic cholelithiasis and situs inversus totalis. Dig Surg 1999;16(6):519-21.
- 5-van Steensel CJ, Wereldsma JC. Acute appendicitis in complete situs inversus. Neth J Surg 1985;37(4):117-8
- 6-Blegen HM. Surgery in situs inversus. Ann Surg 1949;129(2):244-59.
- 7-Owen-Smith MS. Acute left-sided appendicitis. Br J Surg 1969;56(3):233-4.

## A Report of Two Cases with Acute Abdomen in Situs Inversus

Mohammad Reza Farahnak<sup>1\*</sup>, Kaveh Hamadani<sup>2</sup>

1-Assistant Professor of Surgery.  
2-Resident of Surgery.

1,2-Department of Surgery, School of Medicine, Ahvaz Jundishapur University of Medical Sciences, Ahvaz, Iran.

\*Corresponding author:  
Mohammad Farahnak;  
Department of Surgery, School of Medicine, Ahvaz Jundishapur University of Medical Sciences, Ahvaz, Iran.  
Tel: +989121791041  
Email: mrfarahnak@ajums.ac.ir

Abdominal pain is a common complaint in patients presenting to the emergency department. It is estimated that 4 to 8 % of emergency department visits for adults is abdominal pain. Causes of abdominal pain are many and varied depending on age, sex and underlying physiological, pathological or developmental variables and usually detailed a list of differential diagnoses. There are variable acute abdomen manifestations in patients with situs inversus. Development of abdominal visceral nerve in situs inversus is normal and incidence of acute abdominal pain is same as in patient without situs inversus and is felt in the same site.

In this article, two cases of acute abdomen, acute appendicitis and gallbladder inflammation that manifested with pain and tenderness in the right abdomen. Further examinations and during surgical intervention it was revealed that they had situs inversus.

**Keyword:** Situs Inversus, Surgical acute abdomen, Appendicitis, Cholesititis.

Please cite a this paper as:  
Farahnak MR, Hamadani K. A Report of Two Cases with acute abdomen in Situs Inversus. *Jundishapur Sci Med J* 2013;12(4):447-451

Received: Dec 13, 2012

Revised: Mar 10, 2013

Accepted: July 7, 2013