

مقایسه ی اندازه گیری فاصله CEJ تا کرسٹ آلوئول توسط رادیوگرافی دیجیتال معمولی و دیجیتال با فیلتر پردازش کنتراست معکوس

آرش دباغی^۱، علی حبیبی کیا^۱، مسعود اسماعیلی^{۲*}، فراز صداقت^۳، منصور اورکی^۴

چکیده

زمینه و هدف: امروزه سیستم رادیوگرافی دیجیتال انواع گوناگونی از تکنیکهای پردازش تصویر را در دسترس قرار میدهد. از این رو هدف از مطالعه حاضر، مقایسه ی اندازه گیری فاصله CEJ تا کرسٹ آلوئول توسط رادیوگرافی دیجیتال معمولی و دیجیتال با فیلتر پردازش کنتراست معکوس می باشد.

روش بررسی: در این مطالعه تجربی تعداد ۲۹ دندان خلفی و قدامی کشیده شده در کلینیکهای دندانپزشکی اهواز جمع آوری شده و در ۱۰ فک گوسفندی قرار داده شد. فاصله ی CEJ تا کرسٹ آلوئول توسط کولیس اندازه گیری شد. رادیوگرافیهای دیجیتال به روش موازی با استفاده از سیستم Digora[®] Optime انجام گرفت. ۵۸ سطح پروگزیمال دندانها برای اندازه گیری CEJ تا کرسٹ آلوئول شماره گذاری شد. تصاویر بدون فیلتر و فیلتر شده (فیلتر Inversion) توسط دو مشاهده گر ارزیابی شدند. داده ها با استفاده از نرم افزار SPSS و آزمون آماری Repeated Measure تجزیه و تحلیل شدند.

یافته ها: میانگین اندازه های ثبت شده برای استاندارد طلایی (اندازه گیری با کولیس) ۵/۵۵۰۱ بوده و برای اندازه های ثبت شده توسط مشاهده گر اول در مشاهده ی تصویر با فیلتر و بدون فیلتر به ترتیب ۵/۰۲۵ و ۵/۱۳۷۹ بوده است. این میانگین برای مشاهده گر دوم به ترتیب ۵/۱۴۸۳ و ۵/۱۰۳ محاسبه شد. بر همین مبنا در مقایسه ی تصاویر Original و تصاویر با فیلتر پردازش کنتراست معکوس اختلاف معنی داری یافت نشد.

نتیجه گیری: نتایج حاصل از این تحقیق نشان داد که در مقایسه ی تصویر رادیوگرافی دیجیتال با اعمال فیلتر و بدون اعمال فیلتر پردازش کنتراست معکوس با استاندارد طلایی تفاوت معنی داری یافت نشد. بنابراین استفاده از هیچ یک از تصاویر رادیوگرافی با فیلتر و بدون فیلتر نسبت به دیگری دارای ارجحیت نمی باشد.

واژه های کلیدی: کرسٹ آلوئول، رادیوگرافی دیجیتال، فیلتر کنتراست معکوس.

۱-استادیار بخش رادیولوژی.

۲-استادیار بخش رادیولوژی.

۳-استادیار بخش اندودونتیکس.

۴-دانشجوی دندانپزشکی.

۱-بخش رادیولوژی، دانشکده دندانپزشکی، دانشگاه علوم پزشکی جندی شاپور، اهواز، ایران.

۲-بخش رادیولوژی، دانشکده دندانپزشکی، دانشگاه علوم پزشکی شهید صدوقی، یزد، ایران.

۳-بخش اندودونتیکس، دانشکده دندانپزشکی، دانشگاه علوم پزشکی همدان، همدان، ایران.

۴-دانشجوی دندانپزشکی، دانشکده دندانپزشکی، دانشگاه علوم پزشکی جندی شاپور، اهواز، ایران.

*نویسنده مسؤل:

مسعود اسماعیلی؛ بخش رادیولوژی، دانشکده دندانپزشکی، دانشگاه علوم پزشکی شهید صدوقی، یزد، ایران.

تلفن: ۰۰۹۸۹۱۵۱۸۰۷۳۹۷

Email:

masoud.esmaeili.65@gmail.com

Archive of SID

مقدمه

تکنیک صحیح و استاندارد در تعیین و تشخیص مقدار تغییرات استخوانی مفید است (۵).

نگارها اطلاعات بینظیری درباره ی وضعیت پردهنشوم می دهند و همچنین به عنوان یک رکورد دائمی از شرایط استخوان در طی بیماری میباشند. علیرغم این کاربردها، رادیوگرافی های معمولی که پیش از درمان های پرودنتال تهیه می شوند، در اکثر مواقع قادر به تشخیص دقیق عمق آسیب استخوانی نیستند و میزان تحلیل استخوان را کمتر از مقدار واقعی نشان می دهند (۶).

در طی سالهای اخیر سیستم تصویر برداری دیجیتال به عنوان جایگزینی برای رادیوگرافی با فیلم انتخاب شده است و طبق مطالعات صورت گرفته دقت تشخیصی سیستمهای دیجیتال قابل مقایسه با فیلمهای معمولی است. با توجه به نقصهای رادیوگرافی معمولی، تلاش محققین همواره بر این بوده است که روشهای کاملتری را در جهت تصویربرداری انتخاب کنند و امروزه رادیوگرافی دیجیتال به عنوان یک انتخاب در برابر رادیوگرافی معمولی قرار میگیرد. مزایای رادیوگرافی دیجیتال علاوه بر کاهش زمان تابش اشعه و دوز دریافتی بیماران، امکان تغییر، بهبود، ذخیره و بازیافت آسان تصاویر و تبادل اطلاعات به مراکز دوردست میباشد. برخی از سیستمهای دیجیتال دارای گزینه های نرم افزاری مختلف مانند کنتراست معکوس، رنگ کاذب، تغییر در کنتراست و روشنایی تصاویر و سایر امکانات میباشند (۷).

یکی از مهمترین مزایای سیستم دیجیتال صفحات سفر حساس به نور (PSP) امکان تقویت تصاویر با استفاده از روشهای Enhancement موجود در نرم افزار آن است که ادعا میشود قابلیت مشاهده تصویر و دقت تشخیص را بهبود می بخشد. همچنین سیستم دیجیتال PSP دارای Dynamic range گستردهای است که سبب

ارتفاع و تراکم استخوان آلونول تحت تاثیر تعادل بین تشکیل و تحلیل استخوان قرار دارد. در بیماریهای پرودنتال به دلیل به هم خوردن این تعادل و غالب شدن فرآیند تخریب استخوان بر تشکیل آن، ارتفاع استخوان دچار کاهش می شود. رادیوگرافی، وسیله ی کمکی با ارزش در تشخیص بیماری پرودنتال، تعیین پیش آگهی بیماری و ارزیابی نتیجه درمان به شمار میرود (۱-۳). حمایت از ریج آلونول به محض خارج کردن دندان، تحلیل ریج باقی مانده را به حداقل میرساند و باعث رسیدن به حداکثر زیبایی و عملکرد در نتایج پروتوزها میگردد. حفظ استخوان نه تنها پروتوزهای ثابت و متحرک را حمایت می کند بلکه استئواینتگریشن موفق ایمپلنت دندان را نیز تضمین میکند (۴).

حمایت از ریج آلونول به محض خارج کردن دندان، تحلیل ریج باقی مانده را به حداقل میرساند و باعث رسیدن به حداکثر زیبایی و عملکرد در نتایج پروتوزها میگردد. حفظ استخوان نه تنها پروتوزهای ثابت و متحرک را حمایت میکند بلکه استئواینتگریشن موفق ایمپلنت دندان را نیز تضمین میکند (۴).

تحلیل استخوان آلونول ثابت بلند مدت سیستم دندان را به مخاطره می اندازد و در نگهداری دندانها ایجاد اختلال مینماید. این مساله دندانپزشکان را برای تشخیص زود هنگام این سیر تخریبی و حذف عواملی که سبب تحلیل استخوان می باشد برانگیخته است. تشخیص صحیح بیماری و تعیین پیش آگهی و ارایه طرح درمان در مورد آن نیازمند معاینات بالینی و پاراکلینیکی است. از مهمترین روشهای پاراکلینیکی در تشخیص و طرح درمان این بیماری، رادیوگرافی است که نقش مهمی را در بررسی تغییرات استخوانی، تشخیص و همچنین کنترل شرایط استخوان در مراحل بیماری و درمان ایفا مینماید. بنابراین، انتخاب

(astara32 version 3.00, sordex, finland) مورد پردازش قرار گرفت. سپس فواصل CEJ تا کرست آلئول در رادیوگرافی دیجیتال معمولی و دیجیتال با فیلتر معکوس توسط دو رادیولوژیست با سابقه ی کاری حداقل دو سال اندازه گیری شد و یافته‌های به دست آمده در دو نوع رادیوگرافی با استاندارد طلایی محاسبه و در آنالیز آماری به کار گرفته شد. پرتوتابی به صفحات با دستگاه Xgenus dc (de Gotzen, Italy) و شرایط اکسپوژر ۷۰kvp، ۰.۷mA، زمان پرتوتابی ۰/۳۲ ثانیه، با ضخامت فیلتراسیون کلی ۲ mm آلومینیوم و فاصله cm Focal spot-receptor ۳۲ تهیه شد.

رادیوگرافها کدگذاری شدند و مشخص شد که در هر رادیوگرافی چه شماره های دندان قرار خواهند گرفت. از آنجاییکه نمونه های دندانی مورد مطالعه به دلایل درمانی کشیده شده بودند، ملاحظه ی اخلاقی خاصی در این مطالعه وجود نداشت و جهت تهیه تصاویر اصول حفاظت در برابر اشعه رعایت گردید.

رادیوگرافی ها براساس شماره بلوکها شماره گذاری شدند. تصاویر حاصل به صورت یک سوکور به نمایش گذاشته شدند و بررسی کنندگان از نوع فیلتر اعمال شده آگاه نبودند. تصاویر توسط دو رادیولوژیست بر روی یک مانیتور ۱۴ msi اینچی با رزولوشن ۱۳۶۶*۷۶۸ و صفحه LED بررسی شدند. هر دو مشاهده گر، از یک مانیتور در یک اتاق بدون پنجره و نور کم و شرایط یکسان برای مشاهده تصاویر استفاده کردند. فاصله مشاهده‌گرها تا مانیتور ۷۰-۵۰cm در نظر گرفته شد. جهت جلوگیری از خستگی چشم، مشاهده‌گرها در هر نوبت ارزیابی بیش از ۲۰ تصویر را مشاهده نکردند(۱۰). در طول مشاهده تصاویر، مشاهده گرها قادر به تغییر در تصاویر و تغییر در brightness و contrast و دیگر پارامترهای بصری نبودند.

انعطاف پذیری آن در تصحیح تصاویر Overexpose (تابش بیشتر از حد) و Underexpose (تابش کمتر از حد) بدون نیاز به تکرار مجدد می‌شود(۸). فیلتر Inversion یا معکوس یکی دیگر از الگوریتمهای پرسوسینگ تصویر می‌باشد. این فیلتر از طریق معکوس کردن سطوح خاکستری تصویر، برداشت متفاوتی از تراکم ها را فراهم میکند، به نحوی که قسمت‌های سیاه به سفید و قسمت‌های سفید به سیاه تبدیل می‌شوند (۹).

با توجه به این نکته که تاثیر فیلترهای مختلف در پردازش تصاویر میتواند بر روی نتیجه تفسیر رادیوگرافیک و در نهایت بر طرح درمان موثر باشد و از طرفی وجود تناقض در مطالعات گذشته مبنی بر سودمندی استفاده از فیلترها است، در مطالعه حاضر به بررسی دقت اندازه گیری CEJ تا کرست آلئول در رادیوگرافی دیجیتال معمولی و دیجیتال با فیلتر معکوس (inversion) پرداخته شده است.

روش بررسی

در این مطالعه تجربی ۵۸ محل از نواحی کرست آلئول دارای میزانهای متفاوتی از تحلیل در مجاورت دندانهای خلفی و قدامی در ۱۰ مندیبل خشک انتخاب شد. به دلیل محدودیت در تهیه مندیبل خشک انسانی از مندیبل خشک گوسفندی در مطالعه ی حاضر استفاده گردید. تعداد ۳ عدد دندان در هر مندیبل قرار داده شد و برای هر دندان دو سطح در نظر گرفته شد. سطوح مزیال و دیستال هر دندان به ترتیب شماره گذاری شد. فواصل CEJ تا کرست آلئول در مندیبلها اندازه گیری و به عنوان استاندارد طلایی در نظر گرفته شد. برای این منظور از دندانهای کشیده در کلینیکهای دندان پزشکی اهواز استفاده شد.

رادیوگرافی‌های دیجیتال غیر مستقیم توسط صفحات PSP در سیستم Sordex digora optime (Sordex, Finland), تهیه شد. رادیوگرافیهای دیجیتال بهمنظور فیلتر کنتراست معکوس در نرم افزار Scanora

تصاویر با فیلتر معکوس به ترتیب ۲/۷۸۵۸۵ و ۲/۹۲۵۲۲ است. انحراف معیار برای استاندارد طلایی ۲/۷۷۸۷۳ محاسبه شد. محاسبات بهدست آمده پراکندگی بسیار کم میان داده‌ها را نشان می‌دهد. همچنین در نمودار بهدست آمده (نمودار ۱)، تفاوت بسیار ناچیزی بین میانگین داده‌ها مشاهده می‌شود.

داده‌ها به صورت دو به دو مورد ارزیابی قرار گرفتند. میزان p-value در مقایسه داده‌های به دست آمده توسط مشاهده‌گر اول در مشاهده تصاویر بدون فیلتر با اندازه‌ی به دست آمده توسط این مشاهده‌گر در مشاهده‌ی تصاویر با استفاده از فیلتر معکوس ۰/۴۵۵ محاسبه شد. این عدد در مقایسه‌ی همان شاخص با مشاهده‌گر دوم در مشاهده‌ی تصاویر Original ۰/۹۵۴ بوده است. با توجه به نتایج آماری می‌توان گفت تفاوت معنی داری میان اندازه‌ی ثبت شده توسط دو مشاهده‌گر در اندازه‌گیری فاصله ی CEJ تا کرسست آلونول در رادیوگرافی دیجیتال با و بدون استفاده از فیلتر پردازش کنتراست معکوس وجود ندارد ($P > 0/05$). بنابراین استفاده از رادیوگرافی دیجیتال با اعمال فیلتر پردازش کنتراست معکوس نسبت به رادیوگرافی دیجیتال بدون استفاده از این فیلتر دارای ارجحیت نمی‌باشد.

اندازه‌های بهدست آمده توسط مشاهده‌گرها مستقیماً در محیط نرم افزار Digora Optim ثبت گردید و از آنجا به محیط نرم افزاری SPSS منتقل شد. در نهایت داده‌ها با استفاده از نرم افزار SPSS و با استفاده از آزمون اندازه‌های تکراری (Repeated Measure) مورد ارزیابی آماری قرار گرفت.

یافته‌ها

با توجه به جدول ۱ میانگین اندازه‌های ثبت شده توسط مشاهده‌گر اول در مشاهده‌ی تصویر با فیلتر کنتراست معکوس و بدون فیلتر به ترتیب ۵/۰۰۲۵ و ۵/۱۳۷۹ می‌باشد. این میانگین برای مشاهده‌گر دوم به ترتیب ۵/۱۴۸۳ و ۵/۰۱۰۳ محاسبه شد. در حالی که میانگین اندازه‌های ثبت شده برای استاندارد طلایی ۵/۵۵۰۱ می‌باشد. این اعداد نشانگر نزدیکی میانگین‌های بهدست آمده از شاخص‌های موجود است. انحراف معیار داده‌های بهدست آمده از اندازه‌گیری‌های اولین مشاهده‌گر برای تصاویر Original، ۲/۷۴۲۰۶ محاسبه شد و همین عدد در اندازه‌گیری‌های همان مشاهده‌گر برای تصاویر فیلتر شده ۲/۸۱۴۱۴ می‌باشد. انحراف معیارهای بهدست آمده برای مشاهده‌گر دوم در اندازه‌گیری تصاویر Original و

جدول ۱: مقایسه انحراف معیار و میانگین داده‌های بدست آمده از اندازه‌های ثبت شده توسط دو مشاهده‌گر در تصاویر با فیلتر

معکوس و بدون استفاده از فیلتر و استاندارد طلایی (اندازه‌گیری با کولیس)

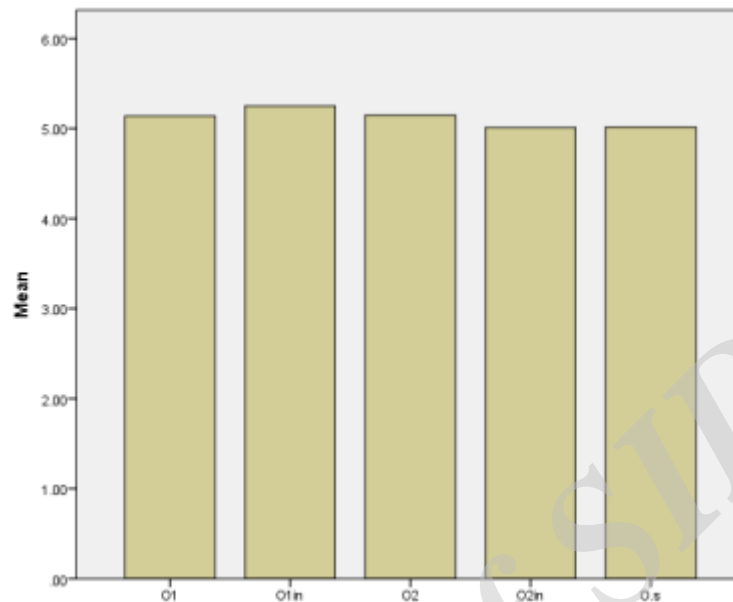
متغیرها	میانگین	انحراف معیار	تعداد
O1	۵/۱۳۷۹	۲/۷۴۲۰۶	۵۸
O1in	۵/۲۵۰۰	۲/۸۱۴۱۴	۵۸
O2	۵/۱۴۸۳	۲/۹۲۵۲۲	۵۸
O2in	۵/۰۱۰۳	۲/۷۸۵۸۵	۵۸
O.s	۵/۰۱۵۵	۲/۷۷۸۷۳	۵۸

O1 (Observers 1): مشاهده‌گر اول در مشاهده تصاویر اوربیتال، O1in (Observer 1, inversion): مشاهده‌گر اول در

مشاهده تصاویر با فیلتر معکوس، O2 (Observer): مشاهده‌گر دوم در مشاهده تصاویر اوربیتال، O2in (Observer 2, inversion):

(inversion): مشاهده‌گر دوم در مشاهده تصاویر با فیلتر معکوس، (Observer. Standard) O.S: استاندارد طلایی (اندازه‌گیری

با کولیس)



نمودار مقایسه انحراف میانگین داده‌های بدست آمده از اندازه‌های ثبت شده توسط دو مشاهده‌گر در تصاویر با فیلتر معکوس و بدون استفاده از فیلتر و استاندارد طلایی (اندازه‌گیری با کولیس)

O1: مشاهده‌گر اول در مشاهده تصویر اوربیتال، **O1in**: مشاهده‌گر اول در مشاهده تصویر با فیلتر معکوس، **O2**: مشاهده‌گر دوم در مشاهده تصویر اوربیتال، **O2in**: مشاهده‌گر دوم در مشاهده تصویر با فیلتر معکوس، **O.S**: استاندارد طلایی

بحث

این مشکلات، تلاشهایی در جهت ساخت دستگاه‌های جدید پرتونگاری و به‌کارگیری فناوری پرتونگاری دیجیتال انجام پذیرفته است. در سیستم رادیوگرافی دیجیتال فیلم و مراحل ظهور و ثبوت شیمیایی وجود ندارد. همچنین دوز اشعه و تعداد تصاویر نامناسب به علت تابش زیاد یا کم اشعه کاهش می‌یابد. در این سیستم گیرنده‌ها اطلاعات تصویری را به رایانه انتقال می‌دهند که به‌صورت تصویر سریعی بر روی نمایشگر رایانه نمایش داده می‌شود و قابلیت تغییر کیفیت تصویر از جمله کنتراست و دانسیته، همچنین ذخیره و انتقال آن به مراکز دیگر نیز وجود دارد (۱۱). در مطالعه‌ی حاضر، از تصویر برداری دیجیتال و فیلتر پردازش کنتراست معکوس در نرم افزار اسکورا

بیماری پریدونتال (PD) یک بیماری عفونی، التهابی و مزمن است که بافت پریدونشیوم را درگیر می‌کند و به‌تدریج سبب تحلیل استخوان آلوئول نگهدارنده دندان می‌شود. پریدونشیوم یک ساختار حمایتی است که دندانها را احاطه کرده و از آنها پشتیبانی می‌کند. این ساختار از بافتهای مختلف شامل لثه، سمتموم، لیگامان پریدونتال و استخوان آلوئول تشکیل شده است (۱۰).

نگاره‌ها اطلاعات بینظیری درباره‌ی وضعیت پریدونشیوم می‌دهند و همچنین به عنوان یک رکورد دائمی از شرایط استخوان در طی بیماری می‌باشند (۶). از سوی دیگر پرتونگاری خود دارای نقضهایی چون وقت گیر بودن و اثرات جانبی بر روی بافت‌های بدن می‌باشد. برای مقابله با

اپیکال کانونشنال و تصاویر پانورامیک دیجیتال فیلتر شده و فیلتر نشده برای ارزیابی ضایعات پوسیدگی پروگزیمال در دندان خلفی مورد بررسی قرار گرفت، که نشان داد بیشترین دقت تشخیص به ترتیب مربوط به رادیوگرافی های پری اپیکال، BW و پانورامیک بود. تصاویر پانورامیک پردازش شده نسبت به تصاویر پردازش نشده دقت تشخیص بالاتری داشتند و بیشترین دقت تشخیص مربوط به پردازش با فیلتر Emboss بود (۱۴). در رابطه با پوسیدگی ثانویه حساسیت و اختصاصیت در تصاویر بدون فیلتر به ترتیب ۹۰/۳٪ و ۸۶/۸٪ بود که نتایج این مطالعه نیز حاکی از عدم تفاوت آماری بین تصاویر بدون فیلتر و با فیلتر معکوس بود که نتایج مزبور هماهنگ با این تحقیق بوده است (۱۵).

نتیجه گیری

نتایج حاصل از این تحقیق نشان داد که در مقایسه ی تصویر رادیوگرافی دیجیتال با فیلتر پردازش کنتراست معکوس و بدون اعمال فیلتر با استاندارد طلایی تفاوت معنیداری یافت نشد. بنابراین استفاده از هیچ یک نسبت به دیگری دارای ارجحیت نمی باشد. لذا پیشنهاد می شود تاثیر سایر فیلترهای پردازش تصویر مانند 3D emboss sharpen و غیره در اندازه گیری فاصله CEJ تا کرسست آلونول مورد بررسی قرار گیرد.

قدردانی

از بخش رادیولوژی دانشکده دندانپزشکی دانشگاه علوم پزشکی جندی شاپور که با حمایت های مالی خود ما را در انجام این تحقیق یاری نمودند قدردانی می شود.

استفاده شد. نتایج نشان داد که از لحاظ آماری تفاوت معنی - داری میان تصاویر Original و تصاویر با فیلتر معکوس با استاندارد طلایی وجود ندارد.

برخی مطالعات به مقایسه دقت تشخیصی تصاویر دیجیتال با فیلتر و بدون استفاده از فیلتر پردازش کنتراست معکوس پرداخته اند. در مطالع های شریفی شوشتری و همکاران دقت تشخیصی رادیوگرافی دیجیتال غیرمستقیم (PSP) با پردازش معمولی و معکوس در تشخیص ضایعات پری اپیکال در شرایط invitro مورد ارزیابی قرار دادند. در این مطالعه نشان داده شد که متوسط حساسیت مشاهده گرها در رادیوگرافی PSP با پردازش معمولی در ضایعات ۰/۲۵ mm، ۰/۵ mm، ۱ mm به ترتیب ۴۶/۷٪، ۶۳/۵٪ و ۹۳/۳٪ که با رادیوگرافی PSP با پردازش معکوس به ۴۵٪، ۶۰٪ و ۸۶/۶٪ کاهش یافت. رادیوگرافی دیجیتال با پردازش معمولی دارای ویژگی بیشتری (۶۶/۷٪) نسبت به رادیوگرافی دیجیتال با پردازش معکوس (۶۳/۳٪) شد، اما از لحاظ آماری اختلاف معنی دار نبود (۱۲). در مطالعه ی حاضر نیز تفاوت معنی داری میان رادیوگرافی های فیلتر شده و فیلتر نشده با استاندارد طلایی دیده نشد. مطالعه دباغی و همکاران بر مقایسه ی دقت تشخیصی رادیوگرافی های بایت وینگ با فیلتر پردازش و بدون فیلتر در تعیین پوسیدگی اولیه و ثانویه نشان داد که حساسیت و اختصاصیت در تشخیص پوسیدگی اولیه در تصاویر بدون فیلتر به ترتیب ۵۶/۹٪ و ۶۶/۷٪ و در تصاویر با فیلتر معکوس ۵۳/۳٪ و ۵۸٪ بود که در این مورد نیز نتایج حاکی از عدم تفاوت معنیدار بین تصاویر بدون فیلتر و با فیلتر پردازش معکوس بود (۱۳). در مطالعه ی Akarslan و همکاران دقت تشخیصی رادیوگرافی بایت وینگ، پری

منابع

- 1-Bushong SC. Radiologic science for technologists: physics, biology, and protection: Elsevier Health Sciences; 2013; 12(2): 33-37.
- 2-Parks ET, Williamson GF. Digital radiography: an overview. J Contemp Dent Pract. 2002;3(4):23-39.

- 3-Shah Abouei M, Hekmatian E, Adibrad M, Bahador Ghobadi A. Accuracy of vertical bitewing and bisect periapical radiography techniques in anterior mandibular teeth interdental bone resorption. *Journal of Isfahan Dental School* 2009; 5(3): 126-133.
- 4-Sarkarat FAS, Donia%A Bohlooli, Behnam%A Lozani, Saviz. Ridge preservation with OSSEO+ compared to Cenobone for implant site development: a clinical and histologic study in humans. *journal of research in dental sciences*. 2010;7(3):1-6.
- 5-Ezoddini Ardakani FAM, R%A Akbari, S%A Haerian Ardakani, A%A Javadi-Shalmani, J. A Comparison of Panoramic, Periapical and Bite Wing Radiographies in Evaluation of Alveolar Bone Loss in Periodontitis. *The Journal of Shahid Sadoughi University of Medical Sciences*. 2007;15(2):22-30.
- 6-Moradi Haghgoo JAP, Farzad%A Ghasri, Soheila%A Khoshhal, Masoomeh%A Torkzaban, Parviz%A Arabi, Seyyed Reza%A Rabienejad, Nazli. Comparative Study of Accuracy in E Speed Intra Oral Films, PSP Intra Oral Digital System and Panoramic Digital Systems (PSP&CCD) for Identifying the Extent of Alveolar Bone Loss in Patients with Chronic Periodontitis. *Scientific Journal of Hamadan University of Medical Sciences*. 2014;21(1):41-8.
- 7-Mehralizadeh SAM, Peyman%A Taghizadeh, Sima%A Edalat, Maryam%A Mohebi, Mahashad. Reverse contrast enhancement in digital radiography in detection of vertical root fracture (in vitro). *Journal of Dental Medicine*. 2015;28(2):115-21.
- 8-sakhdari sAm, sandra%A dadresanfar, bahareh%A hakim, maryam%A Kharazifard, Mohammad javad. Accuracy of reverse contrast option of digital radiography in detection of horizontal root fracture.(in vitro). *journal of research in dental sciences*. 2011;8(2):68-74.
- 9-The Journal of Islamic Dental Association of IRAN (JIDA). 2014;26(2):124-30.
- 10-Dabaghi A, Habibikia A, Abasi S , Niroomand N, Mohagheghi SA, Sharifi S. Efficacy of Different Image Processing Filters for the Detection of Proximal Recurrent Caries in Digital Bitewing Radiographs. *Jundishapur Scientific Medical Journal*. 2015; 14(2): 158-166.
- 11-Di Benedetto A, Gigante I, Colucci S, Grano M. Periodontal disease: linking the primary inflammation to bone loss. *Clinical and Developmental Immunology*. 2013;2013.
- 12-Ezoddini Ardakani FAGP, D.%A Soltani Mohammadabady, M. Comparison of the accuracy of digital and conventional radiography in evaluation of curved canals lengths. *Journal of Dental Medicine*. 2005;18(3):66-74.
- 13-Sharifi Shoostari S, Abbasi S, Fatahian S, Niroomand N, Habibi Kia A, Azizian M, et al. Evaluation of the Diagnostic Accuracy of Indirect Conventional and Inverted Processing Digital (PSP) Radiograph Images in Periapical Lesions. *Jundishapur Scientific Medical Journal*. 2015;14(3):263-72.
- 14-Akarslan Z, Akdevelioğlu M, Güngör K, Erten H. A comparison of the diagnostic accuracy of bitewing, periapical, unfiltered and filtered digital panoramic images for approximal caries detection in posterior teeth. *Dentomaxillofacial Radiology*. 2014.
- 15-Dabbaghi A, Abbasi S, Shams N, Niroomand N, Habibikia A. Efficacy of image processing filters in the detection of proximal caries in digital bitewing radiograph. *Jundishapur Scientific Medical Journal*. 2015;14(2):169-80.

Comparative Assessment in Measurement the Distance from Cementoenamel Junction (CEJ) to Alveolar Crest on Original and Inverted Digital Radiograph

Arash Dabbaghi¹, Ali Habibi Kia¹, Masoud Esmaili^{2*}, Faraz Sedaghat³, Mansour Oraki⁴

1-Assistant Professor of Radiology.
2-Assistant Professor of Radiology.
3-Assistant Professor of Endodontics.
4-Student Dentistry.

1-Department of Radiology, Faculty of Dentistry, Ahvaz Jundishapur University of Medical Sciences, Ahvaz, Iran.

2-Department of Radiology, Faculty of Dentistry, Shahid Sadoughi University of Medical Sciences, Yazd, Iran.

3-Department of Endodontics, Faculty of Dentistry, Hamedan University of Medical Sciences, Hamedan, Iran.

4-Student of Dentistry, Faculty of Dentistry, Ahvaz Jundishapur University of Medical Sciences, Ahvaz, Iran.

*Corresponding author:
Masoud Esmaili; Department of Radiology, Faculty of Dentistry, Shahid Sadoughi University of Medical Sciences, Yazd, Iran.
Tel: +989151807397
Email:
masoud.esmaeili.65@gmail.com

Abstract

Background and Objective: Recently, most digital imaging systems provide the option of image post-processing with different techniques. Thus, the aim of present study was to compare the measurement of distance from CEJ to alveolar crest on original & inverted digital radiograph.

Materials and Methods: In this experimental study, 29 extracted anterior and posterior teeth on Ahvaz dental clinics were gathered and were placed on 10 ovine mandibles. Distance between CEJ to alveolar crest were measured by caliper. Digital radiograph (parallel technique) were exposed on Digora Optime system. Fifty eight points of proximal surfaces for measuring the CEJ to alveolar crest were marked up. The unfiltered and filtered (inverted filter) images were evaluated by two observers. Data was statistically analyzed using SPSS software and repeated measurement test.

Results: Mean for registered data for gold standard (measured by caliper) was 5.5501 and for registered data for first observer on filtered and unfiltered images were 5.0025 and 5.1379 respectively. This means for the same parameters by a second observer were calculated as 5.1483 and 5.0103 respectively. There was no significant difference between original radiograph and the filtered radiograph.

Conclusion: According to the results of the present study there is no significant difference in digital radiograph comparing with and without inverted filter to the gold standard. Thus, there is no priority on using any of the original and inverted digital radiography.

Keyword: Alveolar crest, Digital radiograph, Inverted digital radiograph.

►Please cite this paper as:

Dabbaghi A, Habibi Kia A, Esmaili M, Sedaghat F, Oraki M. Comparative Assessment in Measurement the Distance from Cementoenamel Junction (CEJ) to Alveolar Crest on Original & Inverted Digital Radiograph. *Jundishapur Sci Med J* 2017; 16(5):517-523.

Received: May 16, 2016

Revised: Aug 9, 2017

Accepted: Aug 12, 2017