

ارزیابی روش تصویربرداری حرارتی در جهت تشخیص و گریدینگ واریکوسل به کمک ویژگی‌های تبدیل موجک

حسین قیومی زاده^{۱*}، مصطفی دانائیان^۱، فرشاد نامداری^۲، بیژن رضاخانی‌ها^۲، محسن مشایخی^۳

چکیده

زمینه و هدف: واریکوسل اتساع و پیچ‌خوردگی غیرطبیعی شبکه وریدی (سیاهرگی) بالای بیضه‌ها است. الگو توزیع حرارتی غیرطبیعی را می‌توان در کیسه بیضه توسط تصویربرداری حرارتی تشخیص داد. تصویربرداری حرارتی روشی از راه دور، بدون تماس و غیرتهاجمی است.

روش بررسی: مطالعه حاضر از نوع توصیفی تحلیلی است. با استفاده از دوربین مادون قرمز غیرتماسی SDS Hotfind L و عکسبرداری از تعداد ۵۰ نفر از بیماران ارجا شده به بیمارستان ۵۰۱ ارتش (آجا) که مبتلا به واریکوسل بودند، قابلیت‌های روش ترموگرافی جهت تشخیص واریکوسل، مورد ارزیابی قرار گرفت. جهت ارزیابی و تشخیص واریکوسل بر روی تصاویر حرارتی، از تکنیک عدم تقارن حرارتی و تبدیل موجک‌ها استفاده شده است. متغیرهای مورد مطالعه در تحقیق شامل سن، تاهل، مصرف دخانیات، و دما (کیسه بیضه، شبکه وریدی pampiniform) است.

یافته‌ها: در دو حالت، به کمک توزیع دما، امکان شناسایی واریکوسل با استفاده از دوربین حرارتی وجود دارد. یکی عدم تقارن حرارتی و افزایش دما در شبکه‌ی وریدی pampiniform و دیگری اختلاف در ویژگی‌های بدست آمده از تبدیل موجک‌ها در افراد سالم و واریکوسل‌دار است. اختلاف دمای شبکه وریدی pampiniform حدوداً بالای ۰/۵ درجه سانتیگراد در افراد واریکوسل‌دار مشهود می‌باشد. در صورتی که شاخص فقط تشخیص واریکوسل باشد با توجه به گلد استاندارد بودن سونوگرافی داپلر میزان حساسیت روش ترموگرافی برابر با ۷۰٪ و ویژگی ۸۸/۲۳٪ می‌باشد.

نتیجه‌گیری: نتایج حاصل از این پژوهش حاکی از مناسب بودن روش ترموگرافی در جهت تشخیص واریکوسل به عنوان یک روش مکمل است. همچنین ترموگرافی بیضه را می‌توان در جهت غربالگری اولیه و سریع در حجم نمونه بالا در اماکنی مانند سربازخانه‌ها و مناطقی که امکان استفاده و حضور دستگاه‌های سونوگرافی نمی‌باشد، استفاده نمود.

واژه‌های کلیدی: ترموگرافی، واریکوسل، تبدیل موجک.

۱-استادیار گروه مهندسی برق.

۲-استادیار گروه اورولوژی.

۳-دکترای فیزیک هسته‌ای.

۱-گروه مهندسی برق، دانشگاه ولی عصر(عج) رفسنجان، ایران.

۲-گروه اورولوژی، دانشگاه علوم پزشکی آجا، تهران، ایران.

۳-گروه فیزیک، دانشگاه حکیم سبزواری، سبزوار، ایران.

*نویسنده مسئول:

حسین قیومی زاده؛ گروه مهندسی برق، دانشگاه ولی عصر(عج) رفسنجان، ایران.

تلفن: ۰۰۹۸۹۱۲۳۴۰۳۶۱۵

Email:
h.ghayoumizadeh@gmail.com

بلادرننگ می‌باشد که قادر است تغییرات دینامیکی درجه حرارت را نظارت نماید.

در تحقیقات صورت گرفته اثرات محیطی بر کیفیت مایع منی در گاو، با استفاده از ترموگرافی مادون قرمز، مورد بررسی قرار گرفت. در روش ارایه شده دمای متوسط روزانه و متوسط رطوبت نسبی بیضه‌ها مورد ارزیابی قرار گرفت. طبق یافته‌های آنها ترموگرافی مادون قرمز می‌تواند برای ارزیابی گرایان دمای بیضه و پیامدهای آن بر جنبه‌های جسمی و کمی اسپرم مورد استفاده قرار گیرد (۷). محققان به تشخیص واریکوسل با استفاده از ارزیابی ترموگرافی اسکروتال و مقایسه نتایج با معاینه فیزیکی و اولتراسوند/داپلر بر روی ۱۲ بیمار پرداختند (۸). نتایج آنها نشان داد که در تمام بیماران، اختلاف دمای ناحیه پیچ در پیچ شبکه پمپی نی فرم، بالاتر از ۰/۶ درجه سانتیگراد می‌باشد. طبق فرضیه محققین، ترموگرافی دیجیتال مادون قرمز اسکروتوم یک تشخیص غیر تهاجمی و هدف است ما فرض می‌کنیم که می‌تواند پایه‌ای برای تشخیص واریکوسل باشد (۹). همچنین اثبات شده است که ترموگرافی اسکروتوم روش تشخیصی سودمندی برای واریکوسل خفیف است و برای دوره‌ی پس از عمل جراحی روش مناسبی است (۱۰). همچنین به عنوان یک روش موفقیت آمیز جهت **follow-up** به کار رفته است (۱۱-۱۳).

یکی از اصول و روش‌های اولیه جهت آنالیز تصاویر حرارتی تکنیک عدم تقارن می‌باشد. نویسندگان در (۱۴) تجزیه و تحلیل عدم تقارن را بر اساس تغییر درجه حرارت، بر مبنای **skewness** و **kurtosis** تصویر و منطقه مورد بررسی انجام دادند. در حال حاضر طبق بررسی‌های به عمل آمده در سایر کشورها مشخص شده است که سیستم‌های تصویربرداری ترموگرافی در تشخیص سلامتی و یا بیماری فرد با مد نظرگرفتن جواب‌های صحیح تشخیصی مناسب و در

واریکوسل اتساع و پیچ خوردگی غیرطبیعی شبکه وریدی (سیاهرگی) بالای بیضه‌ها است. شیوع آن زیر ۱۰ سال نادر است ولی در بالغین جوان ۱۵٪ و در مردان نابارور ۲۰ تا ۴۰٪ می‌باشد (۱). در کسانی که با ناباروری ثانویه مراجعه می‌نمایند، یعنی قبلاً بچه‌دار شده‌اند شیوع آن به ۷۰٪ می‌رسد (۲). ۹۰٪ موارد طرف چپ و در ۱۰٪ موارد دو طرفه است (۳). علت این پدیده طولانی‌تر بودن ورید تخلیه‌کننده خون بیضه چپ به ورید کلیوی و همچنین زاویه عمودی‌تر آن نسبت به سمت راست می‌باشد. یکی از عمده‌ترین تئوری‌های توجیه‌کننده پاتوفیزیولوژی واریکوسل تئوری افزایش دمای بیضه است (۴). آنچه مسلم است این می‌باشد که اتیولوژی افزایش درجه حرارت در حالت ایستاده و مانور والسالوا مورد سوال است (۵).

الگوهای حرارتی غیرطبیعی را می‌توان به راحتی توسط تصویربرداری حرارتی تشخیص داد. یافته‌های اندازه‌گیری حرارتی به طور کلی در مقایسه با سایر یافته‌های بالینی برای ارزیابی همبستگی امکان پذیر است. اگر چه روشی غیراختصاصی است و گاهی به شدت بر پس زمینه و محیط اطراف بستگی دارد، ولی دلایل متعددی وجود دارد که سبب شده است تصویربرداری حرارتی، پذیرش گسترده‌ای در میان جامعه پزشکی پیدا کند. اول از همه اینکه، تصویربرداری حرارتی از راه دور، بدون تماس و روشی غیرتهاجمی است (۶). مدت زمان عکس برداری بسیار کوتاه است بنابراین به طور همزمان نظارت بر منطقه بزرگی از جمعیت امکان پذیر است. تفسیر رنگ‌های ترموگرام آسان و سریع می‌باشد. علاوه بر این، این روش فقط تابش‌های طبیعی ناشی از سطح پوست را ثبت می‌کند و هیچ اثری از اشعه‌های مضر وجود ندارد. بنابراین برای استفاده طولانی مدت و مکرر آن را مناسب کرده است. در نهایت تصویربرداری حرارتی یک روش

سانتیگراد می‌باشد. برای تجزیه و تحلیل و ارایه تصاویر از نرم افزار SatIrWizard استفاده شده است. برای انجام ترموگرافی، بیمار در فاصله مشخصی حدوداً ۳۰ سانتی متری نسبت به دوربین حرارتی مادون قرمز قرار گرفته و امواج ساطع شده از بدن وی که در محدوده طول موج های ۰/۷ تا ۰/۹ میکرومتر قرار دارند، پس از عبور از یک عدسی متمرکز کننده که به منزله یک فیلتر عمل می‌نماید، به سیستم پردازشگر کامپیوتری تصویر ارسال شده و پس از تعیین موقعیت مکانی؛ و با توجه به طول موج دریافتی دمای هر نقطه از بدن به صورت یک رنگ مشخصی بر روی صفحه نمایش تصویر نمایان می‌شود. دقت آشکارسازی تابش‌های نشری از سطح پوست به میزان مهارت پزشک متخصص در خواندن تصویر ترموگرافی و مهارت اپراتور در تعیین پنجره دید. مقیاس رنگ انتخابی و فاصله بیمار از دستگاه وابسته است.

متغیرهای مورد مطالعه در تحقیق شامل سن، تاهل، مصرف دخانیات، و دما (کیسه بیضه، شبکه وریدی (pampiniform) است. مشخصات دموگرافیک بیماران در جدول ۱ نمایش داده شده است. از تعداد موارد مورد بررسی، ۳۵ نفر بیماری‌های مربوط به بیضه داشتند. نتایج حاصل از سونوگرافی آنها در جدول ۲ نشان داده شده است.

قبل از انجام تصویربرداری حرارتی مواردی از جمله: شرایط تصویربرداری، دمای اتاق، راحتی بیمار در فضای اتاق، و امثال این موارد که همگی در ارایه پاسخ صحیح یا کاذب آزمایش ترموگرافی می‌توانند موثر باشند مورد ارزیابی قرار گرفتند. سپس بیمار در حالت ایستاده و با برهنه کردن پوشش پایینی بدن مقابل خود، به صورت مستقیم مقابل دوربین قرار گرفته است. سپس از بیمار خواسته شده است که با دستانش نوک آلت تناسلی خود را به سمت بالا نگه دارد به طوری که پاهای بیماران کشیده و بیضه‌ها آزادانه آویزان بودند، و سر آلت تناسلی مقابل دیواره‌ی شکمی نگه داشته شده

مقابل تعداد معدودی پاسخ‌های مثبت و یا منفی کاذب حاصله نه به عنوان یک روش کامل دقیق و مطلق بلکه به صورت تکمیلی در کنار سایر روش‌ها دقت مناسبی خواهند داشت (۱۵-۱۷).

یکی از فرضیه‌های تحقیق این است که واریکوسل مخصوصاً با گریدینگ بالا منجر به افزایش دمای شبکه وریدی (سیاهرگی) بالای بیضه‌ها خواهد شد. همچنین فرضیه دیگر این است که واریکوسل منجر به عدم تقارن حرارتی در بیضه سمت چپ و راست در تصاویر ترموگرافی می‌گردد. با عنایت به آنچه که ذکر شد، حال مساله اصلی این تحقیق آن است که چه روشی مناسب برای بررسی این فرضیه می‌باشد. برای پاسخ به این فرضیه از تکنیک عدم تقارن حرارتی و ویژگی‌های تبدیل موجک استفاده شده است.

با توجه به موضوع انتخاب شده برای پژوهش، نتایج این تحقیق می‌تواند برای متخصصان اورولوژیست و همچنین دست‌اندرکاران سربازخانه‌ها که طیف بیشتری از بیماران واریکوسل را شامل میشوند، مفید خواهد بود. بر این اساس فرضیه‌های پژوهش به این ترتیب شکل می‌گیرد.

روش بررسی

روش پژوهش حاضر از نوع توصیفی تحلیلی بود. به این منظور ۵۰ نمونه بر اساس پیشینه مطالعات و منبع مربوطه (۸) از مراجعه کنندگان گریدهای مختلف واریکوسل به بیمارستان ۵۰۱ ارتش، در نظر گرفته شد. ابتدا توسط پزشک متخصص از بیماران آزمایش بالینی و سونوگرافی/داپلر انجام گردید سپس عکس ترموگرافی از بیمار گرفته شد.

در بررسی حاضر جهت انجام ترموگرافی از دستگاه دمانگاری با دوربین مادون قرمز غیرتماسی SDS Hotfind L استفاده شده است. این سیستم دارای وضوح تصویر ۱۱۰۵۹۲ پیکسل در هر تصویر، و مینیمم اختلاف وضوح دمایی ۰/۰۱ درجه

به روز از اهمیت بیشتری برخوردار شده است، روش تبدیلات موجکی است. ویژگی استثنایی این روش این است که تجزیه و تحلیل موجکی دو حوزه زمان و فرکانس را با هم ترکیب می‌کند یک حوزه استفاده از موجک‌ها این است که از آنها به عنوان یک ابزار پیش پردازش برای هموارسازی استفاده شود (۱۹).

با استفاده از موجک هار، سیگنال به یک سیگنال اصلی به نام $approximation$ که آن را با نمایش a_i می‌دهند و سیگنال‌های جزئی تری به نام $details$ که با d_i نمایش داده می‌شوند، تجزیه می‌شود که می‌توان در هر مرحله تجزیه، a_i را دوباره با استفاده از موجک هار تجزیه کرد تا به جزئیات بیشتری دست یافت که مجموع a_n و d_n ، دوباره همان سیگنال اصلی را ایجاد می‌کند (شکل ۲).

ایده‌ای که برای استفاده از تبدیل موجک هار جهت بررسی تصاویر حرارتی ارائه شده است این است که در راستای عمودی بیضه خطوط حرارتی از پیکسل‌های دمایی در سمت چپ و راست بیضه ترسیم شود سپس به صورت یک سیگنال ممتد به آن دیده شود اکنون تبدیلات موجک هار بر روی آن پیاده سازی گردد. تصویر سیگنال حاصل شده در شکل ۳ قابل مشاهده می‌باشد.

اکنون تبدیلات موجک هار تا ۳ مرحله بر روی سیگنال اعمال می‌گردد که در شکل ۴ و ۵ می‌توان شکل تجزیه شده را در فرد سالم و بیمار مشاهده کرد. اگر اختلاف سطح پیک‌های موجود در d_1 , d_2 و d_3 ، مربوط به فرد واریکوسلی را مشاهده نماییم متوجه خواهیم شد که این اختلافات نسبت به فرد سالم بیشتر می‌باشد.

مورد بعدی که علاوه بر ویژگی‌های که از تبدیل موجک به دست آمده است، عدم تقارن حرارتی نیز مورد بررسی قرار گرفت. همانطور که گفته شد در این تحقیق، پس از دریافت و ثبت شرح حال بیمار نتایج حاصل از معاینات کلینیکی، و استفاده از نظر پزشک

بود. در نهایت اپراتور مربوطه، از ناحیه بیضه بیمار عکس ترموگرافی تهیه می‌نمود. افزایش دمای اسکروتوم به عنوان دلیل اصلی اختلال منی در مبتلایان به واریکوسل در نظر گرفته می‌شود. زیر نظر گرفتن دمای کیسه‌ی بیضه بخشی از ارزیابی تشخیصی واریکوسل است. در ترموگرافی دیجیتال مادون قرمز از اسکروتوم، از دوربین‌های مادون قرمز بسیار حساسی برای ردیابی و اندازه‌گیری دمای منطقه‌ی اسکروتوم استفاده می‌شود (۱۸). نمونه‌ای از تصویر حرارتی از بیماری با درجه ۲ واریکوسل در تصویر ۱ قابل مشاهده است.

برای ارزیابی حرارت موجود در تصاویر حرارتی که به صورت پیکسل‌های دمایی می‌باشد دو راهکار در نظر گرفته شده است که یک مورد ارزیابی عدم تقارن حرارتی می‌باشد که در این روش شبکه وریدی $pampiniform$ به صورت تقارن بودن حرارتی مورد بررسی قرار می‌گیرد و دیگری ارائه مدلی بر اساس تبدیل موجک هار است، که هر دو روش جهت تشخیص نهایی و تکمیل کننده یکدیگر مفید خواهند بود.

موضوع حذف نویز، یکی از موضوعات نسبتاً پیچیده و مهمی است که اهمیت آنها را در پردازش‌های سیگنالی و تحلیل‌های سیستمی نمی‌توان نادیده گرفت. متخصصین حوزه تجزیه و تحلیل سیگنال‌ها و سیستم‌ها در راستای حذف نویز، فیلترها و روش‌های تبدیلی و نگاشتی متفاوتی را مورد بررسی قرار داده‌اند و همواره در راستای بهبود کارکرد این فیلترها و روش‌ها، مطالعات مختلفی را انجام داده‌اند. همچنین افراد زیادی با استفاده از نمونه‌های واقعی و در انواع حوزه‌ها به سنجش کارکرد و یافتن نقاط ضعف و قوت هر یک از این روش‌ها در پاکسازی داده‌ها، سیگنال‌ها و سیستم‌ها از نویزهای احتمالی، پرداخته‌اند و سعی بر آن داشته‌اند تا نتایج هرچه بهینه‌تر و دقیق‌تر را به دست آورند. یکی از روش‌های جدیدی که در چند دهه اخیر، روز

قسمت بالای بیضه‌ی درگیر شده را تحت تأثیر قرار می‌دهد، توصیف می‌شود. نمونه‌ای از این الگو که در نتایج به دست آمده است در شکل ۷ قابل مشاهده است. همانطور که قابل ملاحظه است الگوی نامتقارن حرارتی به وضوح در ناحیه شبکه ورییدی **pampiniform** در بالای بیضه‌ها در سمت راست و چپ مشاهده می‌گردد.

دومین الگو توزیع دمایی نامتقارن در شبکه‌ی ورییدی **pampiniform** است که به سوی بیضه‌ی همان سمت کشیده شده یا هیپرترمی (گرمزدگی) کل بیضه را شامل می‌شود. هیپرترمی دوطرفه‌ی کامل کیسه-ی بیضه نادر اما نشانه‌ی قطعی واریکوسل است. همانگونه که نشان داده شد. موضع‌یابی و گستردگی ناحیه‌ی هیپرترمی در تفسیر ترموگرافیک بسیار مهم است. نمونه‌ای از این الگو در تصویر شکل ۸ آورده شده است. به طوریکه قابل مشاهده می‌باشد افزایش حرارت علاوه بر شبکه ورییدی **pampiniform** در ناحیه خود کیسه بیضه نیز شامل می‌شود.

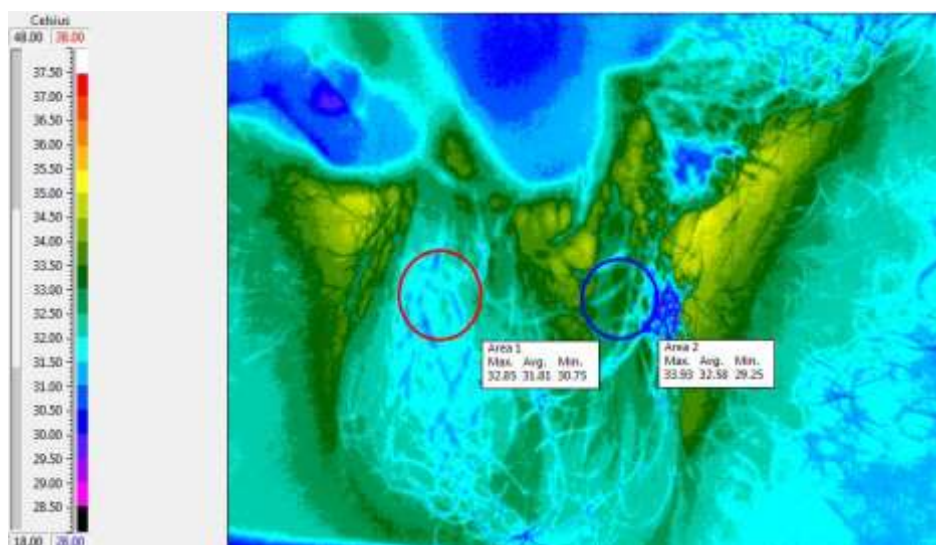
متخصص در زمینه اورولوژی کلیشه، تصاویر ترموگرافی توسط متخصصین مربوطه هر یک به طور جداگانه مورد بررسی واقع شد و نتایج هر یک از تصاویر با نظر پزشک مربوطه مورد قیاس واقع گردید. براساس نتایج مطالعات گذشته، میزان دمای سمت راست و چپ شبکه‌ی ورییدی پیچ‌درپیچ و بیضه‌ها نقاط مورد توجه هستند. از آنالیز تصویری این نقاط نمونه‌ی الگوی ترموگرافیک (دماسنجی) به دست می‌آید (۸). دمای نرمال یکنواخت دو طرف اسکروتوم عادی تلقی می‌شود. از نظر ترموگرافیکی واریکوسل افزایش دمای یک منطقه است که با دو الگوی عمده تشخیص داده می‌شود (۲۰). نمونه‌ای از تصویر حرارتی گرفته شده از بیمار در شکل ۶ نشان داده شده است. همانطور که به وضوح در تصویر قابل مشاهده می‌باشد، الگوی حرارتی در دو طرف اسکروتوم به صورت یکنواخت و عادی می‌باشد. که با نظر پزشک مربوطه مطابقت دارد و نشان از عدم واریکوسل می‌باشد. اولین الگو با توزیع دمایی نامتقارن در شبکه‌ی ورییدی **pampiniform** کیسه‌ی بیضه که منحصراً

جدول ۱: مشخصات دموگرافیک بیماران مراجعه کننده

متغیر	
۲۲	≤۲۵
۲۴	۳۰-۲۵
۴	۳۰≤
۳۶	مجرد
۱۴	متاهل
۶	مصرف
۴۴	عدم مصرف

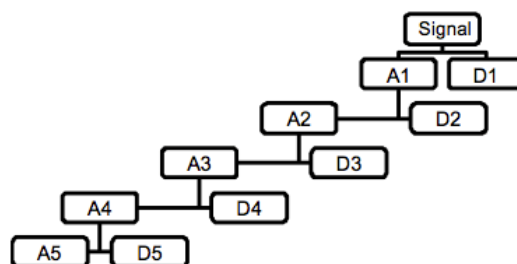
جدول ۲: اختلالات بیضه در سونوگرافی اسکروتوم در ۳۵ نفر از بیماران مورد ارزیابی

خصوصیات	(%) تعداد نمونه‌ها
Left varicocele	30(66.7)
Epididymal cyst	2(4.45)
Right varicocele	2(4.45)
Unilateral testicular cyst	1(2.22)

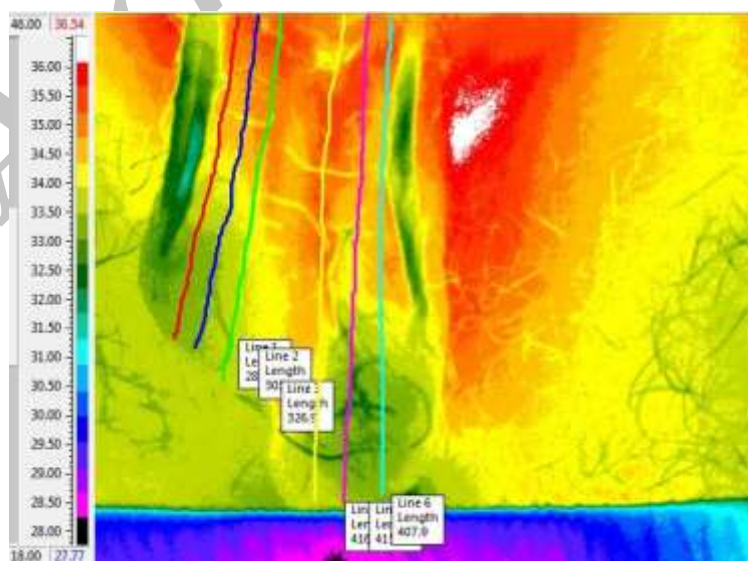


شکل ۱: تصویر ترموگرافی از بیمار واریکوسل با درجه ۲

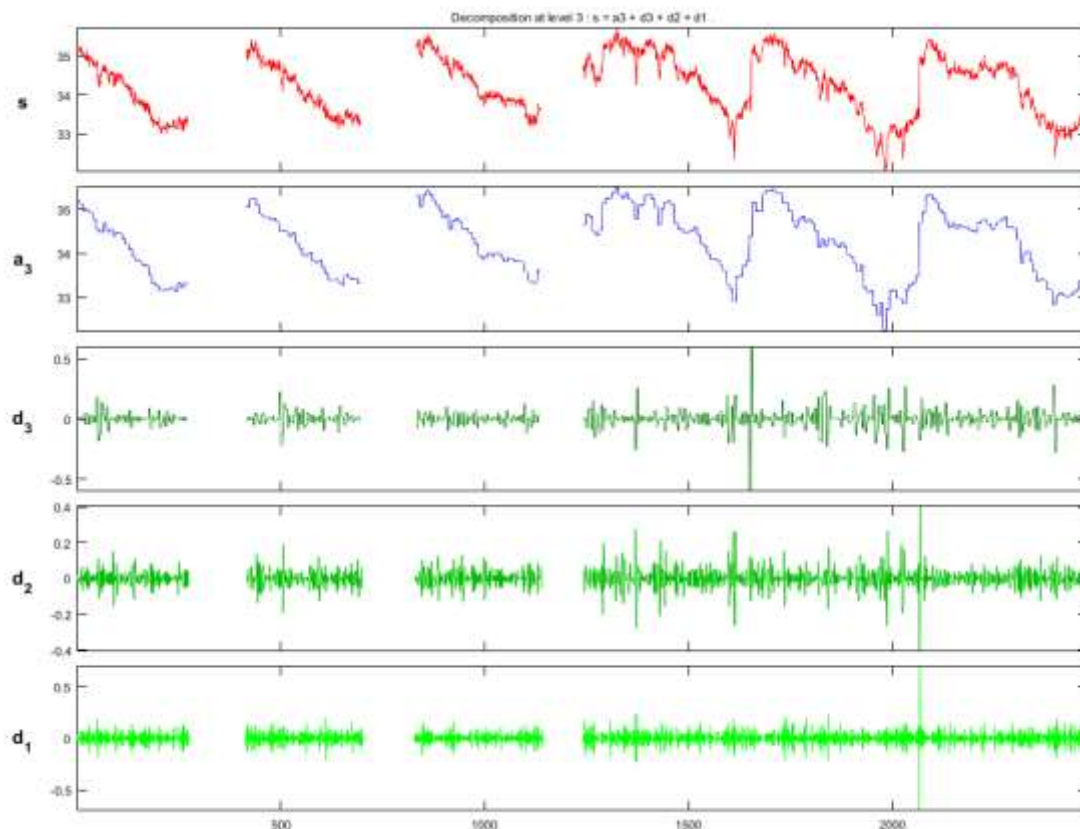
$$\text{سیگنال اصلی} = a_n + d_1 + d_2 + \dots + d_n$$



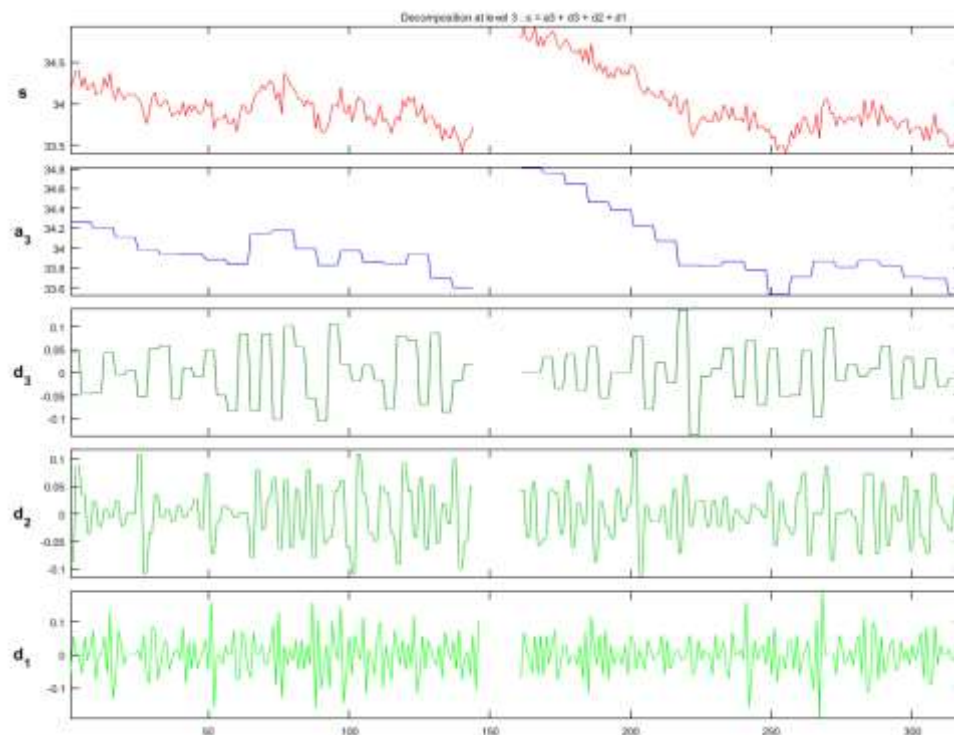
شکل ۲: تجزیه درخت موجک بر حسب سیگنال اصلی



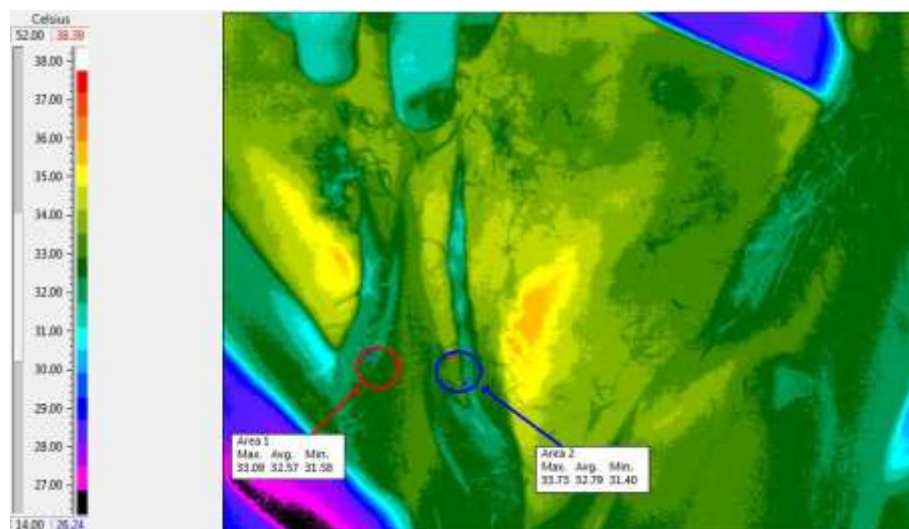
شکل ۳: ایجاد خطوط حرارتی به موازات آلت تناسلی در دو طرف بیضه



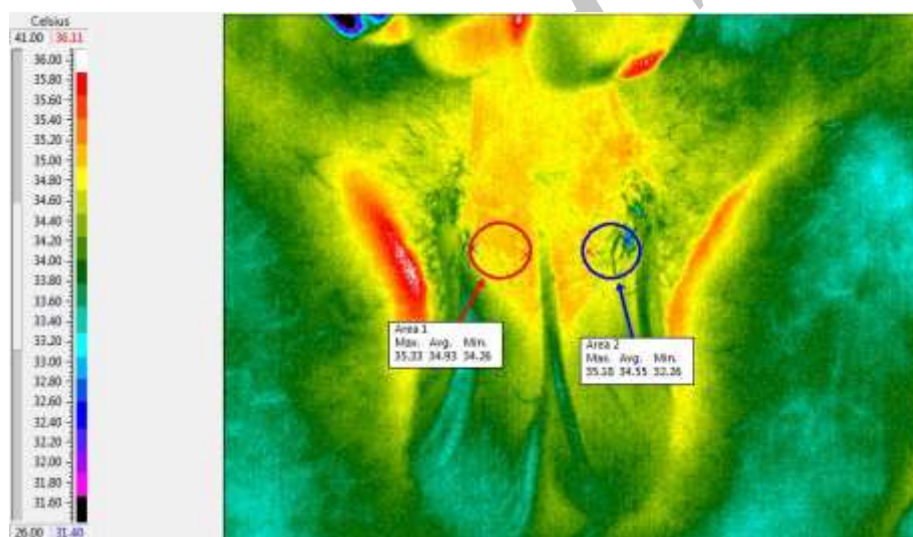
شکل ۴: شاخص تپیکس تجزیه شده توسط روش تبدیلات موجک هار طی ۳ مرحله فرآیند تجزیه شدن برای فردی با واریکوسل گرید ۳



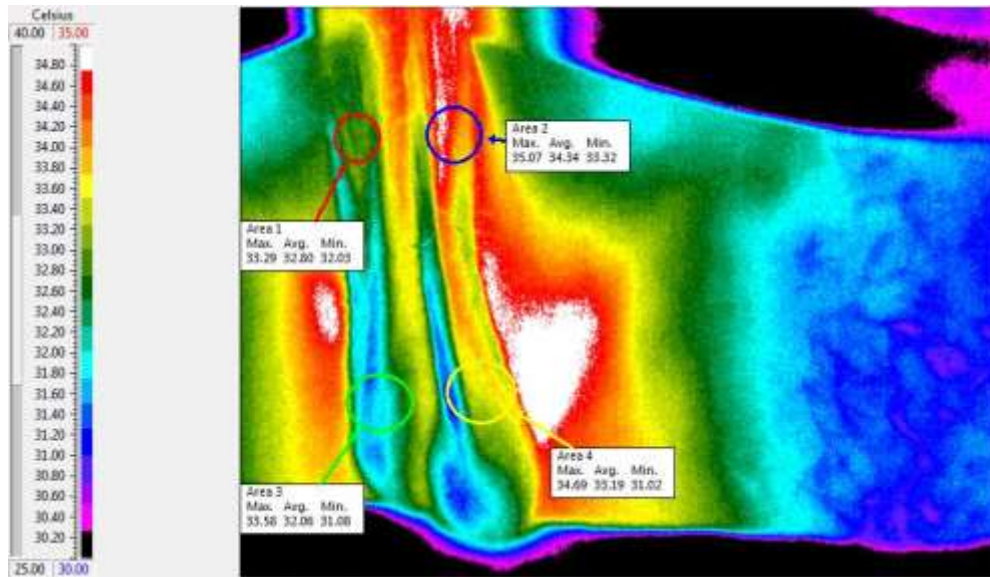
شکل ۵: شاخص تپیکس تجزیه شده توسط روش تبدیلات موجک هار طی ۳ مرحله فرآیند تجزیه شدن برای فردی سالم



شکل ۶: تصویر ترموگرافی از بیضه فرد سالم.



شکل ۷: الگوی نامتوازن حرارتی در ناحیه بالای بیضه در تصویر ترموگرافی از بیضه بیماری که دارای گرید ۲ واریکوسل است



شکل ۸: الگوی نامتقارن حرارتی در ناحیه pampiniform و خود کیسه بیضه در تصویر ترموگرافی از بیضه بیماری که دارای گرید ۳ واریکوسل است

یافته ها

پوست، بافت داخلی، عروق محلی و فعالیت متابولیک دارد.

نتایج به دست آمده از روش اولتراسوند با روش-های تصویربرداری حرارتی مقایسه شد. نتایج حاصل از سونوگرافی بیضه بیماران در جدول ۶ با توجه به درجه واریکوسل آنها نشان داده شده است. همچنین توابع تشخیصی ترموگرافی با توجه به الگوهای ارائه شده در این مقاله مورد بررسی قرار گرفت. لازم به ذکر است که از ۵۰ مورد تصویربرداری، ۵ نفر از موارد با توجه به توده کیستیکی که داشتند از مطالعه خارج شدند.

در صورتی که شاخص فقط تشخیص واریکوسل باشد با توجه به گلد استاندارد بودن سونوگرافی داپلر میزان حساسیت روش ترموگرافی برابر با ۷۰٪ و ویژگی ۸۸/۲۳٪ می باشد.

قابل توجه است که ترموگرافی تنها قادر به ارائه تغییرات دما از سطح پوست است. با توجه به مدل های حرارتی مورد بررسی در این مقاله، نتایج حاصل از مطالعه این الگوها را، می توان در جدول ۷ مشاهده کرد.

ویژگی های به دست آمده از نتایج تصویر حرارتی با استفاده از ویژگی های تبدیل موجک هار در جدول ۳ آورده شده است. همانطور که از جدول مشخص می باشد در بیماران واریکوسل میانگین سطح پیک ها نسبت به افراد سالم بالاتر می باشد.

دمای نواحی مربوط به شبکه pampiniform، کیسه بیضه و ران در جدول ۴ در نمونه ای از بیمار ارائه شده است. در جدول، L بیانگر چپ، R بیانگر راست، P بیانگر شبکه pampiniform، TH بیانگر دمای ران و Δ بیانگر اختلاف دمای اندازه گیری شده می باشد.

با توجه به پایگاه اطلاعاتی که از بیماران جمع آوری شده است اختلاف دمای تقریبی در بیماران واریکوسل با توجه به گرید آنها در جدول ۵ آورده شده است.

همانطور که مشخص است با افزایش گرید واریکوسل اختلاف دما در شبکه pampiniform افزایش می یابد. قابل ذکر است این دمای پوست بستگی به روابط پیچیده مبادله حرارتی بین بافت

جدول ۳: ویژگی های به دست آمده از تبدیل موجک هار در فرد سالم و واریکوسل

ویژگی های تبدیل موجک هار	واریکوسل	سالم
میانگین سطح پیک D1	۰/۴±۰/۱	۰/۲±۰/۱
میانگین سطح پیک D2	۰/۵±۰/۱	۰/۲±۰/۰۵
میانگین سطح پیک D3	۰/۴±۰/۱	۰/۲±۰/۰۱

جدول ۴: دمای اندازه گیری شده (سانتیگراد) توسط دوربین حرارتی در نواحی مختلف

دما	LP	RP	LT	RT	LTH	RTH	ΔLPRP	ΔLPLTH	ΔRPLTH
میانگین	۳۴/۱۵	۳۲/۲۳	۳۳/۴۰	۳۲/۲۲	۳۳/۱	۳۳/۱۱	۱/۹۲	۱/۱۸	۰/۰۱
میانه	۳۴/۱۵	۳۲/۳۲	۳۳/۶۵	۳۲/۲۲	۳۳/۱	۳۳/۲۱	۱/۸۳	۱/۴۳	۰/۱۱
انحراف معیار	۰/۷۴	۰/۶۵	۱/۲۱	۰/۵۱	۰/۸۹	۰/۵۲	۰/۰۹	۰/۷	۰/۳۷
مینیمم	۳۳/۱۰	۳۱/۱۰	۳۱/۲۰	۳۱/۳۰	۳۳/۳۰	۳۲/۲۰	۲	۰/۱۰	۱/۱۰
ماکزیمم	۳۶/۰۰	۳۳/۵۰	۳۵/۵۵	۳۳/۲۰	۳۴/۸۱	۳۴/۴۰	۳/۵	۲/۳۵	۰/۴۸

جدول ۵: تفاوت تقریبی دمای میان بیماران مبتلا به واریکوسل

مورد	اختلاف دما در شبکه وریدی
Pampiniiform	
سالم	$\Delta T < 0.5$
I گرید	$0.5 < \Delta T < 0.75$
II گرید	$0.75 < \Delta T < 1$
III گرید	$1 < \Delta T$

جدول ۶: مقایسه نتایج بین تشخیص ترموگرافی و سونوگرافی در واریکوسل برحسب گریدینگ

	Grade no (%)				Total
	I	II	III	No(healthy)	
ultrasonography	8	12	10	15	45
Thermography detection	5	10	8	22	45

جدول ۷: شناسایی افراد تنها با کمک الگوهای حرارتی پیشنهاد شده صرف نظر از اختلاف درجه حرارت در طرح های

پیشنهادی

مدل الگوی پیشنهادی	تعداد افراد شناسایی شده
الگوی سالم	22
Grade I of thermal pattern	5
Grade II of thermal pattern	7
Grade III of thermal pattern	5

بحث

در حال حاضر تکیه گاه اصلی جهت تشخیص واریکوسل معاینه فیزیکی و سونوگرافی / داپلر رنگی می‌باشد (۸). معاینه فیزیکی ذهنی است و علاوه بر آن نمی‌تواند در تشخیص واریکوسل کوچک و تحت بالینی به تنهایی کافی باشد (۱۳). از معایب سونوگرافی - / داپلر می‌توان به تجربه بالینی فرد انجام دهنده و شخص مفسر اشاره نمود. علاوه بر اینکه کاربرد و استفاده از سونوگرافی در بعد از عمل (به عنوان follow-up) محدود می‌باشد (۲۱). ترموگرافی اجازه تصویربرداری از توزیع دمایی سطح را می‌دهد. توسعه - های اخیر در زمینه آرایه کانونی دوربین های حرارتی و همچنین نرم افزار های همراه، سبب شده که ترموگرافی دیجیتال به عنوان یک روش مقرون به صرفه و آسان ارایه شود.

درجه حرارت پوست به روابط پیچیده از تبدلات حرارت بین بافت پوست، بافت درونی، عروق محلی و فعالیت متابولیک، بستگی دارد. بیضه اویزان آزاد در کیسه بیضه دمایی کمتر از ۳ الی ۴ درجه سانتیگراد نسبت به دمای مرکزی بدن دارد. در حفظ این درجه حرارت پایین، ترمیم حرارت توسط شبکه pampiniform مهم است. بنابراین استرس وریدی در واریکوسل ممکن است سبب افزایش دمای شبکه pampiniform یا بیضه شود. بررسی این امر که آیا یک درجه واریکوسل در معاینه بالینی همیشه با افزایش دمای مشابهی که با دمانگاری تشخیص داده می‌شود ارتباط دارد یا خیر، می‌تواند ارزشمند باشد. به عبارت دیگر، آیا ارتباط دادن دما (که با دمانگاری مشخص شده است) با تغییرات قابل مشاهده در آنالیز منی امکان پذیر است؟ دمانگاری پیشنهادی ارایه شده ما، به درستی تشخیص واریکوسل چپ را در تمامی بیماران تأیید کرد.

طبق نتایج بدست آمده در تحقیق (۸) در همه بیماران واریکوسلی، اختلاف دما در شبکه pampiniform بالاتر از ۰/۶ درجه سانتیگراد بوده است که در گزارش ما این اختلاف بالاتر از ۰/۵ درجه سانتیگراد ثبت شده است. همچنین در تحقیق (۹) عدم تقارن حرارتی در شبکه pampiniform در بیمار واریکوسلی مورد تأیید قرار گرفته است که این گزارش در تحقیق ما نیز، تحقق یافته است.

در مجموعه بررسی شده ما، ۸۳٪ بیماران دمای بالاتر از ۳۴ درجه سانتیگراد داشتند. ۹۲٪ افراد نیز دمای بالاتر از ۳۲ درجه سانتیگراد داشتند. همچنین حبس نفس می‌تواند به تشخیص واریکوسل کمک کند و در حالات نرمال (یعنی عدم وجود رفلکس سیاهرگی)، این کار باعث افت دمای ۰/۵ درجه سانتیگرادی می‌شود. ما در مطالعه خود دمای بخش مرکزی ران فوقانی، یعنی در سطحی پایین تر از کیسه بیضه را به عنوان دمای کالیبره سنجیدیم. در تمامی بیماران، دمای شبکه Pampiniform چپ از بخش فوقانی ران بالاتر بود. یافت حداقل سه علامت بالقوه منجر به تشخیص واریکوسل می‌شود: ۱- وجود عدم تقارن حرارتی بالا در بیضه ها و شبکه وریدی pampiniform ۲- وجود دمای بالا در شبکه وریدی pampiniform ۳- استفاده از ویژگی های تبدل موجک به کمک روش ارایه شده در مقاله.

نتیجه گیری

اهمیت بررسی و تحقیق در مورد این مسئله بدان دلیل است که تاکنون بررسی و مقایسه‌ای محدود در تشخیص واریکوسل به صورت متمرکز و جامع در ارتباط با ترموگرافی صورت نپذیرفته است. یافته‌های حاصل از مطالعه نشان می‌دهد که روش ترموگرافی دارای مزایا و نواقصی در کشف بیماری واریکوسل

زیادی از تصاویر می‌توان به یک الگو برای گریدینگ تصاویر رسید. نکته بعدی این می‌باشد که عدم تقارن نقش کلیدی در تشخیص اولیه دارد، که با تنظیمات اولیه دوربین می‌توان به آن رسید و برای رسیدن به قطعیت کامل می‌توان از ویژگی‌های حرارتی تبدیل موجک هار استفاده نمود. عیب بالقوه دمانگاری اسکروتوم (کیسه بیضه) عدم امکان تمایز واریکوسل و دیگر حالات آسیب‌شناختی اسکروتوم (یعنی تومور بیضه، التهاب اپیدیدیم) است. با توجه به پیشرفت‌های این تکنولوژی و افزایش درخواست مصرف‌کننده‌ها برای یک روش غربالگری با قیمت کم و بدون اشعه می‌تواند پتانسیلی برای انتخاب ترموگرافی به عنوان یک روش تصویربرداری واریکوسل در نظر گرفت. مطالعه بیشتر در تعداد زیادی از بیماران و شرکت‌کنندگان سالم برای ارزیابی حساسیت روش ترموگرافی و همچنین ویژگی این روش و بررسی پارامترهای تشخیصی برای ارزیابی اندازه‌گیری حرارت از واریکوسل جز ضروریات تحقیقات آینده می‌باشد.

قدردانی

از همکاری و همیاری جناب مهندس منصور علیدوستی مدیر شرکت فن آوران مادون قرمز و همچنین پرسنل بیمارستان ۵۰۱ ارتش که در پیشبرد اهداف این مطالعه ما را یاری نموده‌اند، سپاسگذاری می‌گردد.

است. با ظهور نسل‌های جدید آشکارسازهای مادون قرمز، تصویربرداری حرارتی مادون قرمز تبدیل به یک ابزار تشخیصی دقیق پزشکی برای اندازه‌گیری مناطق غیرطبیعی در الگوی حرارتی شده است. علاوه بر این، حساسیت به درجه حرارت، قدرت تفکیک فضایی و طبیعت بدون تماس و بی‌ضرر بودن از ویژگی‌های روش تصویربرداری حرارتی است. تصاویر حرارتی را می‌توان به صورت دیجیتالی ذخیره و سپس با استفاده از بسته‌های مختلف نرم‌افزاری آنها را پردازش نمود و درک خوبی از الگوی حرارتی به دست آورد.

قابل ذکر است که اگرچه اورولوژیست با روش‌های کلینیکی و روش‌های تصویربرداری سونوگرافی/داپلر قادر به تشخیص واریکوسل و گریدینگ آن خواهد بود، اما روش ارائه شده جهت تشخیص روشی مکمل است بنا به دلایلی از جمله اینکه در بسیاری از مکان‌های پر ازدحام مانند سربازخانه‌ها که فراوانی واریکوسل وجود دارد امکان تصویربرداری سونوگرافی از همه آنها وجود ندارد اما سیستم ارائه شده می‌تواند در لحظه به کمک متخصص، تشخیص دهد. ثانياً سرعت عکس برداری و آنالیز نتایج بسیار بالا می‌باشد پس در تعداد زیاد می‌توان به غربالگری پرداخت.

ترموگرافی اطلاعاتی پیرامون ساختارهای مورفولوژی بیضه فراهم نمی‌کند اما اطلاعات عملکردی دما و شرایط عروق بافت بیضه را ارائه می‌دهد. نتایج کلی این مطالعه حاکی از این است که از ترموگرافی می‌توان در جهت تشخیص اولیه و یا غربالگری سریع استفاده کرد و برای تشخیص‌های بعدی در مواردی که می‌توان از روش‌های معمول به طور مثال سونوگرافی استفاده نمود. همچنین به عنوان یک روش مکمل برای سونوگرافی می‌توان در نظر گرفت. به عبارت بهتر ترموگرافی در زمینه غربالگری اولیه به منظور تشخیص مثبت یا منفی بودن به عارضه واریکوسل مفید خواهد بود اما در تشخیص نوع گریدینگ باید دقت‌های زیاد و مطالعات بیشتری صورت پذیرد، اگرچه در تعداد

- 1-Romeo C, Santoro G. Varicocele and infertility: why a prevention? Journal of endocrinological investigation. 2009;32(6):559-61.
- 2-Gorelick J, Goldstein M. Loss of fertility in men with varicocele. Fertility and sterility. 1993;59(3):613-6.
- 3-Goldstin M. Surgical Management of Male infertility and other Scrotal disorder. Vol. I. Campbell's urology, Patrick C Walsh, Alan B Retik, Vaughan (eds). 2002;8:313-6.
- 4-Tanagho E, McAninch J. Smith's general urology. 2007.
- 5-Said S, Aribarg A, Virutamsen P, Chutivongse S, Koetsawang S, Meherjee P, et al. THE INFLUENCE OF VARICOCELE ON PARAMETERS OF FERTILITY IN A LARGE GROUP OF MEN PRESENTING TO INFERTILITY CLINICS. Fertility and sterility. 1992;57(6):1289-93.
- 6-Ng E-K. A review of thermography as promising non-invasive detection modality for breast tumor. International Journal of Thermal Sciences. 2009;48(5):849-59.
- 7-Menegassi SRO, Barcellos JOJ, Dias EA, Koetz C, Pereira GR, Peripolli V, et al. Scrotal infrared digital thermography as a predictor of seasonal effects on sperm traits in Braford bulls. International journal of biometeorology. 2015;59(3):357-64.
- 8-Kulis T, Kolaric D, Karlovic K, Knezevic M, Antonini S, Kastelan Z. Scrotal infrared digital thermography in assessment of varicocele-pilot study to assess diagnostic criteria. Andrologia. 2012;44(s1):780-5.
- 9-Kulis T, Knezevic M, Karlovic K, Kolaric D, Antonini S, Kastelan Z. Infrared digital thermography of scrotum in early selection of progressive varicocele. Medical hypotheses. 2013;81(4):544-6.
- 10-Gat Y, Gornish M, Chakraborty J, Perlow A, Levinger U, Pasqualotto F. Azoospermia and maturation arrest: malfunction of valves in erect poster of humans leads to hypoxia in sperm production site. Andrologia. 2010;42(6):389-94.
- 11-Yamamoto M, Hibi H, Hirata Y, Miyake K, Ishigaki T. Effect of varicocelectomy on sperm parameters and pregnancy rate in patients with subclinical varicocele: a randomized prospective controlled study. The Journal of urology. 1996;155(5):1636-8.
- 12-Watanabe Y. Scrotal imaging. Current opinion in urology. 2002;12(2):149-53.
- 13-Gat Y, Bachar GN, Zukerman Z, Belenky A, Gornish M. Physical examination may miss the diagnosis of bilateral varicocele: a comparative study of 4 diagnostic modalities. The Journal of urology. 2004;172(4):1414-7.
- 14-Acharya UR, Ng EY-K, Tan J-H, Sree SV. Thermography based breast cancer detection using texture features and support vector machine. Journal of medical systems. 2012;36(3):1503-10.
- 15-Collett AE, Guilfoyle C, Gracely EJ, Frazier TG, Barrio AV. Infrared Imaging Does Not Predict the Presence of Malignancy in Patients with Suspicious Radiologic Breast Abnormalities. The breast journal. 2014;20(4):375-80.
- 16-Nicandro C-R, Efrén M-M, María Yaneli A-A, Enrique M-D-C-M, Héctor Gabriel A-M, Nancy P-C, et al. Evaluation of the diagnostic power of thermography in breast cancer using bayesian network classifiers. Computational and mathematical methods in medicine. 2013;2013.
- 17-Vreugdenburg TD, Willis CD, Mundy L, Hiller JE. A systematic review of elastography, electrical impedance scanning, and digital infrared thermography for breast cancer screening and diagnosis. Breast cancer research and treatment. 2013;137(3):665-76.
- 18-Trum J, Gubler F, Laan R, Van der Veen F. The value of palpation, varicoscreen contact thermography and colour Doppler ultrasound in the diagnosis of varicocele. Human Reproduction. 1996;11(6):1232-5.
- 19-Agarwal P, Prakash N. An efficient back propagation neural network based face recognition system using haar wavelet transform and PCA. International Journal of Computer Science and Mobile Computing (IJCSMC). 2013;2(5):386-95.
- 20-MONTEYNE R, COMHAIRE F. The thermographic characteristics of varicocele: an analysis of 65 positive registrations. British journal of urology. 1978;50(2):118-20.
- 21-Cvitanic O, Cronan J, Sigman M, Landau S. Varicoceles: postoperative prevalence--a prospective study with color Doppler US. Radiology. 1993;187(3):711-4.
- 22-Poulakis V, Ferakis N, De Vries R, Witzsch U, Becht E. Induction of spermatogenesis in men with azoospermia or severe oligoteratoasthenospermia after antegrade internal spermatic vein sclerotherapy for the treatment of varicocele. Asian journal of andrology. 2006;8(5):613-9.

Evaluation of Thermal Imaging Method for Diagnosing and Grading of Varicocele Using Wavelet Transform Features

Hossein Ghayoumi zadeh ^{1*}, Mostafa Danaeian ¹, Farshad Namdari ²,
Bijan Rezakhani ha ², Mohsen Mashayekhi ³

1-Assistant Professor of Electrical Engineering.

2-Associate Professor of Urology.

3-PhD in Nuclear Physics.

1-Department of Electrical Engineering, Vali-e-Asr University of Rafsanjan, Rafsanjan, Iran.

2-Department of Urology, Aja University of Medical Sciences, Tehran, Iran.

3-Department of Physics, Hakim Sabzevari University, Sabzevar, Iran.

*Corresponding author:

Hossein Ghayoumi zadeh; Department of Electrical Engineering, Vali-e-Asr University of Rafsanjan, Rafsanjan, Iran.

Tel: +989123403615

Email: h.ghayoumizadeh@gmail.com

Abstract

Background and Objectives: Varicocele is the abnormal dilation and tortuosity of venous plexus (venous) above the testicles. The pattern of abnormal heat distribution in the scrotum can be diagnosed using thermal imaging. Thermal imaging is a distant, non-contact, and non-invasive method.

Subjects and Methods: This study is descriptive-analytical one. Using a non-contact infrared camera (SDS Hotfind L) and taking images of 50 patients with varicocele. Capabilities of thermography were studied and evaluated. The variables studied in this research include age, marital status, smoking, and temperature of (Scrotum, Pampiniform venous plexus).

Results: In two cases, with the help of heat distribution, varicocele was detected using a thermal camera; one was thermal asymmetry and increased temperature in venous plexus pampiniform and the other was differences in features obtained from wavelet transform in healthy and varicocelated cases. If the index was only the diagnosis of varicocele, according to Gold standard of Doppler ultrasound, the sensitivity of thermography was 70 % with 88.23 % specificity.

Conclusion: The results of this study indicate that the thermography for the diagnosing varicocele is more suitable way as a complementary method. Additionally, testicular thermography can be used for early and rapid screening with many samples sizes in places such as barracks and areas where the use of ultrasound devices cannot be used.

Keywords: Thermography, Varicocele, Wavelet Transform.

► Please cite this paper as:

Ghayoumi zadeh H , Danaeian M, Namdari F, Rezakhani B, Mashayekhi M. Evaluation of Thermal Imaging Method for Diagnosing and Grading of Varicocele Using Wavelet Transform Features. *Jundishapur Sci Med J* 2018; 17(1):71-84.

Received: Nov 18, 2017

Revised: Jan 23, 2018

Accepted: Jan 24, 2018