

(مقاله پژوهشی)

## بررسی تاثیر تغییرات کنتراست در تشخیص تحلیل داخلی ریشه در دندان های تک ریشه در توموگرافی کامپیوتری اشعه مخروطی

علی حبیبی کیا<sup>۱</sup>، آرش دباغی<sup>۱\*</sup>، منصور جعفرزاده<sup>۲</sup>، سمیه طرفی<sup>۳</sup>، مسعود اسماعیلی<sup>۴</sup>

### چکیده

**زمینه و هدف:** تشخیص به موقع تحلیل داخلی ریشه، یک مساله ی چالش برانگیز در اندودنتیکس می باشد. فیلترهای پردازش جهت تسهیل تفسیر تصاویر در اهداف تشخیصی یا درمانی به کار می روند. هدف از این مطالعه، بررسی تاثیر تغییرات کنتراست در تشخیص تحلیل داخلی ریشه در تصاویر CBCT می باشد.

**روش بررسی:** در این مطالعه ی آزمایشگاهی مورد\_شاهدی، ۵۰ دندان تک ریشه به طور مزبودستالی برش داده شدند. ضایعات تحلیل داخلی به طور مصنوعی در یکی از موقعیت های سرویکال، میانی یا اپیکال ایجاد شد. تصاویر CBCT قبل و بعد از ایجاد حفرات تهیه شد. تصاویر با سه کنتراست کم، متوسط و زیاد توسط دو رادیولوژیست بررسی شدند. داده ها با استفاده از آزمون Kappa و MacNemar در نرم افزار SPSS مورد آزمون قرار گرفت. صحت کلی با استفاده از آنالیزهای تحت منحنی Roc محاسبه گردید.

**یافته ها:** بیشترین حساسیت و اختصاصیت و صحت کلی مربوط به تصاویر با کنتراست کم می باشد ( به ترتیب ۱۰۰٪، ۱۰۰٪ و ۱۰۰٪ در مشاهده گر اول و ۹۲٪، ۱۰۰٪ و ۹۶٪ در مشاهده گر دوم). در ناحیه ی اپیکال، حساسیت، اختصاصیت و صحت کلی در همه ی کنتراست های کم، متوسط و زیاد، به ترتیب ۱۰۰٪، ۱۰۰٪ و ۱۰۰٪ می باشد. در حالت کنتراست زیاد-تحلیل سرویکال، تفاوت معنی دار آماری با واقعیت وجود دارد ( $p=0/016$ ). **نتیجه گیری:** کنتراست کم می تواند به عنوان یک فیلتر پردازش در تشخیص تحلیل داخلی ریشه به کار رود.

**واژگان کلیدی:** تحلیل ریشه، توموگرافی کامپیوتری اشعه مخروطی، پردازش تصویر.

۱-استادیار گروه رادیولوژی دهان و فک و صورت.

۲- استادیار گروه اندودنتیکس.

۳- دانشجوی عمومی دندانپزشکی.

۴-استادیار گروه رادیولوژی دهان و فک و صورت.

۱-گروه رادیولوژی دهان و فک و صورت، دانشکده دندانپزشکی، دانشگاه علوم پزشکی جندی شاپور اهواز، اهواز، ایران.

۲-گروه اندودنتیکس، دانشکده دندانپزشکی، دانشگاه علوم پزشکی جندی شاپور اهواز، اهواز، ایران.

۳-دانشکده دندانپزشکی، دانشگاه علوم پزشکی جندی شاپور اهواز، اهواز، ایران.

۴-گروه رادیولوژی، دانشکده دندانپزشکی، دانشگاه علوم پزشکی شهید صدوقی، یزد، ایران.

\* نویسنده مسئول:

آرش دباغی؛ گروه رادیولوژی دهان و فک و صورت،

دانشکده دندانپزشکی، دانشگاه علوم پزشکی جندی شاپور

اهواز، اهواز، ایران.

تلفن: ۰۰۹۸۹۱۲۲۱۰۲۱۱۰

Email: ara\_dabaghi@yahoo.com

اعلام قبولی: ۱۳۹۹/۶/۲۴

دریافت مقاله اصلاح شده: ۱۳۹۹/۶/۲۳

دریافت مقاله: ۱۳۹۹/۴/۲۲

## مقدمه

تشخیص صحیح و به موقع ضایعات تحلیل داخلی ریشه (Internal Root Resorption (IRR) یک مساله ی چالش برانگیز در اندودنتیکس است. تشخیص اولیه ی این ضایعه در پروگنوز آن موثر است زیرا عدم تشخیص و درمان، منجر به پیشرفت ضایعه و تضعیف دندان می شود و پروگنوز طولانی مدت دندان ضعیف خواهد شد (۱-۳). تشخیص صحیح، ضروری می باشد زیرا تحلیل خارجی و داخلی از نظر پروسه ی پاتولوژیک، فاکتورهای اتیولوژیک و پروتکل درمانی کاملاً متفاوت هستند (۵). از نظر رادیوگرافی، تحلیل داخلی به صورت یک وسیع شدگی رادیولوسنت یکنواخت، گرد یا بیضی در کانال ریشه یا پالپ چامبر دیده می شود (۵). به منظور ارزیابی این ضایعه معمولاً از رادیوگرافیهای معمولی یا دیجیتال داخل دهانی پری اپیکال استفاده می شود (۶-۹). یکی از مشکلات اصلی در تشخیص تحلیل خارجی و داخلی ریشه این است که رادیوگرافی های داخل دهانی فقط اطلاعات تشخیصی محدودی را فراهم می کنند (۱۰، ۱). این محدودیت می تواند به دلیل طبیعت دو بعدی تصاویر ایجاد شده، دیستورشن های هندسی و روی هم افتادگی آناتومیکی و یا ترکیبی از این عوامل باشد (۱۱). همچنین ارزش تشخیصی این تکنیک وابسته به سایز و محل ضایعه است، به طوری که ضایعات کوچک اپیکالی به سختی تشخیص داده می شوند (۱۳، ۱۲). اسکن های CBCT، در تشخیص تحلیل ریشه و تعیین نوع آن (داخلی یا خارجی)، موقعیت ضایعه (سرویکال، میانی، آپیکال)، اندازه و نزدیکی به کانال ریشه یا فضای پرپودنتال نتایج بهتر و دقیق تری را ارائه داده است (۱۵، ۱۴). در واقع تحقیقات متعددی به بررسی دقت CBCT و مقایسه ی آن با سایر روش های رادیوگرافی

داخل دهانی پرداخته اند (۱۹-۱۶). از مجموع نتایج این مطالعات می توان نتیجه گرفت که اگرچه رادیوگرافی پری اپیکال ارزش تشخیصی بالایی در ضایعات تحلیل داخلی ریشه را نشان می دهد، اما روش CBCT نسبت به رادیوگرافی پری اپیکال با دقت تشخیصی بسیار بالا و اطمینان بخشی که دارد، می تواند تکیه گاه با ارزشی جهت کشف زودرس و ارائه ی طرح درمان مناسب در این ضایعات باشد.

امروزه تمام سیستم های تصویربرداری مستقیم دیجیتال انواع مختلفی از تکنیک های پردازش تصویر را در دسترس قرار می دهند. هدف اصلی پردازش تصویر، تقویت سیگنال های تشخیصی و حذف سیگنال های غیر تشخیصی می باشد. بسته های نرم افزاری، فیلتر های مختلفی را برای پردازش تصاویر ارائه می کنند که از جمله می توان به کنتراست معکوس، کاهش noise، بزرگنمایی، یکنواختی لبه ها (edge enhancement)، افزایش صافی (smoothing) و شارپن اشاره کرد (۲۰). کنتراست رادیوگرافیک یک اصطلاح کلی برای توصیف محدوده دانسیته ی یک رادیوگرافی می باشد. کنتراست به عنوان اختلاف در دانسیته های بین نواحی روشن و تیره در یک رادیوگرافی تعریف می شود. بنابراین تصویری که هم نواحی روشن و هم نواحی تیره را نشان می دهد، کنتراست بالایی دارد و تصویری که فقط از نواحی خاکستری روشن و خاکستری تیره تشکیل شده، کنتراست پایینی دارد (۲۱). در مطالعات اخیر بر روی تحلیل خارجی و داخلی ریشه، تاثیر فاکتورهایی از جمله سایز voxel و نوع فیلتر به کار رفته در دستگاه های مختلف CBCT و قابلیت تشخیصی این فاکتورها از دید مشاهده گرها بررسی شده است (۲۵-۲۲). اما مطالعات بسیار محدودی درباره ی تاثیر کنتراست بر روی تحلیل ریشه صورت گرفته است.

تهیه ی تصاویر CBCT گروه کنترل. جهت تهیه ی تصاویر بدون تحلیل ریشه (به عنوان گروه کنترل)، ابتدا دو نیمه ی هر دندان با موم چسب به هم متصل شدند. در مرحله ی بعد دندان ها به طور تصادفی به سه گروه مساوی تقسیم شدند. دندان های هر گروه در یک بلوک یا قالب مانت شدند. برای شبیه سازی استخوان، قالب ها از جنس گچ و پودر آکريل با نسبتی برابر ساخته شدند (۲۶). جهت موازی کردن نمونه ها، کف بلوک ها با تریمر صاف شد. بعد از مانت دندان ها، برای تعیین موقعیت و ایجاد یک ترتیب مشخص در شماره گذاری دندان ها، یک سمت از هر قالب با گوتا پرکا (یک ماده ی رادیوپاک) نشانه گذاری شد. برای نامگذاری دندان های مانت شده در قالب، برای هر دندان یک کد در نظر گرفته شد و نقطه شروع شماره گذاری در هر قالب به ترتیب از علامت گوتا پرکا معین گردید.

تصاویر CBCT در پلن اگزیرال برای هر دندان به صورت مجزا تهیه شدند و با سه حالت کنتراست کم، متوسط و زیاد مورد پردازش قرار گرفتند. کنتراست کم شامل ۶۶٪ سایه های خاکستری و کنتراست متوسط شامل ۵۶٪ سایه های خاکستری و کنتراست زیاد شامل ۴۶٪ سایه های خاکستری با استفاده از نرم افزار NNT می باشد. در تهیه ی تصاویر، ضخامت مقاطع ۰/۵ و فاصله (Step) نیز ۰/۵ میلی متر اعمال گردید. به تمامی تصاویر کد داده شد و در فرم ثبت شد (۳۴، ۲۹). دستگاه مورد استفاده برای تهیه ی تصاویر، Newton GiANO ساخت کشور ایتالیا و شرایط تصویر برداری به صورت زیر بود:

$mA = 3, Kvp = 90, T = 9, FOV = 11 \times 8$

همچنین گیرنده از نوع CMOS با ابعاد  $11 \times 13$

سانتی متر بود. تصاویر به صورت یک فایل DICOM در پلن اگزیرال برای دندان ها تهیه شد (شکل ۱).

با در نظر گرفتن اهمیت تشخیص زودرس تحلیل داخلی ریشه در پروگنوز و طرح درمان، محدودیت تکنیک های داخل دهانی در کشف زودرس این ضایعات و با توجه به این که فیلترهای مختلف در پردازش تصاویر می توانند بر روی نتیجه تفسیر رادیوگرافیک و در نهایت بر طرح درمان موثر باشند، به علت ناکافی بودن مطالعات در زمینه ی تاثیر تغییرات کنتراست در تصاویر CBCT، بر آن شدیم تا در این مطالعه، تحلیل داخلی ریشه را در تصاویر کراس سکشنال با کنتراست کم، متوسط و زیاد بررسی کنیم.

### روش بررسی

این پژوهش یک مطالعه از نوع تجربی آزمایشگاهی in vitro می باشد که با شناسه ی اخلاق IR.AJUMS.REC.1398.600 در دانشکده ی دندانپزشکی دانشگاه علوم پزشکی جندی شاپور اهواز انجام گرفت. در این مطالعه از ۵۰ دندان تک ریشه ی سالم استفاده شد. این دندان ها از میان دندان های کشیده شده در مطب های دندانپزشکی در سطح شهر اهواز انتخاب شدند. دندان ها پس از کشیده شدن، در ظروف نمونه گیری حاوی سرم فیزیولوژیک نگهداری و سپس استریل شدند. معیارهای انتخاب این دندان ها عدم پوسیدگی مشخص، عدم ترمیم و یا شکستگی بود. دندان ها از نظر بالینی و با مشاهده ی چشمی، سالم و بدون پوسیدگی یا ترمیم قبلی بودند. نمونه گیری و حجم نمونه بر اساس بررسی های آماری و مطالعات معتبر انجام شده ی قبلی تعیین گردید (۱۹).

برش دندان ها. هر دندان با استفاده از دیسک فلزی بسیار نازک (ضخامت یک میلیمتر) در جهت مزودیستالی از میان کانال دندان برش داده شد. پس از برش، دو نیمه ی لبیال و لینگوال از هر دندان به جا ماند.

تشخیص‌های انجام شده توسط مشاهده گر و واقعیت موجود مورد بررسی قرار گرفت. حد معنی دار بودن برای تمامی آزمون‌های آماری  $P \leq 0/05$  در نظر گرفته شد.

### یافته‌ها

بعد از جمع آوری داده‌ها و وارد کردن اطلاعات در نرم افزار spss فرضیه‌های تحقیق با استفاده از آزمون کاپا (Kappa) و مک نامار (MacNemar Test) در جداول توافقی (Crosstabs) در نرم افزار ذکر شده مورد آزمون قرار گرفت. نظرات مشاهده‌گرها ثبت گردید و در حالت اولیه و کلی برای هر مشاهده‌گر در ۳ حالت تصاویر با کنتراست کم و تصاویر با کنتراست متوسط و با کنتراست زیاد به دست آمد. شاخص‌های برآورد اعتبار شامل حساسیت و اختصاصیت محاسبه گردید و نیز صحت کلی با استفاده از آنالیزهای تحت منحنی ROC محاسبه گردید.

تحلیل آماری مشاهده تصاویر با کنتراست کم (جدول ۱) توسط مشاهده گر اول نشان داد که حساسیت، ویژگی و صحت کلی به ترتیب  $100\%$ ،  $100\%$  و  $100\%$  و در مشاهده گر دوم به ترتیب  $92\%$ ،  $100\%$  و  $96\%$  است. توافق بین مشاهده گر اول و دوم در حالت کنتراست کم،  $0/92$  می‌باشد (آزمون کاپا). آزمون مک نامار نشان داد که در مشاهده گر های اول ( $p=0/999$ ) و دوم ( $p=0/125$ )، بین روش تصویر برداری با کنتراست کم و واقعیت تفاوت معنی دار آماری وجود ندارد.

تحلیل آماری مشاهده تصاویر با کنتراست متوسط (جدول ۲)، توسط مشاهده گر اول نشان داد که حساسیت، ویژگی و صحت کلی به ترتیب  $92\%$ ،  $92\%$  و  $92\%$  است و در مشاهده گر دوم به ترتیب  $84\%$ ،  $100\%$  و  $92\%$  است. توافق

تهیه ی تصاویر CBCT برای گروه دارای تحلیل. دو نیمه ی چسبیده ی دندان‌ها از هم جدا شدند. برای شبیه سازی ضایعات تحلیل داخلی ریشه، با استفاده از یک فرز روند ۱ میلی متری که درون توربین قرار داشت، حفره ای معادل با قطر فرز، در نیمه ی لیبال دندان‌ها ایجاد شد. این حفره در قالب شماره ۱ در موقعیت سرویکالی، در قالب شماره ۲ در موقعیت میانی و در قالب شماره ۳ در موقعیت اپیکالی ایجاد شد. پس از ایجاد حفرات، دو نیمه ی لیبال و لینگوال دندان‌ها توسط چسب با ضخامت حداقل، دوباره به هم متصل شدند و در قالب‌ها در همان موقعیت قبلی مانده شدند. مجدداً تصاویر با همان شرایط قبلی تهیه شد (شکل ۲).

**ارزیابی تصاویر.** این تصاویر در دو جلسه به صورت جداگانه، توسط دو رادیولوژیست که از نحوه ی اجرای تحقیق مطلع بوده ولی از وجود یا عدم وجود تحلیل و محل آن اطلاعی نداشتند، ارزیابی شدند. هر دو مشاهده گر، از یک مانیتور در یک اتاق بدون پنجره و نور کم و شرایط یکسان برای مشاهده ی تصاویر استفاده کردند. رادیوگرافی‌ها با کد نامگذاری شدند. مشاهده گرها با مشاهده رادیوگرافی‌ها به صورت blind وجود یا عدم وجود تحلیل را گزارش دادند. **روش های آماری.** داده های جمع آوری شده با جدیدترین نسخه ی نرم افزار SPSS و روش‌ها و تست های آماری، به طور توصیفی و تحلیلی بررسی شدند. با استفاده از آزمون های آماری مختلف، حساسیت (Sensitivity)، اختصاصیت (Specificity)، صحت کلی (Overall Accuracy)، ارزش اخباری مثبت (Positive Predictive Value) و ارزش اخباری منفی (Negative Predictive Value) محاسبه و ارتباط معنی دار بین

زیاد و برای مشاهده گر دوم به تصاویر با کنتراست متوسط تعلق دارد.

با توجه به آزمون‌های انجام شده و نتایج به دست آمده در نهایت بیشترین حساسیت و اختصاصیت و صحت کلی مربوط به تصاویر با کنتراست کم می‌باشد.

برای بررسی جزئی تر و مقایسه ی نواحی مختلف ریشه، تغییرات کنتراست در سه ناحیه ی سرویکال، میانی و اپیکال نیز مورد ارزیابی قرار گرفت. آزمون مک نمار در مشاهده گر دوم نشان داد بین روش تصویربرداری با درجه کنتراست زیاد-سرویکال و واقعیت تفاوت معنی دار آماری وجود دارد ( $p=0/016$ ).

(نمودارهای ۱ و ۲) در حالی که تحلیل آماری مشاهده تصاویر تمامی کنتراست ها (کم-متوسط-زیاد) در ناحیه اپیکال توسط مشاهده گر اول و دوم نشان داد که حساسیت، ویژگی و صحت کلی به ترتیب  $100\%$ ،  $100\%$  و  $100\%$  است و در ناحیه ی اپیکال تمامی تشخیص ها منطبق با واقعیت می‌باشد (نمودار ۳).

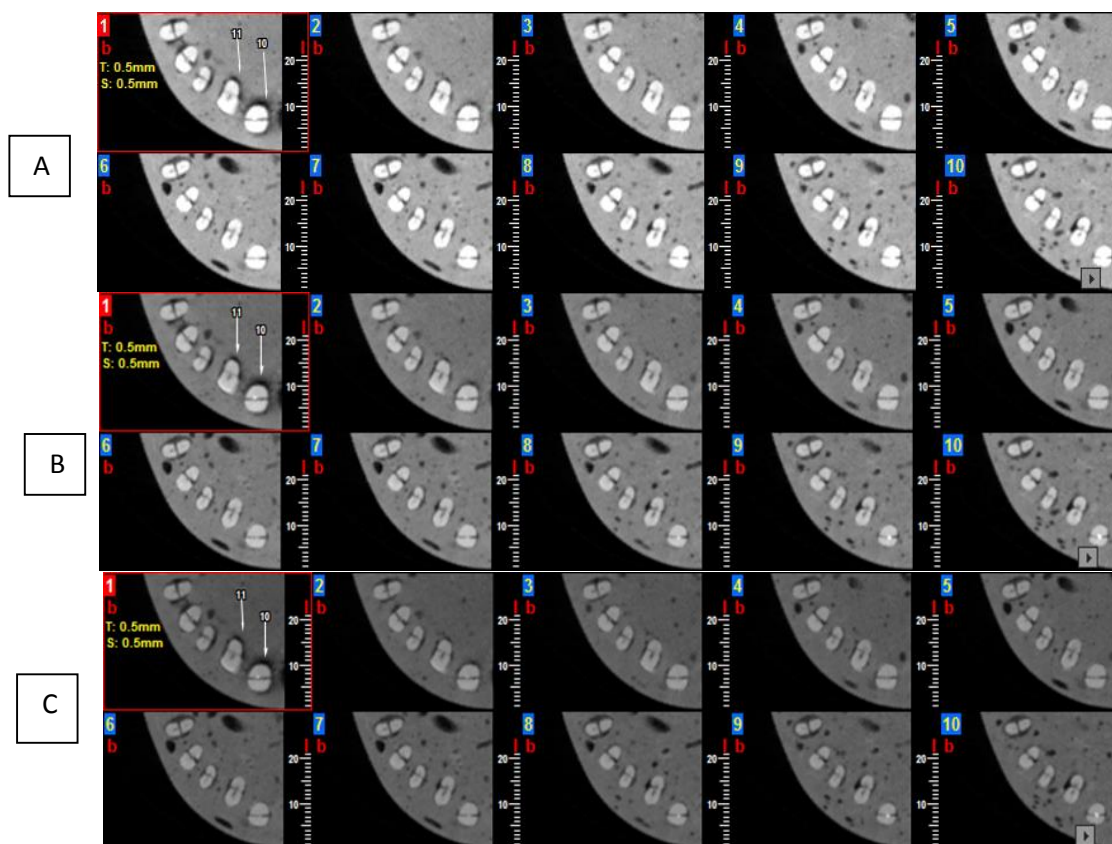
در مشاهده گر اول در نواحی میانی و اپیکال تمامی تشخیص ها منطبق با واقعیت می‌باشد و در تصاویر ناحیه ی سرویکال، بیشترین میزان مثبت واقعی به تصاویر با کنتراست کم و بیشترین میزان مثبت کاذب به تصاویر با کنتراست زیاد تعلق دارد. در مشاهده گر دوم در حالت اپیکال همه تشخیص ها منطبق با واقعیت می‌باشد و بیشترین میزان منفی کاذب مربوط به تصاویر با کنتراست زیاد-سرویکال می‌باشد.

بین مشاهده گر اول و دوم با کنتراست متوسط  $0/680$  می‌باشد (آزمون کاپا). آزمون مک نمار نشان داد بین روش تصویر برداری با درجه کنتراست متوسط و واقعیت تفاوت معنی دار آماری وجود ندارد ( $p=0/999$ ) اما در مشاهده گر دوم تفاوت معنی دار آماری وجود دارد ( $p=0/008$ ).

تحلیل آماری مشاهده ی تصاویر با کنتراست زیاد (جدول ۳)، توسط مشاهده گر اول نشان داد که حساسیت، ویژگی و صحت کلی به ترتیب  $94\%$ ،  $84\%$  و  $89\%$  است و در مشاهده گر دوم نشان داد به ترتیب  $86\%$ ،  $100\%$  و  $93\%$  می‌باشد. توافق بین و دوم در کنتراست زیاد  $0/763$  می‌باشد (آزمون کاپا). آزمون مک نمار نشان داد که در مشاهده گر اول بین روش تصویر برداری با درجه کنتراست زیاد و واقعیت تفاوت معنی دار آماری وجود ندارد ( $p=0/227$ ) اما در مشاهده گر دوم این تفاوت معنی دار است ( $p=0/016$ ).


در هر دو مشاهده گر اول و دوم بیشترین میزان پاسخ-های مثبت واقعی در تصاویر با کنتراست کم می‌باشد. برای هر دو مشاهده گر اول و دوم، بیشترین حساسیت و اختصاصیت، مربوط به تصاویر با کنتراست کم می‌باشد. برای مشاهده گر اول کمترین میزان حساسیت به تصاویر با کنتراست متوسط و کمترین اختصاصیت به تصاویر با کنتراست زیاد تعلق دارد. برای مشاهده گر دوم نیز کمترین حساسیت به کنتراست متوسط تعلق دارد.

همچنین برای مشاهده گر اول و دوم بیشترین صحت کلی مربوط به تصاویر کنتراست کم می‌باشد و برای مشاهده گر اول کمترین میزان صحت کلی به تصاویر با کنتراست



شکل ۱: مقاطع آگزیکال نمونه های کنترل، مربوط به دندان های شماره ۱۰ تا ۱۴ از قالب شماره ۲ با (A) کنتراست زیاد (سایه خاکستری ۴۶٪)، (B) کنتراست متوسط، (C) کنتراست کم





شکل ۲: مقاطع آگزیمال نمونه های دارای تحلیل، مربوط به دندان های شماره ۱۰ تا ۱۴ از قالب شماره ۲ با (A) کنتراست زیاد (سایه خاکستری ۴۶٪)، (B) کنتراست متوسط، (C) کنتراست کم

جدول ۱: تحلیل آماری مشاهده ی تصاویر با کنتراست کم

	حساسیت	اختصاصیت	ارزش اخباری مثبت	ارزش اخباری منفی	ROC مساحت زیر منحنی
مشاهده گر اول	٪۱۰۰ (٪۹۲/۸۹،٪۱۰۰)	٪۱۰۰ (٪۹۲/۸۹،٪۱۰۰)	٪۱۰۰ (٪۹۲/۸۹،٪۱۰۰)	٪۱۰۰ (٪۹۲/۸۹،٪۱۰۰)	۱ (۰/۹۶،۱) P<0/001
مشاهده گر دوم	٪۹۲ (٪۸۰/۷۷،٪۹۷/۷۸)	٪۱۰۰ (٪۹۲/۸۹،٪۱۰۰)	٪۱۰۰ (٪۹۲/۲۹،٪۱۰۰)	٪۹۲/۵۹ (٪۸۲/۱۱،٪۹۷/۹۴)	۰/۹۶ (۰/۹۶،۰/۹۹) P<0/001

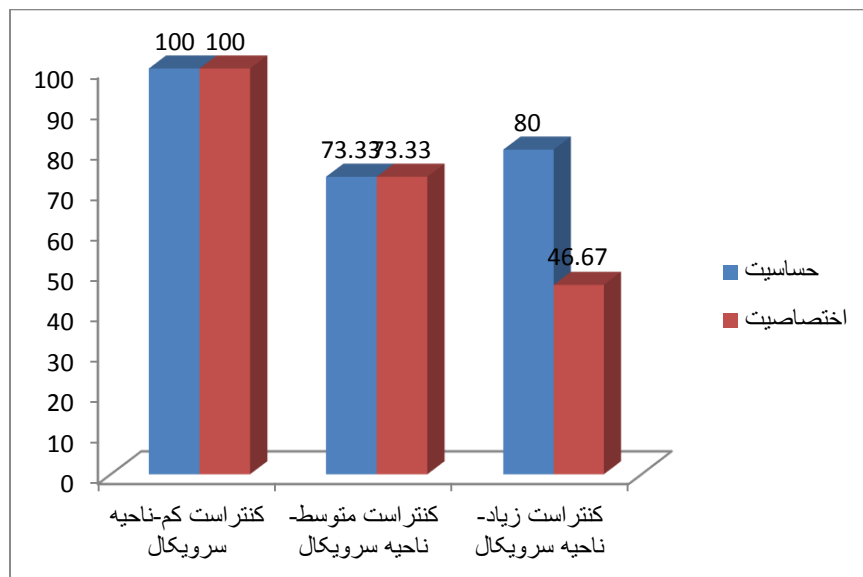
جدول ۲: تحلیل آماری مشاهده ی تصاویر با کنتراست متوسط

	حساسیت	اختصاصیت	ارزش اخباری مثبت	ارزش اخباری منفی	ROC مساحت زیر منحنی
مشاهده گر اول	٪۹۲ (٪۸۰/۷۷،٪۹۷/۷۸)	٪۹۲ (٪۸۰/۷۷،٪۹۷/۷۸)	٪۹۲ (٪۸۰/۷۷،٪۹۷/۷۸)	٪۹۲ (٪۸۰/۷۷،٪۹۷/۷۸)	۹۲ (۰/۸۵،۰/۹۶) P<0/001
مشاهده گر دوم	٪۸۴ (٪۷۰/۸۹،٪۹۲/۸۳)	٪۱۰۰ (٪۹۲/۸۹،٪۱۰۰)	٪۱۰۰ (٪۹۱/۵۹،٪۱۰۰)	٪۸۶/۲۱ (٪۷۴/۶۲،٪۹۳/۸۵)	۹۲ (۰/۸۵،۰/۹۶) P<0/001

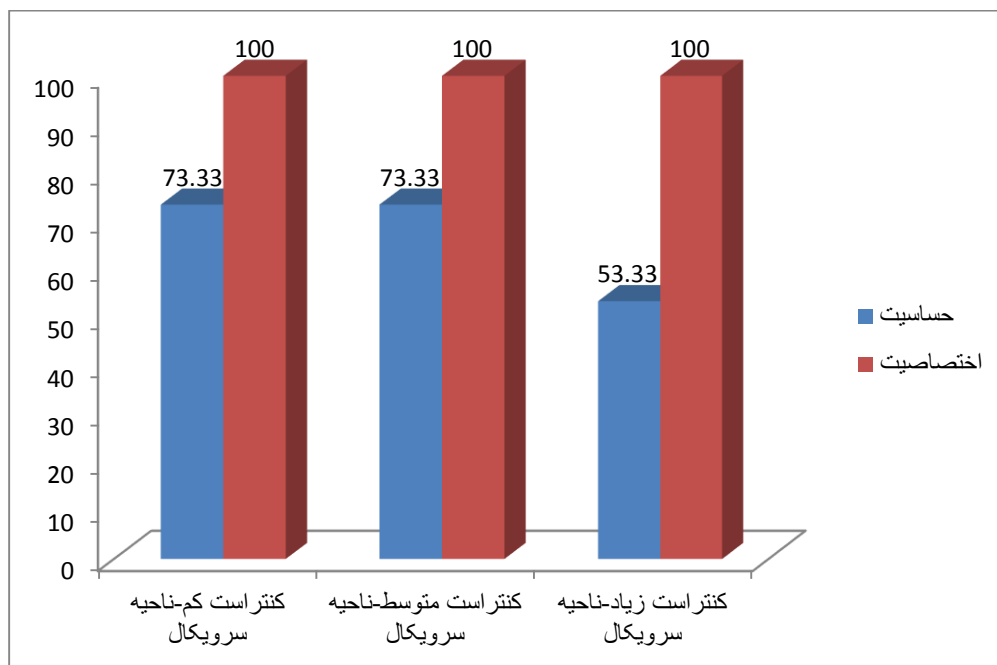
جدول ۳: تحلیل آماری مشاهده ی تصاویر با کنتراست زیاد

	حساسیت	اختصاصیت	ارزش اخباری مثبت	ارزش اخباری منفی	ROC مساحت زیر منحنی
مشاهده گر اول	٪۹۴ (٪۸۳/۴۵،٪۹۸/۷۵)	٪۸۴ (٪۷۰/۸۹،٪۹۲/۸۳)	٪۸۵/۴۵ (٪۷۳/۳۴،٪۹۳/۵)	٪۹۳/۳۳ (٪۸۱/۷۳،٪۹۸/۶۰)	۰/۸۹ (۰/۸۱،۰/۹۴) P<0/001
مشاهده گر دوم	٪۸۶ (٪۷۳/۲۶،٪۹۴/۱۸)	٪۱۰۰ (٪۹۲/۸۹،٪۱۰۰)	٪۱۰۰ (٪۹۱/۷۸،٪۱۰۰)	٪۸۷/۷۲ (٪۷۶/۳۲،٪۹۴/۹۲)	۰/۹۳ (۰/۸۶،۰/۹۷) P<0/001

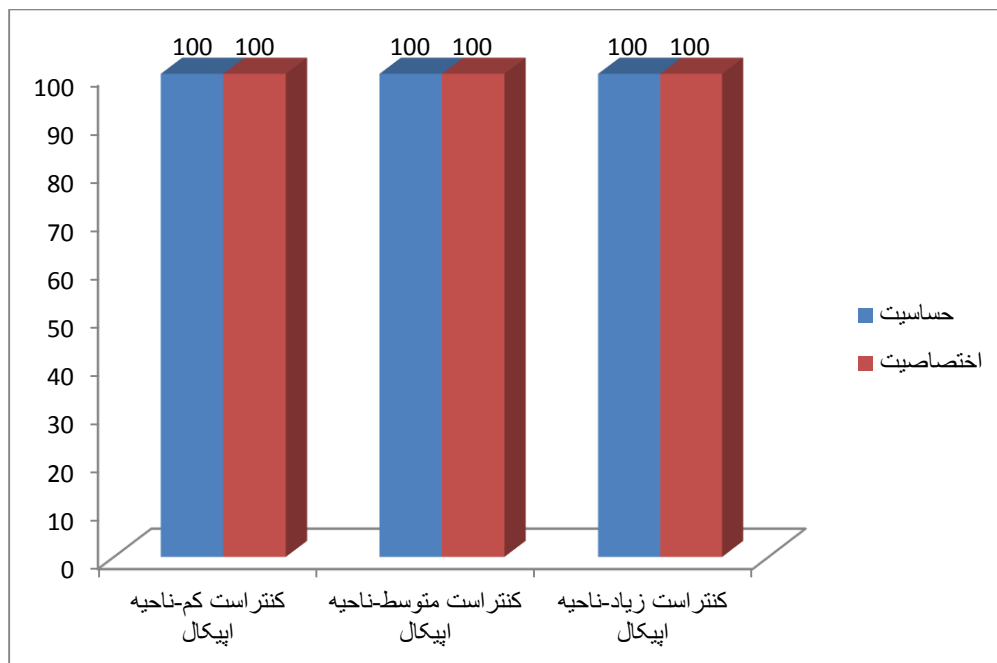




نمودار ۱: مقایسه اختصاصیت و حساسیت در کنتراست های مختلف پردازش تصویر در در ناحیه سرویکال در تشخیص تحلیل در مشاهده گر اول



نمودار ۲: مقایسه اختصاصیت و حساسیت در کنتراست های مختلف پردازش تصویر در ناحیه سرویکال در تشخیص تحلیل در مشاهده گر دوم



نمودار ۳: مقایسه اختصاصیت و حساسیت در کنتراست های مختلف پردازش تصویر در ناحیه اپیکال در تشخیص تحلیل در مشاهده گر اول و دوم

### بحث

اشعه X معمول، اغلب ناکافی می باشد. روش CBCT ابزار قدرتمندتری است که امکان تشخیص زودرس و دقیق تر این ضایعات را فراهم می کند (۲۷). امروزه تمام سیستم های تصویربرداری مستقیم دیجیتال، انواع مختلفی از تکنیک های پردازش تصویر را در دسترس قرار می دهند. پردازش تصویر در رادیوگرافی دیجیتال، شامل روش های متنوعی است که در قالب Enhancement های نرم افزاری سیستم دیجیتال در اختیار دندانپزشک قرار می گیرند. از این فیلترها در دندانپزشکی جهت تسهیل تفسیر تصاویر در اهداف تشخیصی یا درمانی استفاده می شود. اگرچه ارزش تشخیصی Enhancement های مختلف ارایه شده با نرم افزارهای تصویربرداری دیجیتال بحث برانگیز است (۲۸، ۲۰).

مشاهده ی رادیوگرافیک ابزار کمک کننده ای است که می تواند حضور یک ناهنجاری در دندان را نشان دهد، که همراه معاینات بالینی و تاریخچه ی پزشکی، منجر به تشخیص و ارائه ی طرح درمان می شود. اصولاً هر روش تشخیصی برای ضایعات تحلیل داخلی ریشه باید توانایی تشخیصی صحیح را داشته باشد (۱۶). تحلیل داخلی ریشه، یک پروسه ی التهابی است که از فضای پالپ شروع می شود و همراه با از دست رفتن دنتین و تهاجم احتمالی سمیتوم می باشد. اکثر مقالات در زمینه ی تحلیل، بر روی تحلیل خارجی ریشه تمرکز داشته اند در حالی که تحلیل داخلی ریشه نیز چالش مهمی برای دست اندرکاران محسوب می شود. این ضایعات به سختی تشخیص داده می شوند و رادیوگرافی

قبل از مطالعه‌ی حاضر، مطالعات دیگری درباره‌ی تاثیر کنتراست بر روی تحلیل داخلی ریشه انجام نگرفته است. اما در زمینه‌ی تحلیل خارجی، می‌توان به مطالعه‌ی Habibikia و همکاران در سال ۲۰۱۸ اشاره کرد. در این مطالعه تاثیر تغییرات کنتراست (زیاد، متوسط و کم)، در تعیین تحلیل خارجی ناحیه‌ی طوق دندان در دندان‌های تک ریشه ناشی از مجاورت دندان نهفته در روش CBCT بررسی شد. مقایسه‌ی اختصاصیت، حساسیت و صحت کلی تصاویر نشان داد که تصاویر با کنتراست زیاد، عملکرد مطلوب‌تری در تشخیص تحلیل خارجی ناشی از دندان‌های نهفته دارند و تصاویر ثبت شده با کنتراست متوسط و کم نیز به میزان کمتری در شناسایی تحلیل خارجی ناشی از دندان‌های نهفته به ما کمک می‌کنند (۲۶). در ارتباط با تحلیل داخلی، هیچ مطالعه‌ای درباره‌ی تاثیر تغییرات کنتراست بر تحلیل داخلی ریشه یافت نشد.

در مطالعه‌ی ما بر تحلیل داخلی ریشه در نهایت بیشترین حساسیت و اختصاصیت و صحت کلی مربوط به تصاویر با کنتراست کم می‌باشد. این نتیجه با مطالعه‌ی Habibikia و همکاران در سال ۲۰۱۸ درباره‌ی تحلیل خارجی مطابقت ندارد که می‌تواند به علت محل متفاوت تحلیل داخلی و خارجی نسبت به سطح ریشه و تاثیر بصری مختلف آن بر دید مشاهده گر ها باشد.

قابل ذکر است که آزمون مک نمار در نتایج مشاهده گر دوم نشان داد بین روش تصویر برداری با درجه کنتراست زیاد و واقعیت ( $p=0/016$ ) و همچنین بین کنتراست متوسط و واقعیت ( $p=0/008$ )، تفاوت معنی دار آماری وجود دارد اما در بقیه‌ی موارد در مشاهده گر اول و دوم، آزمون مک نمار تفاوت معنی داری با واقعیت نشان نداد. در هر دو مشاهده گر اول و دوم بیشترین میزان پاسخ‌های مثبت واقعی در تصاویر با کنتراست کم بود.

همچنین جهت بررسی جزئی تر و مقایسه‌ی نواحی مختلف ریشه، تغییرات کنتراست در سه ناحیه‌ی سرویکال، میانی و اپیکال نیز مورد ارزیابی قرار گرفت. آزمون مک نمار در مشاهده گر دوم نشان داد بین روش تصویربرداری با درجه کنتراست زیاد-سرویکال و واقعیت تفاوت معنی دار آماری وجود دارد ( $p=0/016$ ). در حالی که تحلیل آماری مشاهده تصاویر تمامی کنتراست ها (کم-متوسط-زیاد) در ناحیه اپیکال توسط مشاهده گر اول و دوم نشان داد که حساسیت، ویژگی و صحت کلی به ترتیب  $100\%$ ،  $100\%$  و  $100\%$  است و در ناحیه‌ی اپیکال تمامی تشخیص‌ها منطبق با واقعیت می‌باشد. گرچه در تفسیر این نتیجه باید جانب احتیاط را رعایت کرد زیرا اگر چه مطالعات انجام شده پیشین هم نشان داده است که CBCT در قدرت کشف ضایعات اپیکال ریشه، به طور معناداری بهتر از رادیوگرافی‌های پری اپیکال عمل می‌کند، اما در نظر داشته باشیم که در شرایط *in vivo* ناحیه‌ی اپیکال ریشه، سخت ترین ناحیه از لحاظ کشف ضایعات تحلیل داخلی ریشه است که می‌تواند به دلیل تنوع بیشتر کانال ریشه، باریک شدگی کانال به نسبت قسمت کروئال، وجود تنوع آناتومیک فراوان در ناحیه‌ی اپیکال فورامن و همچنین سوپرایمپوزیشن ساختارهای آناتومیک مختلف، خصوصاً در ناحیه مولرهای ماگزایلا باشد (۱۶). هر چند مطالعه ما بر روی دندان‌های تک ریشه بود، که علت آن حذف کلی ساختارهای آناتومیک در مطالعات *In vitro* می‌باشد و در واقع ما با مشکل سوپرایمپوزیشن واجه نبودیم. از طرف دیگر، بیشترین محدودیت تصاویر رادیوگرافی در ارزیابی حفرات کوچک تحلیلی است (۱۹) که در نواحی اپیکال فراوان تر هستند اما در مطالعه‌ی حاضر، عمق تمام حفرات تحلیلی ایجاد شده در تمام نواحی سرویکال، میانی و اپیکال یکسان بود لذا در تفسیر نتایج باید محتاطانه، تمام محدودیت‌های این مطالعه‌ی *in vitro* را مدنظر قرار داد.

داخلی ریشه مورد پذیرش قرار گیرد. تحلیل آماری تمامی کنتراست ها (کم-متوسط-زیاد) نشان داد که در ناحیه ی اپیکال تمامی تشخیص ها منطبق با واقعیت می باشد. همچنین بین روش تصویربرداری با درجه کنتراست زیاد-سرویکال و واقعیت، تفاوت معنی دار آماری وجود دارد.

### قدردانی

این مقاله حاصل طرح تحقیقاتی مصوب دانشگاه علوم پزشکی جندی شاپور اهواز می باشد. بدین وسیله مراتب قدردانی خود و همکاران را اعلام می داریم. همچنین از زحمات بی دریغ آقای دکتر محمد امین کاوسی که امکان دسترسی به تصاویر CBCT را در کلینیک رادیولوژی خود فراهم کردند، کمال تشکر را داریم.

از محدودیت های این مطالعه می توان به ایجاد مصنوعی یک حفره به صورت گرد و با حدود مشخص توسط فرز اشاره کرد، که به طور کامل ویژگی ضایعات فیزیولوژیک را ندارند. عمق حفرات در تمام نواحی سرویکال، میانی و اپیکال یکسان بود. همچنین به علت ماهیت آزمایشگاهی این تحقیق، سوپرایمپوزیشن آناتومیک موجود نبود. از جنبه های با ارزش این تحقیق می توان به کاربرد و بررسی تأثیر درجات مختلف کنتراست در نرم افزار NNT برای اولین بار در شناسایی تحلیل های داخلی ریشه اشاره نمود.

### نتیجه گیری

با توجه به آزمون های انجام شده و نتایج به دست آمده، در نهایت بیشترین حساسیت و اختصاصیت و صحت کلی مربوط به تصاویر با کنتراست کم می باشد. لذا کنتراست کم می تواند به عنوان یک فیلتر پردازش جهت شناسایی تحلیل

### منابع

- 1-Patel S, Dawood A, Wilson R, Horner K, Mannocci F. The detection and management of root resorption lesions using intraoral radiography and cone beam computed tomography – an in vivo investigation. *Int Endod J* 2009;42(9):831-8.
- 2-Lyroudia KM, Dourou VI, Pantelidou OC, Labrianidis T, Pitas IK. Internal root resorption studied by radiography, stereomicroscope, scanning electron microscope and computerized 3D reconstructive method. *Dent Traumatol* 2002;18(3):148-52.
- 3-Kamburoglu K, Kursun S. A comparison of the diagnostic accuracy of CBCT images of different voxel resolutions used to detect simulated small internal resorption cavities. *Int Endod J* 2010 ;43(9):798-807.
- 4-Haapasalo M, Endal U. Internal inflammatory root resorption: the unknown resorption of the tooth. *Endod Top* 2006;14:60-79.
- 5-Sigurdsson A, Trope M, Chivian N. The Role of Endodontics After Dental Traumatic Injuries. In: Hargreaves KM, Cohen S, editors. *Cohen's Pathways of the Pulp*. 10th ed. St Louis: Mosby; 2011. P 620-54.
- 6-Calis kan MK and M. Turkun M. Prognosis of permanent teeth with internal resorption: a clinical review, *Dent Traumatol* 1997;13(2):75-81.
- 7-White SC, Pharoah MJ. The evolution and application of dental maxillofacial imaging modalities. *Dent Clin North Am* 2008;52(4):689-705.
- 8-Kamburoglu K, Kursun S, Yuksel S, Oztas B. Observer ability to detect ex vivo Simulated internal or external cervical root resorption. *J Endod* 2011; 37(2):168-75.
- 9-Estrela C, Bueno MR, De Alencar AH, Mattar R, Valladares Neto J, et all. Method to evaluate inflammatory root resorption by using cone beam computed tomography. *J Endod* 2009; 35(11):1491-7.

- 10-Cohenca N, Simon JH, Mathur A, Malfaz JM. Clinical indications for digital imaging in dento-alveolar trauma. Part 2: root resorption. *Dent Traumatol* 2007; 23(2):105-13.
- 11-Patel S. New dimensions in endodontic imaging: Part 2: Cone beam computed tomography. *Int Endod J* 2009;42(6):463-75.
- 12-Kamburoglu K, Barenboim SF, Kaffe I. Comparison of Conventional film with different digital and digitally filtered images in the detection of simulated internal resorption cavities: an ex vivo study. *Oral Surg Oral Med Oral Pathol Oral Radiol Endod* 2008;105(6):790-7.
- 13-Khalilak Z, Dadresanfar B, Mehralizade S, fallahdoost A, Mokhberi L. Comparison of The Diagnostic Quality Of the Conventional and Digital Radiography in Detection of External Root Resorption Cavities (Invitro). *J Res Dent Sci* 2012;8(4) :194-9.
- 14-Patel S, Dawood A, Whaites E, Pitt Ford T: New dimensions in endodontic imaging: part 1: conventional and alternative radiographic systems. *Int Endod J* 2009;42:447-62.
- 15-Kiarudi A, Eghbal M, Y YS, Aghdasi M, Fazlyab M. The applications of cone-beam computed tomography in endodontics: a review of literature. *Iran Endod J*. 2015;10(1):16-25.
- 16-Sharifi S, Maserat V, Safar Far A, Shah Siah S, Kavosi MA et al. Comparison of Diagnostic Accuracy of Cone Beam Computed Tomography(Cbct) Images and Periapical Radiography in Internal Root Resorption Lesions. *Jundishapur Sci Med J* 2013;12(3):253-61.
- 17-Madani Z, Moudi E , Bijani A, Mahmoudi E. Diagnostic Accuracy of Cone-Beam Computed Tomography and Periapical Radiography in Internal Root resorption. *Iran Endod J* 2016;11(1):51-6.
- 18-Scarfe WC, Levin MD, Gane D, Farman AG. Use of Cone BeamComputed Tomography in Endodontics. *Int J Dent* 2009;2009:1-20.
- 19-MehrAli Zadeh S, Talayi poor A, Mehrvarzfar P, Edalat M, SHarifi SHoushtari S. Comparison between digital intraoral radiography (PSP) and Cone Beam CT images in detection internal root resorption (in-vitro study). *J Res Dent Sci*. 2016;13(2) :102-8.
- 20-Farhadi N, Shokraneh A, Saatchi M. Effect of different levels of sharpness processing filter on the measurement accuracy of endodontic file length. *Dental Hypotheses*. 2016; 7(1):15.
- 21-White S, Pharoah M. *Oral radiology principle and interpretation*. 6th ed. St. Louis: Mosby Elsevier;2009. P 78-99,270-81.
- 22-Liedke GS, Da Silveira HE, Da Silveira HL, Dutra V, de Figueiredo JA. Influence of voxel size in the diagnostic ability of cone beam tomography to evaluate simulated external root resorption. *J Endod* 2009;35(2): 233-5.
- 23-de Azevedo Vaz SL, Vasconcelos TV, Neves FS, de Freitas DQ, Haiter-Neto F. Influence of cone-beam computed tomography enhancement filters on diagnosis of simulated external root resorption. *J Endod*. 2012;38(3):305-8.
- 24-Neves FS, de Freitas DQ, Campos PS, de Almeida SM, Haiter-Neto F. In vitro comparison of cone beam computed tomography with different voxel sizes for detection of simulated external root resorption. *J Oral Sci*. 2012;54(3):219-25.
- 25-Neves FS, Vasconcelos TV, Vaz SL, Freitas DQ, Haiter-Neto F. Evaluation of reconstructed images with different voxel sizes of acquisition in the diagnosis of simulated external root resorption using cone beam computed tomography. *Int Endod J*. 2012;45(3):234-9.
- 26-Habibikia A, Dabaghi A, Hejazi SV. Evaluation of the efficacy of contrast alteration for detecting impacted tooth-induced external root resorption, cervical portion of single root teeth in cone beam computed tomography, an ex-vivo study [dissertation]. Ahwaz: Jondishapur University of Medical Sciences;2018.
- 27-Nilsson E, Bonte E, Bayet F and Lasfargues JJ. Management of Internal Root Resorption on Permanent Teeth: Review Article. *International J Dentistry* 2013; Article ID 929486.
- 28-Mehralizadeh S, Mehrvarzfar P, Taghizadeh S, Edalat M, Mohebi M. Reverse contrast enhancement in digital radiography in detection of vertical root fracture (in vitro). *jdm*. 2015; 28 (2) :115-121.

## Evaluation of the Effect of Contrast Alteration in Detecting Internal Root Resorption in Single Root Teeth in Cone Beam Computed Tomography

Ali Habibi Kia<sup>1</sup>, Arash Dabaghi<sup>1\*</sup>, Mansour Jafarzadeh<sup>2</sup>, Somayeh Torfi<sup>3</sup>, Masoud Esmaili<sup>4</sup>

1-Assistant Professor of Oral and Maxillofacial Radiology.

2-Assistant Professor of Endodontics.

3-Undergraduate Student of Dentistry.

4-Assistant Professor of Oral and Maxillofacial Radiology.

1-Department of Oral and Maxillofacial Radiology, Faculty of Dentistry, Ahvaz Jundishapur University of Medical Sciences, Ahvaz, Iran.

2-Department of Endodontics, Faculty of Dentistry, Ahvaz Jundishapur University of Medical Sciences, Ahvaz, Iran.

3-Faculty of Dentistry, Ahvaz Jundishapur University of Medical Sciences, Ahvaz, Iran.

4-Department of Radiology, Faculty of Dentistry, Shahid Sadoughi University of Medical Sciences, Yazd, Iran.

\*Corresponding author:

Arash Dabaghi; Department of Oral and Maxillofacial Radiology, Faculty of Dentistry, Ahvaz Jundishapur University of Medical Sciences, Ahvaz, Iran.

Tel: +9809122109110

Email: ara\_dabaghi@yahoo.com

### Abstract

**Background and Objective:** Early diagnosis of internal root resorption is a challenge in endodontics. Image-processing filters are applied to facilitate image interpretation for diagnostic or treatment purposes. The aim of this study was to investigate the effect of contrast alterations in detecting internal root resorption in CBCT images.

**Materials and Methods:** Fifty single root teeth with were splited mesiodistally in this *in vitro* case-control study. Artificial internal resorption lesions were created in cervical, middle or apical areas. CBCT images were taken before and after cavity preparation. CBCT images was evaluated by two radiologists in low, intermediate and high contrasts. The data were analyzed using Kappa and MacNemar tests on SPSS software. Overall accuracy was evaluated with sub curve analysis of ROC.

**Results:** Low contrast images had the highest sensitivity, specificity and overall accuracy (all 100% for first observer and 92, 100, 96% for second observer, respectively). In apical area in low, intermediate and high contrasts, sensitivity, specificity and overall accuracy were 100%. There was a significant difference with reality in high contrast-cervical resorption group (P=0.016).

**Conclusion:** The low contrast may be an acceptable processing filter in detection of internal root resorption.

**Keywords:** Root Resorption, Cone-Beam Computed Tomography, Image processing.

Please cite this paper as:

Habibi Kia A, Dabaghi A, Jafarzadeh M, Torfi S, Esmaili M. Evaluation of the Effect of Contrast Alteration in Detecting Internal Root Resorption in Single Root Teeth in Cone Beam Computed Tomography. *Jundishapur Sci Med J* 2020; 19(5):409-422

Received: July 12, 2020

Revised: Sep 13, 2020

Accepted: Sep 14, 2020