

## ارزیابی کاربرد درموسکوپي در تشخیص بالینی ضایعات پوستی بدخیم و ضایعات پوستی پیش بدخیم

سید محمد رادمش<sup>۱</sup>، زهرا نادری رارانی<sup>۲\*</sup>

### چکیده

**زمینه و هدف:** درموسکوپي یک روش تشخیصی غیرتهاجمی است که اجازه مشاهده ویژگی‌های مورفولوژیکی که با چشم غیرمسلح قابل تشخیص نیست را فراهم می‌کند. درموسکوپي باعث بهبود قابل توجه در دقت تشخیصی ضایعات پوستی شده است. هدف این مطالعه ارزیابی کاربرد درموسکوپي در تشخیص بالینی ضایعات پوستی بدخیم و ضایعات پوستی پیش بدخیم می‌باشد.

**روش بررسی:** این مطالعه مشاهده ای آینده نگر بر روی ۲۴۰ بیمار با ضایعات پوستی مشکوک به بدخیمی و پیش بدخیمی انجام شد. تمام بیماران تحت ارزیابی درموسکوپي و هیستوپاتولوژیک قرار گرفتند. نتایج درموسکوپي با یافته‌های هیستوپاتولوژیک به عنوان استاندارد طلایی تشخیص مقایسه شد.

**یافته‌ها:** از میان ۲۴۰ ضایعه پوستی مورد بررسی ۶۹ مورد (۲۸/۸٪) خوش خیم، ۷۵ مورد (۳۱/۳٪) پیش بدخیم و ۹۶ مورد (۴۰/۰٪) بدخیم بودند. توافق بین درموسکوپي با نتایج بیوپسی ۷۵/۴٪ بود. حساسیت، ویژگی، ارزش اخباری مثبت، ارزش اخباری منفی و دقت درموسکوپي در تشخیص ضایعات بدخیم به ترتیب برابر ۸۵/۴۲٪، ۷۰/۵۹٪، ۸۰/۴۰٪، ۷۷/۴۲٪ و ۷۹/۲۷٪ می‌باشد؛ این موارد برای ضایعات پیش بدخیم به ترتیب برابر ۶۶/۶۷٪، ۷۰/۵۹٪، ۷۱/۴۳٪، ۶۵/۷۵٪ و ۶۸/۵۴٪ بود.

**نتیجه‌گیری:** نتایج این مطالعه نشان داد درموسکوپي یک ابزار ارزشمند برای تمایز ضایعات پوستی مختلف می‌باشد. همچنین حساسیت و ویژگی بالای درموسکوپي به ویژه در تشخیص ضایعات بدخیم نشان می‌دهد درموسکوپي می‌تواند به عنوان یک ابزار تشخیصی روتین در بررسی‌های درماتولوژیک استفاده شود و قبل از انجام بیوپسی تهاجمی پوست، کمک زیادی به تشخیص دقیق ضایعات پوستی کند.

**واژگان کلیدی:** درموسکوپي، ضایعات پوستی، هیستوپاتولوژی، دقت تشخیصی.

۱-دانشیار گروه پوست.

۲-دستیار تخصصی گروه پوست.

۲۰۱- گروه پوست، دانشکده پزشکی، دانشگاه علوم پزشکی جندی شاپور اهواز، اهواز، ایران.

\* نویسنده مسئول:

زهرا نادری رارانی؛ گروه پوست، دانشکده پزشکی، دانشگاه علوم پزشکی جندی شاپور اهواز، اهواز، ایران.

تلفن: ۰۰۹۸۹۱۳۳۰۴۴۶۷۰

Email: naderi.dermato.1989@gmail.com

اعلام قبولی: ۱۳۹۹/۶/۲۹

دریافت مقاله اصلاح شده: ۱۳۹۹/۵/۳۱

دریافت مقاله: ۱۳۹۸/۱۱/۲۹

## مقدمه

توجهی بر تشخیص سریع ملانوما داشته است و همچنین به عنوان یک ابزار تشخیصی مفید برای ارزیابی بالینی سرطان های پوست غیر ملانومایی مانند Bowen, BCC disease و SCC گزارش شده است (۱۰، ۱۱).

آگاهی از دقت تشخیصی درموسکوپي برای کاربرد صحیح آن بسیار مهم است. بیشتر مطالعات به مقایسه درموسکوپي با چشم غیر مسلح پرداخته اند و با توجه به نتایج بدست آمده برتری و مزیت آشکار درموسکوپي نسبت به چشم غیرمسلح مورد تأیید قرار گرفته است (۷، ۱۲). بنابراین در حال حاضر، در درماتولوژی از درموسکوپي به عنوان یک روش مهم برای ارزیابی ضایعات پوستی استفاده می کنند. درموسکوپي دقت تشخیص ضایعات پوستی را افزایش می دهد و نیاز به بیوپسی از ضایعات پوستی را کاهش می دهد (۷، ۱۳). اما در برخی مناطق از جمله ایران این روش نسبتاً جدید است و این وجود مطالعات کمی بر روی ارزش تشخیصی درموسکوپي و مقایسه نتایج درموسکوپي با یافته های هیستوپاتولوژیک پرداخته اند. لذا این مطالعه با هدف ارزیابی کاربرد تکنیک درموسکوپي در تشخیص بالینی ضایعات پوستی بدخیم و ضایعات پیش بدخیم انجام گردید.

## روش بررسی

پژوهش حاضر یک مطالعه اپیدمیولوژیک توصیفی آینده نگر است که بر روی افراد دارای ضایعات پوستی مراجعه کننده به درمانگاه پوست بیمارستان امام خمینی اهواز در سال ۱۳۹۸-۱۳۹۷ انجام شد. این مطالعه پس از تایید در کمیته اخلاق دانشگاه علوم پزشکی جندی شاپور اهواز و اخذ کد اخلاق (IR.AJUMS.REC.1398.119). انجام گردید. همچنین مطالعه با رعایت اصول اخلاقی و محرمانه ماندن اطلاعات موجود در پرونده بیماران انجام شد.

سرطان های پوست از شایع ترین بدخیمی ها در سفید پوستان بوده و یک سوم موارد سرطان در این افراد را به خود اختصاص می دهند (۱). تومورهای بدخیم شامل Basal cell carcinoma و Squamous cell carcinomas روی هم رفته علت اصلی سرطان های پوست غیرملانومی (NMSC) (Non melanoma skin cancer) هستند (۲). با تشخیص زودرس و درمان مناسب میزان بهبودی این ضایعات بالا است. بنابراین تشخیص و درمان زودرس بهترین استراتژی برای کاهش مورتالیتی و موربیدیتی مرتبط با سرطان های پوست است (۳).

معاینه بصری اولین ابزار غربالگری توسط پزشکان است اما گاهی برای تشخیص خوش خیمی از بدخیمی کافی نیست. بیوپسی پوست و بررسی هیستوپاتولوژی، استاندارد طلایی برای تشخیص ضایعات پوستی است (۴) و به ویژه برای تأیید تشخیص ضایعات بدخیم الزامی است. با این حال، این روش تهاجمی، زمان بر و دردناک است و نمونه برداری کامل در بیماران با چندین ضایعه مشکوک معمولاً امکان پذیر نیست (۵). تکنیک های غیرتهاجمی اطلاعات مفیدی را برای شناسایی بهتر، تشخیص قطعی تر و مونتورینگ درمان NMSC ارائه می دهند (۴). امروزه یکی از مهمترین تکنیک های غیرتهاجمی در این زمینه درموسکوپي می باشد (۶). در واقع توسعه این روش تشخیصی غیرتهاجمی نه تنها امکان تصویربرداری بافت به صورت in-vivo را برای تشخیص دقیق تر سرطان پوست فراهم می کند، بلکه سبب صرفه جویی در وقت بیمار و هزینه های سیستم بهداشت نیز می گردد (۳، ۷).

درموسکوپي یک روش تشخیصی ساده و کم هزینه است که امکان بررسی ویژگی های مورفولوژیک ضایعات پوستی در اپیدرم و پایپیلاری درم که با چشم غیرمسلح قابل تشخیص نیستند را فراهم می کند. درموسکوپي به شناسایی ضایعاتی که احتمال بدخیمی بالایی دارند کمک می کند (۸، ۹). در مورد سرطان های پوست، درموسکوپي تأثیر قابل

به وسیله آمار توصیفی شامل فراوانی، میانگین، انحراف معیار، فراوانی و درصد فراوانی مورد تجزیه و تحلیل قرار گرفتند. برای بررسی قابلیت تشخیصی ضایعات پوستی توسط درموسکوپ از آنالیز ROC (Receiver operating characteristic) استفاده شد. به منظور مقایسه نتایج درموسکوپی با یافته‌های پاتولوژی، فاکتورهای دقت (accuracy)، حساسیت (sensitivity)، ویژگی (specificity)، ارزش اخباری مثبت (PPV) و ارزش اخباری منفی (NPV) محاسبه گردید.

### یافته‌ها

در این مطالعه ۲۴۰ نفر بین سنین ۱۰ تا ۹۱ سال شرکت داشتند. مشخصات پایه افراد شرکت کننده در دو گروه در جدول ۱ ارائه شده است.

در مجموع ۳۵ نوع تشخیص بیوپسی برای افراد مورد مطالعه داده شد. شایع‌ترین ضایعات پوستی به ترتیب BCC (۳۲/۹٪)، SK (۱۶/۷٪)، Nevus (۶/۳٪) و SCC (۵٪) بودند. از این میان ۶۹ مورد (۲۸/۸٪) خوش خیم، ۷۵ مورد (۳۱/۳٪) پیش بدخیم و ۹۶ مورد (۴۰/۰٪) بدخیم بودند. در ۲۴۰ ضایعه مورد بررسی ۴۱ الگوی درموسکوپی مختلف گزارش شد. شایع‌ترین الگوی درموسکوپی در ضایعات پیش بدخیم: Sharp border (۲۸٪) و Comedo-like opening (۱۴/۶۷٪) بودند. شایع‌ترین الگوی درموسکوپی در ضایعات بدخیم Blue-gray ovoid nest (۴۱/۶۷٪)، Leaf like structure (۴۱/۶۷٪) و Ulceration (۳۹/۵۸٪) بودند. در ضایعات خوش خیم نیز شایع‌ترین الگوهای درموسکوپی Collarette Homogenous scale / keratin plaque (۲۶/۰۹٪) و red background / white exophytic papillary projection (۱۷/۳۹٪) بودند.

تطابق تشخیص ضایعات توسط مشاهده تصویر ماکروسکوپی و درموسکوپی ضایعات در مقایسه با نتایج حاصل از بیوپسی نشان داد درموسکوپی در ۷۵/۴٪ موارد

نمونه‌ها به روش نمونه‌گیری آسان انتخاب شدند و حجم نمونه برابر ۲۴۰ نفر بود. افراد با ضایعات پوستی مشکوک به بدخیم یا پیش بدخیم با چشم غیرمسلح توسط درماتولوژیست در صورت تمایل و با اخذ رضایتنامه آگاهانه و کتبی وارد مطالعه شدند. همچنین معیارهای خروج از مطالعه عبارت بودند از: افراد مبتلا به ضایعات عفونی یا التهابی پوست و بیماران با درگیری اولیه سرطان‌های غیر پوستی.

بعد از دریافت رضایت آگاهانه از بیماران، اطلاعات آنها از جمله سن، جنس و محل ضایعه ثبت گردید. در مرحله‌ی بعد در تمام بیماران از ضایعه‌ی مورد نظر عکس برداری ماکروسکوپی با دوربین iPhone X به عمل آمد. سپس درموسکوپی توسط همان درماتولوژیست با دستگاه 3Gen DemLite مدل DL3N پلاریزه ساخت کشور آمریکا انجام گردید و تصاویر آن با آداپتور مخصوص دستگاه که امکان اتصال به موبایل را فراهم می‌نمود، توسط دوربین iPhone X ثبت گردید. از تمامی بیماران بیوپسی به عمل آمد و نمونه‌ها توسط یک پاتولوژیست بررسی شدند. در نهایت براساس نتایج حاصل از بیوپسی ضایعات به دو گروه بدخیم و پیش بدخیم طبقه بندی شدند. در ادامه تصاویر ضایعات اعم از ماکروسکوپی و درموسکوپی توسط دو متخصص پوست با تجربه که در مطالعه دخیل نبودند ارزیابی شدند و الگوهای درموسکوپی و تشخیص درموسکوپیک توسط آنان شرح داده شد. در نهایت نتایج درموسکوپی با گزارش پاتولوژی به عنوان استاندارد طلایی تشخیص ضایعات مختلف با هم مقایسه گردید. از آنجایی که تشخیص افتراقی ضایعات در تشخیص ضایعه توسط الگوهای درموسکوپیک کمک کننده می‌باشد، لذا جهت بررسی صحت نتایج درموسکوپی، نتایج مشاهده تصویر ماکروسکوپی به همراه الگوی درموسکوپی با نتایج بیوپسی مقایسه گردید.

### تجزیه و تحلیل آماری

به منظور انجام آنالیزهای آماری نرم‌افزار SPSS نسخه ۲۲ مورد استفاده قرار گرفت. اطلاعات به دست آمده

pseudo lymphoma, Wart, eczema, freckle, hidradenoma و café au lait macules مناسب نبود (۰٪ تشخيص صحيح).

تصاوير باليني و درموسکوپي در مواردی که درموسکوپي کمک کننده بوده و کمک کننده نبوده است در شکل های ۱ و ۲ ارائه شده است.

نتايج مربوط به دقت تشخيصی ضايعات خوش خيم، بدخيم و پيش بدخيم توسط درموسکوپي بر اساس نتايج بيوپسي به عنوان استاندارد طلايي در جدول ۳ مشخص شده است. نتايج آناليز ROC جهت بررسي قدرت تشخيصی ضايعات پوستي بدخيم و پيش بدخيم توسط درموسکوپي در نمودار ۱ نشان داده شده است. همانطور که مشاهده می شود سطح زیر نمودار (AUC) برابر ۰/۵۸۳ (95% CI: ۰/۶۵۶ - ۰/۵۱۱؛ P=۰/۰۲۹) بدست آمد.

بررسي ارتباط بين صحت تشخيص درموسکوپي با محل ضايعه نشان داد اختلاف معنی داری بين صحت تشخيصی درموسکوپي در قسمت های مختلف بدن وجود دارد (P=۰/۰۳۳). بيشتريين تطابق نتايج درموسکوپي با بيوپسي به ترتيب برای ضايعات ناخن (۱۰۰٪ تشخيص صحيح)، تنه (۸۴/۶٪ تشخيص صحيح) و صورت (۷۹/۰۲٪ تشخيص صحيح) و کمترین تأثير آن برای ضايعات ژنيتال (۴۱/۷٪ تشخيص صحيح) بود.

در تشخيص درماتوزهای پوستي کمک کننده بود و در ۲۴/۵۸٪ موارد کمک کننده نبود. به طوري که نتايج درموسکوپي در ۲۰ مورد (۲۰/۹۸٪) از ضايعات خوش خيم، ۲۵ مورد (۳۳/۳۳٪) از ضايعات پيش بدخيم و ۱۴ مورد (۱۴/۵۸٪) از ضايعات بدخيم با یافته های بيوپسي تطابق نداشت. درموسکوپي منفي و پاتولوژی مثبت (منفي کاذب) در ۱۶/۳٪، درموسکوپي مثبت و پاتولوژی منفي (مثبت کاذب) در ۸/۳٪ ضايعات مشاهده شد. نتايج مربوط به تشخيص صحيح نوع ضايعه توسط درموسکوپي با توجه به نتايج بيوپسي در جدول ۲ ارائه شده است.

مقايسه نتايج درموسکوپي و بيوپسي ضايعات مختلف نشان داد در ضايعات بدخيم، درموسکوپي به طور اختصاصی برای ضايعات BCC مناسب تر از ساير ضايعات بود (۹۲/۴٪ تشخيص صحيح) و تمام موارد (۱۰۰٪) ملانوما را به درستي تشخيص داد ولی قادر به تشخيص صحيح بيشتريين موارد (۵۸/۴٪) SCC نبود. در ضايعات پيش بدخيم، درموسکوپي به طور اختصاصی برای ضايعات lentigo (۱۰۰٪ تشخيص صحيح) مناسب بود اما برای ضايعات Actinic chielitis مناسب نبود (۰٪ تشخيص صحيح). در ضايعات خوش خيم، درموسکوپي برای ضايعات melanonychia و sebaceous hyperplasia کاملاً مناسب بود (۱۰۰٪ تشخيص صحيح)؛ و برای ضايعات

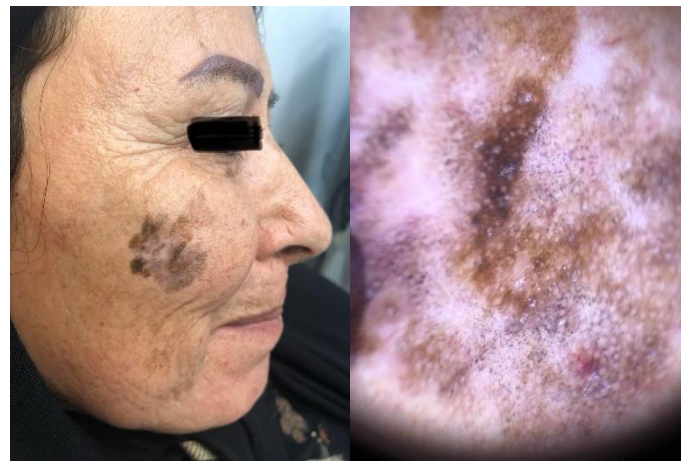جدول ۱: مشخصات پایه افراد مورد پژوهش

متغير	گروه
سن (سال)	۱۶/۷۳ ± ۵۷/۹۰ (۱۰-۹۱)
جنس	زن ۱۱۶ (۴۸/۳)
	مرد ۱۲۴ (۵۱/۷)
مکان ضايعه	صورت ۱۴۳ (۵۹/۶)
	مخاط لب ۴ (۱/۷)
	ژنيتال ۱۲ (۵/۰)
	اندام ۳۰ (۱۲/۵)
	تنه ۲۶ (۱۰/۸)
	اسکالپ ۲۱ (۸/۸)
	ناخن ۴ (۱/۷)

- اعداد به صورت فراواني (درصد) و يا انحراف معيار ± میانگين (حداکثر - حداقل) می باشند.

جدول ۲: بررسی تشخیص صحیح نوع ضایعه توسط درموسکوپی براساس نتایج بیوپسی

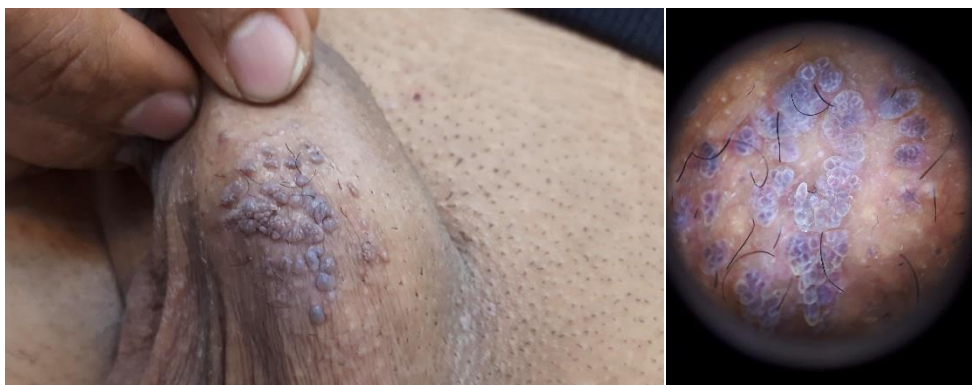شماره	نتیجه بیوپسی	فراوانی	درموسکوپی کمک کننده بوده (n=۱۳۱)	درموسکوپی کمک کننده نبوده (n=۳۹)
۱	BCC	۷۹ (۳۲/۹)	۷۳ (۹۲/۴۰)	۶ (۷/۶۰)
۲	SCC	۱۲ (۵/۰)	۵ (۴۱/۶)	۷ (۵۸/۴)
۳	SK	۴۰ (۱۶/۷)	۲۷ (۶۷/۵)	۱۳ (۳۲/۵)
۴	Actinic chielitis	۱ (۰/۴)	۰	۱ (۱۰۰)
۵	Actinic keratosis	۱۰ (۴/۲)	۴ (۴۰)	۶ (۶۰)
۶	Dysplastic nevus	۲ (۰/۸)	۱ (۵۰)	۱ (۵۰)
۷	MF	۱ (۰/۴)	۱ (۱۰۰)	۰
۸	Bowen	۵ (۲/۱)	۴ (۸۰)	۱ (۲۰)
۹	Lentigo	۱۰ (۴/۲)	۱۰ (۱۰۰)	۰
۱۰	Lentigo maligna melanoma	۱ (۰/۴)	۱ (۱۰۰)	۰
۱۱	EV	۱ (۰/۴)	۰	۱ (۱۰۰)
۱۲	Melanoma	۳ (۱/۳)	۳ (۱۰۰)	۰
۱۳	Kerato acantoma	۲ (۰/۸)	۱ (۵۰)	۱ (۵۰)
۱۴	Kaposi sarcoma	۳ (۱/۳)	۱ (۳۳/۳)	۲ (۶۶/۷)
۱۵	Lentigo maligna	۱ (۰/۴)	۱ (۱۰۰)	۰
۱۶	DFSP	۱ (۰/۴)	۱ (۱۰۰)	۰



(ب)

(الف)

شکل ۱: تائید تطابق درموسکوپی با تشخیص بالینی توسط پاتولوژی. الف: بیمار ۵۹ ساله با پیچ پیگمنته روی گونه‌ی راست از یکسال قبل. ب: اجزای درموسکوپی: ۱. color polymorphism؛ ۲. peppering؛ ۳. atypical pigment network؛ ۴. follicular opening pigmentation. تشخیص درموسکوپی و بیوپسی lentigo maligna melanoma بود.



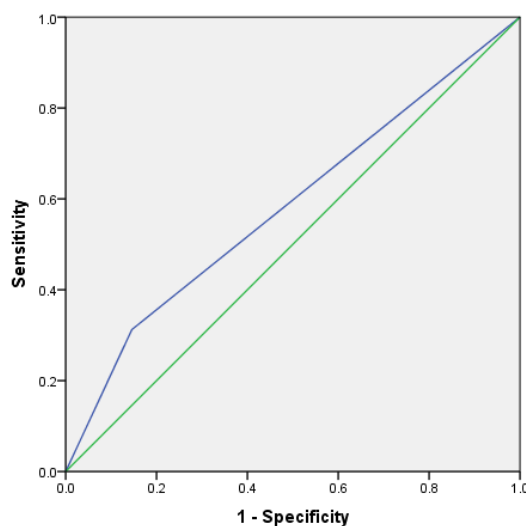
(ب)

(الف)

شکل ۲: عدم کمک کننده بودن درموسکوپی در تشخیص ضایعه پوستی. الف: آقای ۳۰ ساله با ضایعات پاپولر متعدد روی شفت پنیس از ۶ ماه قبل. ب: نمای درموسکوپیک شامل ساختارهای **finger-like** و **exophytic papillary projection** به رنگ آبی تا بنفش. نتایج بیوپسی مبنی بر **SK** بود و هیچ‌گونه مالیگنانسی را نشان نداد.

جدول ۳: دقت تشخیصی ضایعات پوستی توسط درموسکوپی

نوع ضایعه پوستی	حساسیت	ویژگی	ارزش اخباری مثبت	ارزش اخباری منفی	دقت
بدخیم	٪ ۸۵/۴۲	٪ ۷۰/۵۹	٪ ۸۰/۴۰	٪ ۷۷/۴۲	٪ ۷۹/۲۷
پیش بدخیم	٪ ۶۶/۶۷	٪ ۷۰/۵۹	٪ ۷۱/۴۳	٪ ۶۵/۷۵	٪ ۶۸/۵۴
خوش خیم	٪ ۱۰۰	٪ ۷۰/۵۸	٪ ۴۷/۶۱	٪ ۱۰۰	٪ ۷۱/۰۱



نمودار ۱: قدرت تشخیصی ضایعات پوستی بدخیم و پیش بدخیم توسط درموسکوپی  
سطح زیر نمودار (AOC) برابر ۰/۵۸۳ (CI 95%: ۰/۶۵۶ - ۰/۵۱۱؛ P-value=۰/۰۲۹)

### بحث

در تشخیص ضایعات بدخیم ٪ ۸۵/۴۲ بود. در مطالعه Ferrara و همکارانش در ایتالیا نیز گزارش شد در ۸۳/۳

در مطالعه حاضر درموسکوپی در ٪ ۷۵/۴ موارد در تشخیص درماتوزهای پوستی کمک کننده بود که این درصد

سبوریک کراتوز (SK) به ترتیب برابر با ۷۹/۱٪ و ۷۸/۳٪ بود (۱۷).

همچنین، Stoica و همکارانش با مقایسه یافته های درموسکوپ و هیستولوژیک در ۷۴ ضایعه پیش بدخیم و بدخیم نشان دادند تمام موارد تشخیص ضایعه بدخیم توسط درموسکوپ، مورد تأیید هیستولوژی نیز قرار گرفتند، اما توافق بین درموسکوپ و هیستولوژی در ضایعات پیش بدخیم ۹۴/۱٪ بود. همچنین درموسکوپ با حساسیت ۱۰۰٪ و ویژگی ۱۰۰٪، ارزش اخباری مثبت ۱۰۰٪ و ارزش اخباری منفی ۹۴/۱۲٪ ضایعات بدخیم را تشخیص می دهد (۱۰). علت دقت بالاتر درموسکوپ در این مطالعه نسبت به مطالعه حاضر تفاوت در تعداد نمونه، نوع ضایعات و مهارت درماتولوژیست می باشد. در مطالعه- ای دیگر، Warshaw و همکارانش (۱۸) نشان دادند درموسکوپ دارای توافق بالایی با نتایج هیستوپاتولوژی است (ضریب  $K=0/84$ ) و حساسیت بالایی برای تمایز ضایعات پوستی خوش خیم و بدخیم ملانوسیتیک و غیرملانوسیتیک دارد.

در مطالعه حاضر توافق درموسکوپ و پاتولوژی در تشخیص ضایعات بدخیم ملانوما و پیش بدخیم lentigo برابر ۱۰۰٪ بود. همچنین توافق درموسکوپ با پاتولوژی در تشخیص ضایعات BCC بالا و برابر ۹۲/۴٪ بود و در این ضایعات تنها ۶ مورد کمک کننده نبود (منفی کاذب) که در تمام موارد کاذب، نمای درموسکوپ به صورت ulceration بود.

در مطالعات گذشته، توافق خوب تا عالی بین درموسکوپ و هیستوپاتولوژی در تشخیص BCC وجود داشت (۱۹). همچنین گزارش شده است که دقت تشخیصی درماتولوژیست باتجربه برای تشخیص بالینی BCC از ۷۰٪ افزایش نمی یابد، درحالی که حساسیت و ویژگی درموسکوپ برای تشخیص BCC به ترتیب ۸۷٪، ۹۶٪ و ۷۲-۹۲٪ گزارش شده است (۲۰). همچنین در مطالعه Stoica و همکاران (۱۰) تمام ضایعات BCC توسط درموسکوپ به درستی تشخیص داده شدند.

٪ موارد نتایج درموسکوپ با یافته های هیستوپاتولوژیک در تشخیص ضایعات پوستی ملانوسیتیک مطابقت دارد (۱۴). همچنین Cabrijan و همکارانش (۱۵) توافق ۷۲/۸ درصدی بین نتایج هیستوپاتولوژی و درموسکوپ در تشخیص تومورهای پوستی را نشان دادند. در مطالعه Claudiu و همکارانش در رومانی در ۹۷٪ موارد نتایج درموسکوپ با یافته های هیستوپاتولوژیک در تشخیص ضایعات پوستی precancerous همپوشانی داشت (۱۶). در مجموع این نتایج ارزش درموسکوپ برای تشخیص ضایعات پوستی را تأیید می کند. درموسکوپ یک تکنیک ارزشمند و غیرتهاجمی است که به طور گسترده استفاده می شود و دقت تشخیصی ضایعات پوستی پیگمانته و اختلالات پوستی غیرپیگمانته از جمله سرطان های پوست و بیماری- های التهابی و عفونی را افزایش داده است (۱۱).

در مطالعه حاضر مقایسه دقت تشخیصی ضایعات پوستی توسط درموسکوپ با نتایج بیوپسی به عنوان استاندارد طلایی نشان داد حساسیت، ویژگی، ارزش اخباری مثبت، ارزش اخباری منفی و دقت درموسکوپ در تشخیص ضایعات بدخیم به ترتیب برابر ۸۵/۴۲٪، ۷۰/۵۹٪، ۸۰/۴۰٪، ۷۷/۴۲٪ و ۷۹/۲۷٪ می باشد.

در مطالعه Ibrahim و همکاران در مصر، میزان توافق بین دو روش درموسکوپ و مشاهده مستقیم (تشخیص بالینی) ۷۲/۸۳٪ و میزان توافق بین دو روش درموسکوپ و تشخیص هیستوپاتولوژیک ۷۵/۷۶٪ بود. در این مطالعه حساسیت، ویژگی، ارزش اخباری مثبت و منفی درموسکوپ در تشخیص ضایعات خوش خیم از بدخیم به ترتیب ۹۶/۲٪، ۱۰۰٪، ۱۰۰٪ و ۸۷/۵٪ بود (۵). در یک مطالعه دیگر، Rosendahl و همکارانش نشان دادند حساسیت تشخیصی ضایعات ملانوسیتی و غیر ملانوسیتی با و بدون استفاده از درموسکوپ به ترتیب برابر با ۸۲/۶٪ و ۷۰/۵٪ می باشد. همچنین بهبود دقت تشخیصی در موارد مبتلا به ضایعات غیر ملانوسیتی بیشتر از ضایعات ملانوسیتی بود (۷). در مطالعه Lin و همکارانش حساسیت و اختصاصیت درموسکوپ برای تشخیص ضایعات

علل تفاوت در نتايج مطالعات مختلف مي توان به تفاوت در حجم نمونه و جامعه مورد بررسي، نوع ضايعات پوستي مورد بررسي، مهارت و تجربه درماتولوژيست اشاره کرد.

در نهايت با اينکه مطالعات زيادي در اين زمينه انجام شده است، اما هيچ کدام به مقايسه حساسيت و ويژگي درموسکوپي در ضايعات بدخيم نسبت به پيش بدخيم نپرداخته است. همچنين بايد متذکر شد مطالعه حاضر داراي نقاط قوت و مزيت هاي متعددي نسبت به ساير مطالعات انجام شده در اين زمينه مي باشد که مهمترين آنها عبارتند از: بررسي تنوع بالايي از ضايعات شايع بدخيم و پيش بدخيم پوستي به صورت همزمان و بررسي ارزش تشخيصي درموسکوپي در اين ضايعات به صورت مجزا. با اين وجود مطالعه حاضر با محدوديت هايي نيز مواجه بود از جمله: حجم کم نمونه مورد بررسي، عدم بررسي توافقي بين مشاهده گر ها در تشخيص درموسکوپي ضايعات پوستي و عدم بررسي فاکتورهاي تاثير گذار بر نتايج از جمله تجربه و مهارت درماتولوژيست.

در نهايت نتايج اين مطالعه نشان داد درموسکوپي یک ابزار ارزشمند برای تمایز ضايعات پوستي مختلف می باشد. همچنين حساسيت و ويژگي بالاي درموسکوپي به ويژه در تشخيص ضايعات بدخيم نشان می دهد درموسکوپي می تواند به عنوان یک ابزار تشخيصي روتين در بررسي هاي درماتولوژيك استفاده شود و می تواند قبل از انجام بيوپسي تهاجمي پوست، کمک زيادي به تشخيص دقيق ضايعات پوستي کند. همچنين با کمک درموسکوپي می توان ميزان بيوپسي تهاجمي در موارد غير ضروري و همچنين هزينه هاي ناشي از آن را کاهش داد و با تشخيص سريع تر از انتشار ضايعات بدخيم جلوگیری کرد.

#### قدرداني

مقاله حاضر برگرفته از پايان نامه دانشجويي با شماره طرح U-98028 در دانشکده پزشکی دانشگاه علوم پزشکی جندی شاپور اهواز است.

در مطالعه Lallas و همکاران درموسکوپي داراي حساسيت ۸۱/۹٪ و اختصاصيت ۸۱/۸٪ برای تشخيص BCC بود (۲۱). در یک متآناليز توسط Reiter و همکارانش دقت تشخيصي درموسکوپي برای تشخيص BCC بررسي شد و نتايج بررسي ۱۷ مطالعه نشان داد حساسيت و ويژگي درموسکوپي برای تشخيص اين ضايعات ۹۱/۲٪ و ۹۵٪ می باشد. همچنين حساسيت و ويژگي درموسکوپي برای تشخيص ضايعات BCC پيگمانته بيشتر از غير پيگمانته بود. در نتيجه درموسکوپي یک ابزار با حساسيت و ويژگي بالا برای تشخيص BCC می باشد و به ويژه برای ضايعات BCC پيگمانته مفيد است (۲۲). در مطالعه Huerta و همکارانش، ميزان توافق بين نتايج درموسکوپي و يافته هاي هيستوپاتولوژي در تشخيص ضايعات actinic keratosis برابر ۹۱/۷٪ گزارش شد. حساسيت و ويژگي درموسکوپي برای تشخيص AK به ترتيب ۹۸/۷٪ و ۹۵/۰٪ بود. در نتيجه اين روش می تواند به عنوان یک روش تشخيصي غير تهاجمي و real-time در مديريت اين ضايعات پوستي استفاده شود (۲۳).

همچنين درموسکوپي یک تکنیک غير تهاجمي و پر کاربرد است که تاثير قابل توجهي در تشخيص سريع ملانوماي تهاجمي دارد (۲۴). در ديگر مطالعات نيز گزارش شده است درموسکوپي باعث افزايش دقت تشخيصي ملانوما می شود و به تمایز ملانوما از nevi کمک می کند. بنا بر اين، درموسکوپي یک ابزار مناسب برای استفاده در ارزيابي ضايعات پوستي پيگمانته است زیرا بدون درد است و اطلاعات مهمي برای پزشک فراهم می کند که می تواند به مديريت مناسب اين ضايعات کمک کند (۲۵). البته بايد توجه داشت که دقت تشخيصي درموسکوپي به شدت به مهارت و تجربه درماتولوژيست بستگی دارد (۲۶) و اين مساله می تواند در نتايج مطالعات مختلف تاثير گذار باشد. بنا بر اين اگرچه درموسکوپي در تشخيص ضايعات پوستي مناسب به نظر می رسد، اما تنها زماني که درموسکوپي توسط فرد متخصص یا آموزش ديده استفاده شود، به ارزش تشخيصي ضايعات پوستي می افزايد (۱۳، ۲۷). همچنين از



- 1-Stewart BW, Wild CP. World cancer report 2014. World Health Organization, International Agency for Research on Cancer; IARC Publications; 2014.
- 2-Upadhyay PK, Chandra S. An improved bag of dense features for skin lesion recognition, Journal of King Saud University– Computer and Information Sciences 2019; <https://doi.org/10.1016/j.jksuci.2019.02>.
- 3-Calin MA, Parasca SV, Savastru R, Calin MR, Dontu S. Optical techniques for the noninvasive diagnosis of skin cancer. J Cancer Res Clin Oncol 2013;139(7):1083-104.
- 4-Malvey J, Pellacani G. Dermoscopy, confocal microscopy and other non-invasive tools for the diagnosis of non-melanoma skin cancers and other skin conditions. Acta Derm Venereol 2017. July 5 (E pub ahead of print)
- 5-Ibrahim H, El-Taieb M, Ahmed A, Hamada R, Nada E. Dermoscopy versus skin biopsy in diagnosis of suspicious skin lesions. Al-Azhar Assiut Med J 2017; 15:203-9.
- 6-Amjadi M, Coventry B, Greenwood AM J. Non-invasive tools for improving diagnosis of non-melanoma skin cancer: A review. Inter J Plast Surg 2010; 7(2).
- 8-Micali G, Lacarrubba F, Massimino D, Schwartz RA. Dermatoscopy: alternative uses in daily clinical practice. J Am Acad Dermatol 2011;64(6):1135-46.
- 9-Marghoob AA, Usatine RP, Jaimes N. Current status of dermoscopy in the diagnosis of dermatologic disease. J Am Acad Dermatol 2013; 69:814-815.
- 10-Stoica LE, Voiculescu M, Cirstea C. Dermoscopic and Histopatological Aspect of Preneoplasia and Skin Cancers - Study on 74 Patients. Curr Health Sci J 2015;41(2):186-195.
- 11-Fargnoli MC, Kostaki D, Pccioni A, Micantonio T, Peris K. Dermoscopy in the diagnosis and management of non-melanoma skin cancers. Eur J Dermatol 2012; 22:456-463.
- 12-Carrera C, Marchetti MA, Dusza SW, Argenziano G, Braun RP, Halpern AC. et al. Validity and Reliability of Dermoscopic Criteria Used to Differentiate Nevi from Melanoma: A Web-Based International Dermoscopy Society Study. JAMA Dermatol 2016; 152(7):798-806.
- 13-Koelink CJL. Diagnosing skin cancer in general practice. Groningen: S.N. 2014; ISBN: 978-90-367-6778-1.
- 14-Ferrara G, Argenziano G, Soyer HP, Corona R, Sera F, Brunetti B, et al. Dermoscopic and histopathologic diagnosis of equivocal melanocytic skin lesions: an interdisciplinary study on 107 cases. Cancer 2002;95(5):1094-100.
- 15-Cabrijan L, Lipozencic J, Batinac T, Lenkovic M, Gruber F, Stanic Zgombic Z. Correlation between clinical-dermatoscopic and histopathologic diagnosis of skin tumors in our patients. Coll Antropol 2008; 32:195-197.
- 16-Claudiu P, Ion B, Tudorel P, Iordache IV, Nida B, Abdulaziz T, Panculescu FG. The Value of Digital Dermoscopy in the Diagnosis and Treatment of Precancerous Skin Lesions. ARS Medica Tomitana 2018; 1(24):40-45.
- 17-Lin J, Han S, Cui L, Song Z, Gao M, Yang G, et al. Evaluation of dermoscopic algorithm for seborrheic keratosis: a prospective study in 412 patients. J Eur Acad Dermatol Venereol 2014;28(7):957-62.
- 18-Warshaw EM, Lederle FA, Grill JP. Accuracy of teledermatology for nonpigmented neoplasms. J Am Acad Dermatol 2009; 60:579-588.
- 19-Guitera P, Pellacani G, Longo C, Seidenari S, Avramidis M, Menzies SW. In vivo reflectance confocal microscopy enhances secondary evaluation of melanocytic lesions. J Invest Dermatol 2009; 129: 131-138.
- 20-Venturini M, Sala R, Gonzales S, Calzavara-Pinton PG. Reflectance confocal microscopy allows in vivo real-time noninvasive assessment of the outcome of methyl aminolaevulinate photodynamic therapy of basal cell carcinoma. Br J Dermatol 2013; 168:99-105.
- 21-Lallas A, Tzellos T, Kyrgidis A, Apalla Z, Zalaudek I, Karatolias A, et al. Accuracy of dermoscopic criteria for discriminating superficial from other subtypes of basal cell carcinoma. J Am Acad Dermatol 2014;70(2):303-11.
- 22-Reiter O, Mimouni I, Gdalevich M, Marghoob AA, Levi A, Hodak E, Leshem YA. The diagnostic accuracy of dermoscopy for basal cell carcinoma: A systematic review and meta-analysis. J Am Acad Dermatol 2019; 80(5):1380-1388.
- 23-Huerta-Brogeras M, Olmos O, Borbujo J, Hernández-Núñez A, Castano E, Romero-Maté A, Martínez-Sánchez D, Martínez-Morán C. Validation of dermoscopy as a real-time noninvasive diagnostic imaging technique for actinic keratosis. Archives of dermatology 2012;148(10):1159-64.
- 24-Okabe T, Fujimura T, Okajima J, Kambayashi Y, Aiba S, Maruyama S. First-in-human clinical study of novel technique to diagnose malignant melanoma via thermal conductivity measurements. Scientific reports 2019;9(1):3853.
- 25-Malvey J, Puig S, Braun R, Marghoob AA, Kopf AW. Handbook of dermoscopy. UK: Tylor and Francis; 2013.
- 26-Anderson AM, Matsumoto M, Saul MI, Secrest AM, Ferris LK. Accuracy of skin cancer diagnosis by physician assistants compared with dermatologists in a large health care system. JAMA Dermatology 2018; 154, 569-573.
- 27-Kittler H, Pehamberger H, Wolff K, et al. Diagnostic accuracy of dermoscopy. Lancet Oncol 2002; 3:159-165.

## Evaluation of Sensitivity and Specificity of Dermoscopy in Clinical Diagnosis of Malignant Skin Lesions and Pre-malignant Skin Lesions

Seyed Mohammad Radmanesh<sup>1</sup>, Zahra Naderi Rarani<sup>2\*</sup>

1-Associate Professor of Dermatology.  
2-Dermatology Resident.

1,2-Department of Dermatology, School of Medicine, Ahvaz Jundishapur University of Medical Sciences, Ahvaz, Iran.

\*Corresponding author:  
Zahra Naderi Rarani; Department of Dermatology, School of Medicine, Ahvaz Jundishapur University of Medical Sciences, Ahvaz, Iran.  
Tel: +989133044670  
Email:  
naderi.dermato.1989@gmail.com

### Abstract

**Background and Objective:** Dermoscopy is an important *in vivo*, non-invasive diagnostic technique that allows inspection of morphological features that are not visible with bare eyes. It has an important role in enhancing the diagnostic accuracy of skin lesions. The aim of this study was to evaluate the potential of dermoscopy in diagnose of malignant skin lesions and pre-malignant skin lesions.

**Subjects and Methods:** This prospective observational study conducted on 240 patients with clinical diagnosis of malignant or pre-malignant skin lesions. All the patients were evaluated with dermoscopy and histopathology. Dermoscopic results were compared with histopathologic findings as the gold standard for diagnosis of skin lesions.

**Results:** Of the 240 skin lesions, 69 (28.8%) were benign, 75 (31.3%) were pre-malignant and 96 (40.0%) were malignant. The correlation between dermoscopic results and histopathological findings was 75.4%. The sensitivity, specificity, positive predictive values, negative predictive values and accuracy of dermoscopy in diagnosis of malignant lesions were 85.42, 70.59, 79.27, 80.40, 77.42 and 79.27% respectively,  $P < 0.0001$ . These items for pre-malignant lesions were 66.67, 70.59, 71.43, 65.75 and 68.54% respectively.

**Discussion:** The sensitivity and specificity of dermoscopy in diagnosis of skin lesions were high, therefore this real-time non-invasive technique can be introduced as a routine diagnostic tool in dermatological examination and can minimize unnecessary invasive biopsy.

**Keywords:** Dermoscopy, Skin lesion, Histopathology, Diagnostic accuracy.

► Please cite this paper as:

Radmanesh SM, Naderi Rarani Z. Evaluation of Sensitivity and Specificity of Dermoscopy in Clinical Diagnosis of Malignant Skin Lesions and Pre-malignant Skin Lesions. *Jundishapur Sci Med J* 2020; 19(5):465-474

Received: Feb 18, 2020

Revised: Aug 21, 2020

Accepted: Sep 19, 2020