

بررسی تاثیر تغییرات میزان گاما در شناسایی پوسیدگی های راجعه پروگزیمال در رادیوگرافی بایت وینگ دیجیتال

علی حبیبی کیا^۱، غلامرضا خواجوی^{۲*}، آرش دباغی^۱، ساناز شریفی^۱، مسعود اسماعیلی^۱،
محمد حسین حقیقی^۳ زاده

چکیده

زمینه و هدف: امروزه، اغلب سیستم های تصویربرداری دیجیتال انواع مختلفی از تکنیک های پردازش تصویر را در دسترس قرار می دهند. از این رو هدف از مطالعه ی حاضر، مقایسه ی عملکرد رادیوگرافی بایت وینگ دیجیتال با تغییرات مقدار گامای تصویر است.

روش بررسی: در این مطالعه ی آزمایشگاهی، در هر دو سطح پروگزیمال ۸۰ دندان پرمولر سالم، حفره جهت ترمیم کلاس II آمالگام ایجاد شد. ضایعات پوسیدگی به صورت مصنوعی در هر دندان ایجاد شد و با آمالگام ترمیم شدند. رادیوگرافی های دیجیتال با سه حالت گامای (کم، متوسط و زیاد) مورد پردازش قرار می گیرند. سپس پوسیدگی های راجعه در رادیوگرافی دیجیتال معمولی با میزان گامای کم، متوسط و زیاد توسط ۲ رادیولوژیست با سابقه ی کاری حداقل ۲ سال بررسی شد و یافته های بدست آمده در آنالیز آماری به کار گرفته شدند.

یافته ها: حساسیت اختصاصیت و صحت کلی با استفاده از ازمون کاپا محاسبه گردید. یافته های حاصل از این مطالعه نشان داد بیشترین حساسیت و اختصاصیت مربوط به تصاویر با درجه گاما کم و پس از آن مربوط به تصاویر با گاما متوسط است. کمترین میزان حساسیت و اختصاصیت به تصاویر با گاما زیاد تعلق دارد.

نتیجه گیری: تصاویر با گاما کم که جهت شناسایی پوسیدگی های راجعه پروگزیمال استفاده می شوند می تواند به عنوان به یک فیلتر پردازش مورد پذیرش قرار گیرد و تصاویر ثبت شده با گاما متوسط و زیاد نیز به میزان کمتری در شناسایی پوسیدگی های راجعه پروگزیمال به ما کمک می کنند.

واژگان کلیدی: پوسیدگی های راجعه پروگزیمال - میزان گاما- رادیوگرافی بایت وینگ دیجیتال.

۱-استادیار بخش رادیولوژی دهان و فک و صورت.
۲- دانشجوی عمومی دندانپزشکی.
۳- مربی گروه امار زیستی.

۱-بخش رادیولوژی دهان و فک و صورت، دانشکده دندانپزشکی، دانشگاه علوم پزشکی جندی شاپور اهواز، اهواز، ایران.
۲-دانشکده دندانپزشکی، دانشگاه علوم پزشکی جندی شاپور اهواز، اهواز، ایران.
۳-گروه آمار، دانشکده بهداشت، دانشگاه علوم پزشکی جندی شاپور اهواز، اهواز، ایران.

* نویسنده مسئول:

غلامرضا خواجوی؛ دانشکده دندانپزشکی، دانشگاه علوم پزشکی جندی شاپور اهواز، اهواز، ایران.
تلفن: ۰۰۹۸۹۳۳۸۴۵۲۳۳۷

Email: rezakhajavi071@yahoo.com

مقدمه

با توجه به کاستی های رادیوگرافی معمولی تلاش محققین همیشه برای این بوده است که روش های کاملتری را جهت تصویر برداری انتخاب کنند و امروزه رادیوگرافی دیجیتال به عنوان یک انتخاب در برابر رادیوگرافی معمولی قرار می گیرد. ظهور تصویر برداری دیجیتال تحولی در رادیوگرافی ایجاد کرد. تصویر برداری دیجیتال ظهور و ثبوت شیمیایی و مواد زاید پر خطر مورد استفاده در آن را حذف می کند (۱). در سالهای اخیر سیستم های رادیوگرافی دیجیتال داخل دهانی متعددی به عرصه دندان پزشکی معرفی شده است. مهمترین مزایای این سیستمها عبارتند از: کاهش دوز اشعه ایکس، قابلیت تبادل اطلاعات، کاهش زمان کار و حذف ظهور و ثبوت با دارو. در تعدادی از مطالعات وضوح و دامنه تصاویر دیجیتال پایین تر از رادیوگرافی معمولی ارزیابی شده است. اگر چه تصویر دیجیتال دارای این قابلیت ممتاز است که با کاربرد نرم افزار پردازش تصویر، می توان اطلاعات با ارزش را بهبود بخشید و عوامل مخل در کیفیت تصویر را کاهش داد (۱).

رادیوگرافی های دیجیتال می توانند با استفاده از نرم افزار پردازش کننده تصویر کیفیت اطلاعات را بهبود ببخشند و موجب کاهش فاکتور های تداخل کننده با کیفیت تصویر شوند. علاوه بر این، دندان پزشکان می توانند کنتراست و روشنایی تصاویر رادیوگرافی را اصلاح یا تعدیل کنند تا برای اهداف خاص تشخیصی مناسب شوند (۸* ۷). برخی از سیستم های دیجیتال دارای گزینه های نرم افزاری مختلف مانند روشنایی و کنتراست تصاویر، کنتراست معکوس، رنگ کاذب، تغییر در کنتراست و روشنایی تصاویر و سایر امکانات می باشند و تحقیقات متعددی به بررسی این گزینه ها در تشخیص ضایعات و وضعیت های آناتومیک دهان و دندان پرداخته اند (۹).

در طی سالهای اخیر سیستم تصویر برداری دیجیتال به عنوان جایگزینی برای رادیوگرافی با فیلم انتخاب شده

تشخیص پوسیدگی ثانویه یکی از مشکلاتی است که دندان پزشکان با آن مواجه هستند. پوسیدگی ثانویه شروع مجدد یا برگشت پوسیدگی در لبه های ترمیم است، که بلافاصله در مجاور ترمیم و به دنبال ریز نشت یا عدم گسترش کافی ترمیم یا برداشت نا کافی پوسیدگی های اولیه حاصل می شود (۲ و ۱). حدود ۷۵٪ کارهای دندان پزشکی شامل جایگزینی ترمیم به علل مختلف می باشد که از این بین دندان پزشکان علت اصلی این جایگزینی را در اکثر موارد پوسیدگی ثانویه عنوان می کنند (۳).

امروزه روش های تشخیص پوسیدگی ثانویه شامل بررسی بالینی در یک محیط خشک و تمیز، و نور کافی و مشاهده چشمی، حس لامسه سوند دندان پزشکی، نخ دندان و رادیوگرافی است (۴). رادیوگرافی ها روش های مناسب و عالی جهت تشخیص پوسیدگی هایی هستند که از نظر بالینی آشکار نمی باشند (۵). نکته اساسی در کاربرد این وسیله تشخیصی، آن است که کیفیت رادیوگرافی های تشخیصی باید به گونه ای باشد که با حداقل تعداد رادیوگرافی به تشخیص مناسب دست یافت. چرا که خطر ناشی از انجام یک رادیوگرافی دقیق و بدون نقص به مراتب کمتر از تکرار رادیوگرافی مجدد است (۶).

تصویر برداری در دندان پزشکی با هدف آشکار نمودن و بررسی دقیق ساختارهای داخلی دندان ها جهت تشخیص و درمان ناهنجاری های دهان و دندان انجام می شود. به کمک تصاویر اشعه X دندان مشکل بیمار با دقت و سرعت بیشتری شناسایی و رفع می شود؛ اما بررسی تصاویر دندان پزشکی توسط دندان پزشک، امری خسته کننده و وقت گیر است. همچنین احتمال خطا و تشخیص اشتباه توسط دندان پزشک در اثر عواملی مانند کیفیت پایین تصاویر، خطای دید و... همیشه وجود دارد؛ بنابراین شناسایی دقیق نقاط آسیب دیده دندان با بهره گیری از پردازش تصاویر دندان پزشکی در تسریع فرآیند درمان بسیار مهم است.

روش بررسی

این مطالعه بر روی ۸۰ نمونه دندانی انسان (پرمولر) که از میان دندان‌های کشیده شده در مطب‌های دندانپزشکی در سطح شهر اهواز انتخاب شده، انجام می‌گیرد. دندان‌ها از نظر بالینی و با مشاهده چشمی سالم و بدون پوسیدگی یا ترمیم قبلی می‌باشند.

دندان‌ها به ۲۰ گروه ۴ تایی بطور تصادفی تقسیم می‌شوند تا در بلوک‌های مربوطه بازسازی شوند.

در قسمت پروگزیمال دندان‌ها؛ یک باکس استاندارد جهت ترمیم کلاس II آمالگام ایجاد می‌شود. ضایعات پوسیدگی بصورت مصنوعی توسط یک فرز روند نیم میلیمتری در نیمی از باکس‌های پروگزیمال در تقاطع بین دیواره‌های باکال و لینگوال و کف جنجیوال یا در واسط بین دیواره‌های باکال و لینگوال ایجاد شده و توسط موم قرمز پر شده و نیم دیگر هر کدام از نمونه دندان‌ها به عنوان شاهد در نظر گرفته می‌شوند. همچنین باکس‌ها بصورت تصادفی در بعضی از نمونه‌ها در مزیال و در بعضی از نمونه‌ها در دیستال تهیه شده و با آمالگام ترمیم می‌شوند.

دندان‌ها بصورت تصادفی در گروه‌های ۴ تایی و در شرایطی مشابه کلینیک در آکریل مانت می‌شوند. ضخامت آکریل در همه نمونه‌ها ثابت و برابر با ۲ سانتی متر خواهد بود. جهت موازی کردن نمونه‌ها، کف بلوک‌های آکریلی با تریمر صاف می‌شود. همچنین برای تشخیص بهتر در قسمت مزیال همه بلوک‌ها بوسیله فرز، حفره تهیه شده و با گوتاپرکا پر می‌شود.

تصاویر بایت وینگ با استفاده از Psp و با دستگاه Xgenus dc de Gotzen.italy و شرایط اکسپوژر ۷۰kvp، ۸ میلی آمپر، زمان پرتوتابی ۰/۳۲ ثانیه، با ضخامت فیلتراسیون کلی آلومینیوم ۲ میلی متر و فاصله Focal spot-receptor ۳۲ سانتی متر تهیه می‌شود. یک صفحه آکریلی با ضخامت ۱/۵ سانتی متر بین تیوب اشعه ایکس و دندانها جهت بازسازی بافت نرم قرار داده می‌شود.

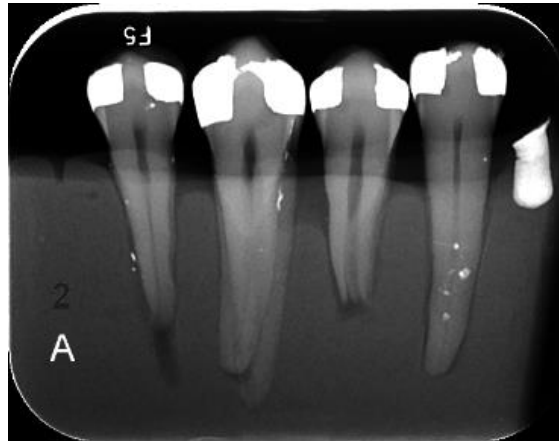
است و طبق مطالعات صورت گرفته دقت تشخیصی سیستم‌های دیجیتال قابل مقایسه با فیلم‌های معمولی می‌باشد (۷). یکی از مهم‌ترین مزیت‌های سیستم دیجیتال صفحات فسفر حساس به نور (PSP) امکان تقویت تصاویر با استفاده از روشهای Enhancement موجود در نرم افزار آن است که ادعا می‌شود قابلیت مشاهده تصویر و دقت تشخیص را بهبود می‌بخشند. همچنین سیستم دیجیتال PSP دارای طیف دینامیک گسترده‌ای است که سبب انعطاف پذیری آن در تصحیح تصاویر (تابش بیش از حد اشعه) Overexpose و (تابش کمتر از حد اشعه) Underexpose بدون نیاز به تکرار مجدد می‌شود (۸).

رادیوگرافی‌های دیجیتال همیشه به طور موثر از دامنه کامل سایه‌های خاکستری موجود استفاده نمی‌کنند. آنها می‌توانند نسبتاً تیره یا روشن باشند و می‌توانند در مناطقی مشخص، کنتراست بسیار بالا یا ناکافی نشان دهند. اگرچه روشنایی و کنتراست می‌توانند به صورت بصری ارزیابی شوند؛ هیستوگرام تصویر برای بررسی اینکه تصویر کدام یک از سایه‌های خاکستری موجود را به کار می‌برد ابزاری مناسب است.

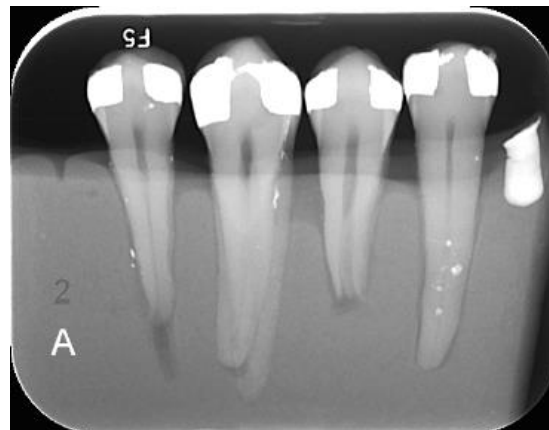
کمترین و بیشترین مقدار سایه‌ها و شکل هیستوگرام، بیانگر سودمندی بالقوه کارهای مربوط به بهبود درخشندگی و کنتراست می‌باشند که می‌توان به کمک ابزارهای موجود در نرم افزارهای تصویر برداری دیجیتال روشنایی و کنتراست تصویر را تنظیم کرد. همچنین برخی ابزارها امکان تنظیم مقدار گاما را فراهم می‌نمایند. گامای تصویر یک ویژگی کاربردی تصویربرداری دیجیتال می‌باشد به گونه‌ای که با تغییر مقدار گامای تصویر، کنتراست تصویر به طور انتخابی در مناطق روشن تر یا تیره تر تصویر افزایش می‌یابد (کنتراست به عنوان اختلاف در دانسیته‌های بین نواحی روشن و تیره در یک رادیوگرافی تعریف می‌شود. بنابراین تصویری که هم نواحی روشن و هم نواحی تیره نشان می‌دهد کنتراست بالا دارد) (۱۰).

می باشد. سپس پوسیدگی های راجعه در رادیوگرافی دیجیتال معمولی با میزان گامای کم متوسط و زیاد توسط ۲ رادیولوژیست با سابقه ی کاری حداقل ۲ سال بررسی شد و یافته های بدست آمده در آنالیز آماری به کار گرفته شد.

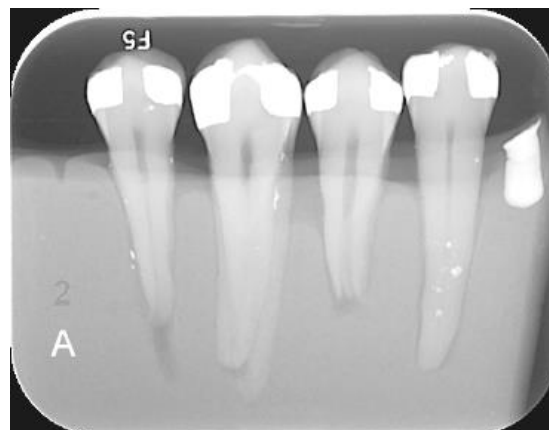
تصاویر بایت وینگ رادیوگرافی دیجیتال با فرمت Tiff (Tagged image file format) ذخیره می شوند. رادیوگرافی های دیجیتال با سه حالت گامای (کم، متوسط و زیاد) مورد پردازش قرار می گیرند. گاما کم شامل منفی ۳۰ و گاما متوسط شامل صفر (۰) و گاما زیاد شامل مثبت ۳۰ با استفاده از نرم افزار (digora)



گاما کم



گاما متوسط



گاما زیاد

یافته ها

توافق بین تصاویر با گاما زیاد و واقعیت ۰/۰۸۸ است (نمودار ۱).

تحلیل آماری مشاهده تصاویر با گاما کم توسط مشاهده گر دوم نشان داد که حساسیت، ویژگی و صحت کلی به ترتیب ۷۷/۵۰٪، ۹۰٪ و ۸۳/۷۵٪ است. آزمون مک نمار نشان داد بین روش تصویر برداری با درجه گاما کم و واقعیت تفاوت معنی دار آماری وجود ندارد (۰/۰۷۶) $p=$ توافق بین تصویر با گاما کم و واقعیت ۰/۶۷۵ می باشد (نمودار ۲).

تحلیل آماری مشاهده تصاویر با گاما متوسط، توسط مشاهده گر دوم نشان داد که حساسیت، ویژگی و صحت کلی به ترتیب ۶۳/۷۵٪، ۷۰٪ و ۶۶/۸۸٪ است. آزمون مک نمار نشان داد بین روش تصویر برداری با گاما متوسط و واقعیت تفاوت معنی دار آماری وجود ندارد (۰/۵۸۳) $p=$ توافق بین تصویر با گاما متوسط و واقعیت ۰/۳۳۸ می باشد (نمودار ۲).

تحلیل آماری مشاهده تصاویر با گاما زیاد، توسط مشاهده گر دوم نشان داد که حساسیت، ویژگی و صحت کلی به ترتیب ۴۸/۷۵٪، ۵۳/۷۵٪ و ۵۱/۲۵٪ است. آزمون مک نمار نشان داد بین روش تصویر برداری با گاما زیاد و واقعیت تفاوت معنی دار آماری وجود ندارد (۰/۷۳۴) $p=$ توافق بین تصاویر با گاما زیاد و واقعیت ۰/۰۲۵ است. (نمودار ۲)

تحلیل آماری مشاهده تصاویر گاما کم توسط مشاهده گر اول نشان داد که حساسیت، ویژگی و صحت کلی به ترتیب ۷۱/۲۵٪، ۹۳/۷۵٪ و ۸۲/۵٪ و در مشاهده گر دوم به ترتیب ۷۷/۵۰٪، ۹۰٪ و ۸۳/۷۵٪ است. توافق بین مشاهده گر اول و دوم در گاما کم، ۰/۶۹۱ می باشد (آزمون کاپا).

تحلیل آماری مشاهده تصاویر با گاما متوسط، توسط مشاهده گر اول نشان داد که حساسیت، ویژگی و صحت

بعد از جمع آوری داده ها و وارد کردن اطلاعات در نرم افزار spss فرضیه های تحقیق با استفاده از آزمون کاپا (Kappa) و مک نمار (MacNemar Test) در جداول توافقی (Crosstabs) در نرم افزار ذکر شده مورد آزمون قرار گرفت. نتایج حاصل از این پردازش در ادامه ارائه می گردد:

نظرات مشاهده گرها ثبت گردید و تصاویر رادیوگرافی بایت وینگ دیجیتال برای هر مشاهده گر در ۳ حالت تصاویر با استفاده از گاما کم، تصاویر با استفاده از گاما متوسط و تصاویر با استفاده از گاما زیاد به دست آمد. شاخص های برآورد اعتبار شامل حساسیت و اختصاصیت محاسبه گردید.

تحلیل آماری مشاهده تصاویر گاما کم توسط مشاهده گر اول نشان داد که حساسیت، ویژگی و صحت کلی به ترتیب ۷۱/۲۵٪، ۹۳/۷۵٪ و ۸۲/۰۵٪ است. آزمون مک نمار نشان داد بین روش تصویر برداری با گاما کم و واقعیت تفاوت معنی دار آماری وجود دارد (۰/۰۰۱) $p=$ توافق بین تصویر با گاما کم و واقعیت ۰/۶۵۰ می باشد (نمودار ۱).

تحلیل آماری مشاهده تصاویر گاما متوسط، توسط مشاهده گر اول نشان داد که حساسیت، ویژگی و صحت کلی به ترتیب ۶۰٪، ۸۰٪ و ۷۰٪ است. آزمون مک نمار نشان داد بین روش تصویر برداری با درجه گاما متوسط و واقعیت تفاوت معنی دار آماری وجود دارد (۰/۰۲۹) $p=$ توافق بین تصویر با گاما متوسط و واقعیت ۰/۴۰۰ می باشد (نمودار ۱).

تحلیل آماری مشاهده تصاویر با گاما زیاد، توسط مشاهده گر اول نشان داد که حساسیت، ویژگی و صحت کلی به ترتیب ۴۶/۲۵٪، ۶۲/۵۰٪ و ۵۴/۳۸٪ است. آزمون مک نمار نشان داد بین روش تصویر برداری با گاما زیاد و واقعیت تفاوت معنی دار آماری وجود ندارد (۰/۱۶۰) $p=$.

کم و پس از آن مربوط به تصاویر با گاما متوسط است. کمترین میزان حساسیت و اختصاصیت به تصاویر با گاما زیاد تعلق دارد (نمودار ۱ و ۲).

برای هر دو مشاهده گر اول و دوم بیشترین صحت کلی مربوط به تصاویر با گاما کم و پس از آن مربوط به تصاویر با گاما متوسط است. تصاویر با گاما زیاد کمترین میزان صحت کلی را دارد (نمودار ۳).

با توجه به آزمون های انجام شده و نتایج بدست آمده در نهایت بیشترین حساسیت و اختصاصیت و صحت کلی مربوط به تصاویر با درجه گاما کم و کمترین حساسیت و اختصاصیت و صحت کلی مربوط به تصاویر با درجه گاما زیاد می باشد.

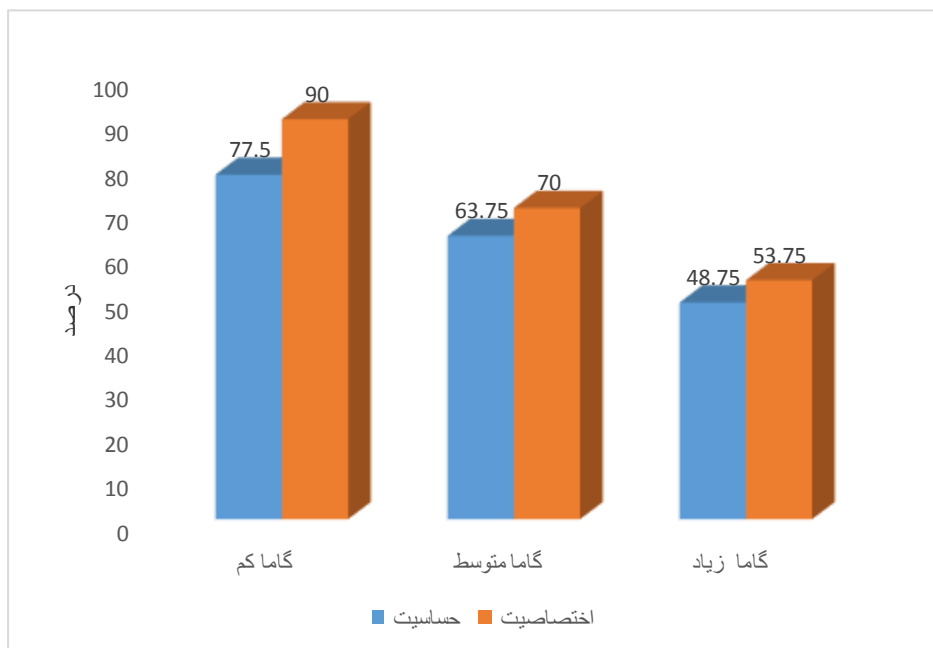
کلی به ترتیب ۶۰٪، ۸۰٪ و ۷۰٪ است و در مشاهده گر دوم به ترتیب ۶۳/۷۵٪، ۷۰٪ و ۶۶/۸۸٪ است.

توافق بین مشاهده گر اول و دوم در گاما متوسط ۰/۳۵۴ می باشد (آزمون کاپا).

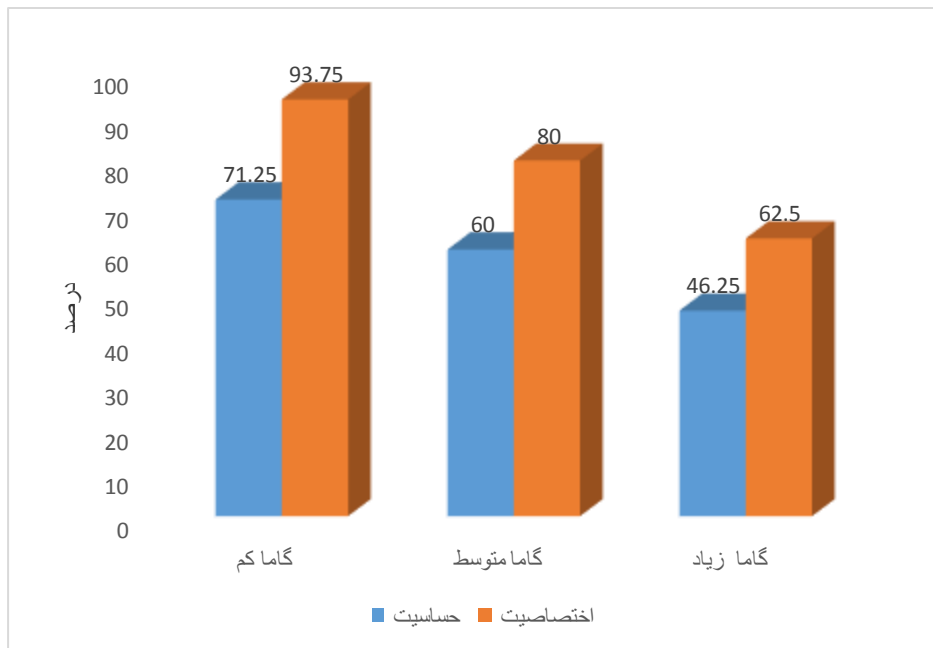
تحلیل آماری مشاهده تصاویر با گاما زیاد، توسط مشاهده گر اول نشان داد که حساسیت، ویژگی و صحت کلی به ترتیب ۴۶/۲۵٪، ۶۲/۵۰٪ و ۵۴/۳۸٪ است و در مشاهده گر دوم نشان داد به ترتیب ۴۸/۷۵٪، ۵۳/۷۵٪ و ۵۱/۲۵٪ می باشد.

توافق بین مشاهده گر اول و دوم در گاما زیاد ۰/۱۰۵ می باشد (آزمون کاپا).

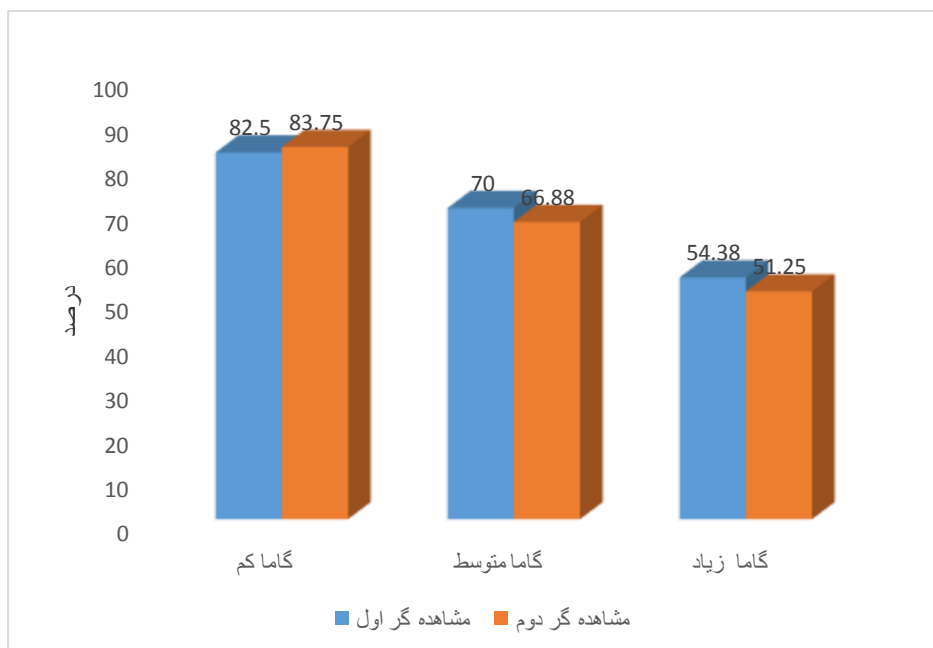
برای هر دو مشاهده گر اول و دوم بیشترین حساسیت و اختصاصیت مربوط به تصاویر با درجه گاما



نمودار ۱: مقایسه اختصاصیت و حساسیت در روش های مختلف پردازش تصویر در تشخیص پوسیدگی در مشاهده گر اول



نمودار ۲: مقایسه اختصاصیت و حساسیت در روش‌های مختلف پردازش تصویر در تشخیص پوسیدگی در مشاهده‌گر دوم



نمودار ۳: مقایسه صحت کلی در روش‌های مختلف پردازش تصویر در تشخیص پوسیدگی در بین مشاهده‌گرها

بحث

دندان را اثبات نموده اند. برای مثال پیمانی و همکاران در تحقیقی در سال ۱۳۹۲ در ایران به بررسی قدرت رادیوگرافی Digital Subtraction در تشخیص پوسیدگی های ثانویه پرداختند. نتایج نشان داد که استفاده

نتایج تحقیق فوق نشان از عملکرد قابل قبول سیستم های رادیوگرافی دیجیتال در تشخیص پوسیدگی های ثانویه ی راجعه داشتند. تحقیقات زیادی کیفیت قابل قبول رادیوگرافی های دیجیتال در تشخیص پوسیدگی های

اثرات استفاده از مشاهده گره های مختلف در درستی تشخیص پوسیدگی معنی دارد نبوده است (۱۵).

گامای تصویر یک ویژگی کاربردی تصویربرداری دیجیتال می باشد به گونه ای که با تغییر مقدار گامای تصویر، کنتراست تصویر (کنتراست به عنوان اختلاف در دانسیته های بین نواحی روشن و تیره در یک رادیوگرافی تعریف می شود. بنابراین تصویری که هم نواحی روشن و هم نواحی تیره نشان می دهد کنتراست بالا دارد) به طور انتخابی در مناطق روشن تر یا تیره تر تصویر افزایش می یابد. یک تصویر رادیوگرافی که فقط از نواحی خاکستری روشن و خاکستری تیره تشکیل شده کنتراست پایین دارد و به آن *long gray scale of contrast* نیز اطلاق می شود (۱).

نتایج حاصل از این تحقیق نشان داد که در بررسی تاثیر تغییرات گاما در شناسایی پوسیدگی های راجعه پروگزیمال اختلاف معنی دار مشاهده شد و گامای کم نسبت به گامای متوسط و زیاد ارجحیت بیشتری دارد. بیشترین حساسیت و اختصاصیت و صحت کلی مربوط به تصاویر با درجه گاما کم و کمترین حساسیت و اختصاصیت و صحت کلی مربوط به تصاویر با درجه گاما زیاد می باشد.

در بررسی انجام شده اختصاصیت و حساسیت و صحت کلی تصاویر با گاما کم در بین این سه روش بیشترین بود که عملکرد مطلوب تری در تشخیص پوسیدگی های راجعه پروگزیمال نشان داد.

نتیجه گیری

تصاویر با گاما کم در تشخیص پوسیدگی های راجعه پروگزیمال می تواند به عنوان یک فیلتر پردازش مورد پذیرش قرار گیرد.

از رادیوگرافی *Digital subtraction* در تشخیص پوسیدگی های ثانویه به خصوص در سطح دیستال دندان مفید است (۱۱).

البته در مورد میزان قدرت و صحت تشخیص پوسیدگی توسط رادیوگرافی ها نیز تناقضاتی مطرح است، که از جمله دلایل آن وجود مواد کف بندی رادیولوسنت که نمای رادیوگرافیک شبیه پوسیدگی ثانویه دارند می باشد (۱). طلایی پور و همکاران در سال ۱۳۸۷ در تحقیقی در ایران به مقایسه قدرت تصاویر رادیوگرافی *Conventional* و دیجیتال اسکن شده در تشخیص پوسیدگی پروگزیمال پرداختند. نتایج نشان داد اختلاف معناداری بین استفاده از رادیوگرافی *Conventional* و دیجیتال اسکن شده در تشخیص پوسیدگی پروگزیمال وجود ندارد (۱۲).

نتایج بدست آمده در این تحقیق نشان دادند که با تغییر در فرد مشاهده گر میزان حساسیت و ویژگی تشخیص پوسیدگی تغییر می کند. این اختلاف معنی دار در حساسیت تشخیص پوسیدگی در مشاهده گره های مختلف هم در شرایط رادیوگرافی بدون فیلتر و هم با فیلتر مشاهده شد. تحقیقات زیادی به اثر معنی دار استفاده از مشاهده گره های متفاوت در حساسیت تشخیص پوسیدگی دندان اشاره کرده اند (۱۳-۱۵). به عنوان مثال مهدیزاده و ساور در سال ۱۳۹۱ در تحقیقی در ایران به بررسی حساسیت تشخیصی رادیوگرافی دیجیتال پانورامیک فیلتر شده در تشخیص پوسیدگی های پروگزیمالی و مقایسه ی آن با رادیوگرافی بایت وینگ پرداختند. نتایج نشان از وجود تفاوت معنی دار در استفاده از روش رادیوگرافی داشت. همچنین آنها نشان دادند که با تغییر در پرسنل مشاهده کننده حساسیت تشخیص پوسیدگی تغییر می کند (۱۳). اگرچه در برخی از گزارشات

- 1-White, S.C., Pharoah, M.J., Oral radiology principle and interpretation. 6th ed. Philadelphia, Elsevier. 2009;78-99, 270-281.
- 2-Mjör, I.A., Toffenetti, F., Secondary caries: a literature review with case reports. Quintessence Int. 2000;31(3):165-179.
- 3-Kidd, E.A., Joyston-Bechal, S., Beighton, D., Diagnosis of secondary caries: a laboratory study. Br. Dent. J. 1994;176(4):135-139.
- 4-Ritter, A., Sturdevent's art and science of operative dentistry. 4th ed. United State of America. 2002.p:63-139.
- 5-Hewlett, E.R., Atchison, K.A., White, S.C., Flack, V., Radiographic secondary caries prevalence in teeth with clinically defective restoration. J. Dent. Res. 1993; 72(12):1604-1608.
- 6-Gibbs, S.J., Council on dental materials and equipment: biologic effect of radiation from dental radiography. J. Am. Dent. Assoc. 1982;105(2):275-281.
- 7-Mehr Alizadeh, S., Mehrvarzfar, P., Taghizadeh, S., Edalat, M., Mohebbi, M., Evaluation of reverse contrast software accuracy in digital radiography to diagnose vertical tooth root fracture (in vitro). Journal of Dental Medicine - Tehran University of Medical Science. 2015; 28 (2): 115-121.
- 8-Mehr Alizadeh, S., Mohammadi, S., Talaiepour, A., Mehrvarzfar, P., Mirzaei, M., Study of Sodo Color diagnostic accuracy of PSP digital radiography in horizontal root fracture assessment in single root teeth. The Journal of Dental Association of Iran. 2014; 26 (2): 124-130.
- 9-Wenzel A. Digital imaging for dental caries. Dent Clin NorthAm 2000; 44: 31938.
- 10-White SC, Pharoah MJ. Oral radiology principle and interpretation. 7th ed. Philadelphia: Elsevier; 2014. P.50
- 11-Peymani, A., Nemati Anaraki, S., Hossein Khani, S., Kamali, B.A., Checking differential digital radiography accuracy in secondary caries diagnosis in the permanent molar teeth. Journal of Research in Dental Sciences. 2013; 10 (3): 185-190.
- 12-Talaiepour, A.R., Joybanpour, N., Mehr Alizadeh, S., Banava, S., Evaluation of scanned conventional and digital radiographic images power in the diagnosis of proximal caries (in vitro). Journal of Research in Dental Sciences. 1998; 5 (3): 27-
- 13-Mehdizadeh, M., Savar, H., Checking diagnostic accuracy of digital panoramic radiography in proximal caries diagnosis. Journal of Isfahan School of Dentistry. 2012; 8 (7): 629-636.
- 14-Panj Noosh, M., Bashizadeh Fakhar, H., Hosseini Zarech, S.H., Comparing common and digitized radiographic images accuracy in proximal caries diagnosis. Journal of Dental Medicine - Tehran University of Medical Science. 1993; 16 (3): 28-33.
- 15-Javadzadeh, A.S, Mohtava pour, S.T., Shahsavari, F., Davoodi, M., Mohtava pour, S.S., Comparison of intraoral radiographic films with speed of D and F in the diagnosis of Proximal caries in vitro. Journal of Mashhad Dental School. 2013; 37 (1): 27-36.
- 16-Anbiaee, N., et al. "A comparison of the accuracy of digital and conventional radiography in the diagnosis of recurrent caries." J Contemp Dent Pract 11.6 (2010): E025-032.
- 17-Pontual AA, de Melo DP, de Almeida SM, Bóscolo FN, Haiter Neto F. Comparison of digital systems and conventional dental film for the detection of approximal enamel caries. Dentomaxillofac. Radiol. 2010 Oct ;39(7):431-6.

Evaluation of the Efficacy of Gamma Value Changes on Detection of Proximal Recurrent Caries in Digital Bitewing Radiograph

Ali Habibi Kia¹, Gholam Reza Khajavi^{2*}, Arash Dabaghi¹, Sanaz Sharifi¹, Masoud Esmaili¹,
Mohammad Hossein Haghizadeh³

1-Assistant Professor of Oral and Maxillofacial Radiology.

2-Student of Dentistry.

3-Lecturer of Epidemiology and Biostatistics.

1-Department of Oral and Maxillofacial Radiology, School of Dentistry, Ahvaz Jundishapur University of Medical Sciences, Ahvaz, Iran.

2-School of Dentistry, Ahvaz Jundishapur University of Medical Sciences, Ahvaz, Iran.

3-Department of Epidemiology and Biostatistics, School of Health, Ahvaz Jundishapur University of Medical Sciences, Ahvaz, Iran.

*Corresponding author:

Gholam Reza Khajavi; School of Dentistry, Ahvaz Jundishapur University of Medical Sciences, Ahvaz, Iran.

Tel: +989338452337

Email: rezakhajavi071@yahoo.com

Abstract

Background and Objective: Today, most digital imaging systems make available various types of image processing techniques. Hence, the purpose of the present study was to compare the digital Bite-Wing radiographic function with the image's gamma value changes (image gamma is a functional digital imaging feature, so that the image contrast is selectively increased in bright or darker areas by changing the gamma value of the image).

Materials and Methods: In this laboratory study, a cavity was created for class II amalgam restoration at both proximal surfaces of 80 healthy premolar teeth. Caries lesions were artificially created in each tooth and repaired with amalgam. Digital radiographs were processed in three gamma modes (low, medium and high). Then, recurrent caries in conventional digital radiograph with low, medium and high gamma values were investigated by two radiologists with at least 2 years of work experience. Specificity, sensitivity, and overall accuracy were calculated using Kappa Test.

Results: The results of this study showed that the highest sensitivity and specificity value are related to the images with low gamma and then to medium gamma images. The lowest sensitivity and specificity rate belonged to the images with high gamma.

Conclusion: Low-gamma images used to identify proximal recurrent caries can be adopted as a processing filter. While images with medium and high gamma recognize proximal recurrent caries to a lesser extent.

Keywords: Proximal Recurrent Caries - Gamma Rate- digital Bite-Wing radiographic.

► Please cite this paper as:

Habibi Kia A, Khajavi GhR, Dabaghi A, Sharifi S, Esmaili M, Haghizadeh MH. Evaluation of the Efficacy of Gamma Value Changes on Detection of Proximal Recurrent Caries in Digital Bitewing Radiograph. *Jundishapur Sci Med J* 2020; 19(6):545-554

Received: July 8, 2020

Revised: Oct 6, 2020

Accepted: Oct 14, 2020