

مقدمه

از زمان ابداع روشهای باروری آزمایشگاهی^۱ بیش از بیست سال می‌گذرد. با وجود پیشرفت‌هایی که در زمینه تحریک تخمک‌گذاری، بلوغ تخمک، باروری و تکامل جنین صورت گرفته است، پیشرفت در زمینه لانه‌گزینی موفق جنین با استفاده از روشهای کمک باروری (ART)^۲ کمتر از آنچه بوده که انتظار می‌رفت (۱-۲). به نظر می‌رسد که کاهش موفقیت در لانه‌گزینی جنین می‌تواند مربوط به اختلال تکاملی آندومتر در اثر داروهای محرک تخمک‌گذاری باشد (۳-۴).

در IVF برای تحریک تخمک‌گذاری از داروهای مختلف استفاده می‌شود. یکی از این داروها شامل: HMG، HCG، GnRH analogue می‌باشد. برای ارزیابی اثرات داروهای محرک تخمک‌گذاری مطالعات مورفولوژیک آندومتر با استفاده از داروهای فوق الذکر نادر است (۵). تحقیقات در این زمینه بیشتر مربوط به سنجش هورمون‌ها بعد از درمان با این داروها و بکارگیری مکمل‌های پروژسترون برای بهبود پاسخ آندومتر بوده است (۶-۷). در این مطالعه سعی بر آن شده که اطلاعاتی در زمینه فراساختمان اپی‌تلیوم غده‌ای آندومتر پس از مصرف داروهای محرک تخمک‌گذاری HMG، HCG، GnRH analogue در اوایل فاز لوتئال (LH+4) بدست آید.

مواد و روشها

انتخاب افراد مورد مطالعه: در گروه مورد مطالعه برای بررسی اثر داروهای محرک تخمک‌گذاری چهار روز بعد از آزاد شدن سریع و زیاد LH^۳، به کمک endometrial pipelle suction curette mark 2، بیوپسی آندومتر از فوندوس رحم بیماران نابارور (n=۹) از شرکت روکت اینترناشنال) انجام گرفت. بیوپسی‌های

فوق در طول مدت نه ماه در زنانی انجام شد که به دلایل مختلف پس از درمان با IVF و ICSI به دلیل تقسیم نشدن سلول تخم و عدم بارور شدن تخمک (در مرکز درمان ناباروری دکتر مجیدی دانشگاه علوم پزشکی و خدمات بهداشتی، درمانی تبریز در طی سالهای ۸۰-۷۹) انتقال جنین انجام نشد. سن این گروه ۳۹-۲۸ سال و متوسط سن برابر با ۳۳ سال بود.

گروه کنترل (n=۴) براساس مشخصات سن کمتر از ۴۰ سال، داشتن حداقل یک فرزند و نداشتن سابقه استفاده از قرص‌های ضد بارداری، IUD به مدت سه ماه و نداشتن ضایعه پاتولوژیک در آندومتر انتخاب شدند.

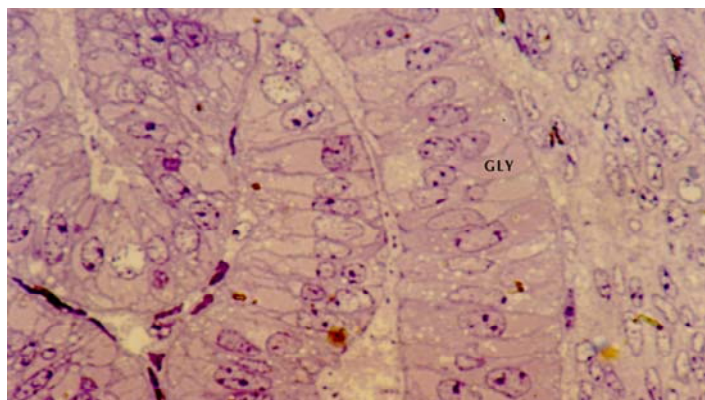
تهیه و تدارک نمونه برای مطالعه با میکروسکوپ الکترونی و نوری مشابه روش دکتر غفاری انجام شد (۸). بیوپسی‌ها با محلول بافر شستشو داده شدند و برای ثبوت به مدت ۶ ساعت در گلو تار آلدئید ۳٪، حرارت ۴°C قرار داده شدند. سپس مراحل آماده سازی برای میکروسکوپ الکترونی ترانزمیشن (TEM)^۴ شامل ثبوت، آب گیری، آغستگی با رزین، قالب گیری، اصلاح قالب‌ها، تهیه برش‌های نیمه نازک و فوق نازک، رنگ آمیزی انجام و در نهایت از مقاطع تهیه شده بوسیله میکروسکوپ الکترونی عکسبرداری شد. عکس‌ها با روش‌های مورفومتریکی ارزیابی گردید. تعدادی از برش‌های نیمه نازک برای مطالعه با میکروسکوپ نوری و به منظور تأیید گلیکوژن در سلول‌ها با تولوئیدین بلو و PAS^۵ رنگ آمیزی گردید.

محاسبه Volume Fraction (Vv): جهت تشخیص تغییرات پدید آمده در سلول‌های اپی‌تلیالی غده Vv یوکروماتین به هسته، Vv هسته به سلول، Vv گلیکوژن به سلول و Vv میتوکندری به سلول و Vv رتیلولوم آندوپلاسمیک خشن (RER)^۶ به سلول محاسبه شد.

4-Transmission Electron Microscopy
5-Periodic Acid Shiff
6- Rough Endoplasmic Reticulum

1-In Vitro Fertilization
2-Assisted Reproductive Technology
3- LH surge

شکل ۱ - تجمعات گلیکوژنی در سلولهای اپی تلیالی غدهای آندومتر در گروه مورد مطالعه در روز LH+4
(گلیکوژن) GLY



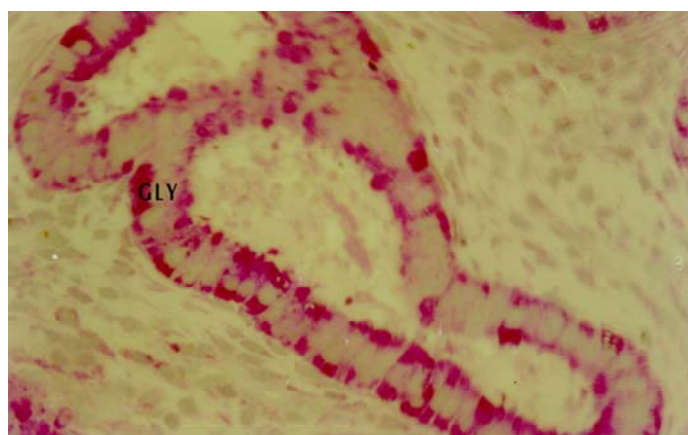
فرمول $d = a \times b$ و نیز axial ratio هسته از طریق تقسیم a بر b محاسبه شد.

آنالیزهای آماری: پس از به دست آوردن نتایج مورفومتری از عکس‌ها، میانگین Vv هر یک از اجزاء سلولی سلول‌های اپی تلیالی برای هر فرد محاسبه شد و سپس میانگین Vv هر یک از اجزاء بین افراد مورد بررسی محاسبه گردید.

اطلاعات مربوط به Vv و axial ratio تحت محاسبات

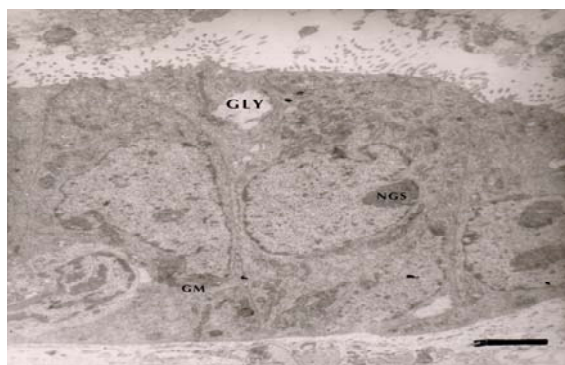
محاسبه ابعاد هسته سلول‌های اپی تلیالی غدهای: برای بررسی تغییرات اندازه و شکل هسته سلول‌های اپی تلیالی غدهای آندومتر، قطر بزرگ هسته (a) و قطر کوچک هسته (b) در هر لام میکروسکوپی که حاوی برش‌های نیمه نازک رنگ شده با تولوئیدین بلو بود، با گذاشتن قطره‌ای از ایمرسیون^۱ روی لام و با بزرگنمایی ۱۰۰۰ با استفاده از Image Ananlizer مدل Leica DMLB مورفومتری شد. میانگین قطر هسته^۲ از

شکل ۲ - تجمعات گلیکوژنی در سلولهای اپی تلیالی غدهای گروه کنترل در روز LH+4
(گلیکوژن) GLY



1-Immersion
2-Mean diameter

شکل ۳- میکروگراف الکترونی از سلول‌های اپی‌تلیالی غده‌ای آندومتر در گروه مورد مطالعه در روز LH+4
GLY (گلیکوژن) NCS (سیستم کانال‌های هسته‌ای) GM (میتوکندری‌های غول‌پیکر) Bar نمایانگر ۳ میکرون



غدد در هر دو گروه مورد مطالعه و کنترل، پلاریزه و استوانه‌ای شکل بودند (اشکال ۴-۱)، هسته سلول‌ها بیضوی با یوکروماتینی بیش از هتروکروماتین بوده که این موضوع نشان دهنده فعالیت هسته سلول‌ها می‌باشد (اشکال ۴-۳).

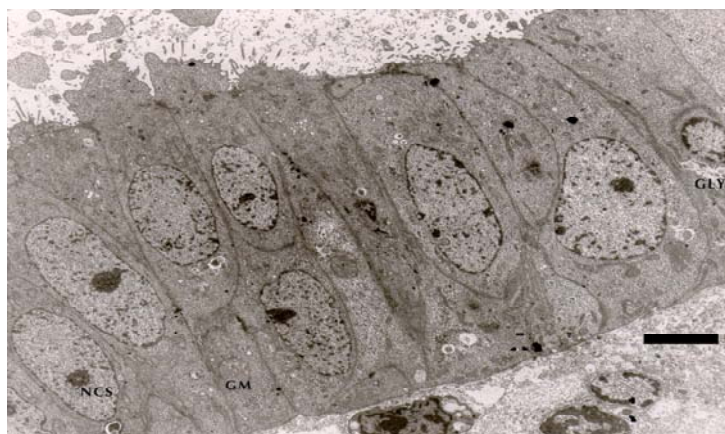
مطالعه مقاطع با میکروسکوپ نوری، تجمعات گلیکوژنی در سلول‌ها را در گروه‌های مورد مطالعه و کنترل در موقعیت زیرهسته‌ای و فوق هسته‌ای نشان داد

لگاریتمی قرار گرفت در حالی که اطلاعات مربوط به میانگین قطر هسته مستقیماً تحت آزمون قرار گرفت. گروه‌های مورد مطالعه و کنترل با روش‌های آماری آنالیز دوطرفه و unpaired student-t-test مقایسه گردید.

نتایج

نتایج کیفی: نتایج حاصل از مطالعه مقاطع با میکروسکوپ نوری و الکترونی در سلول‌های اپی‌تلیالی

شکل ۴- میکروگراف الکترونی از سلول‌های اپی‌تلیالی غده‌ای گروه کنترل در روز LH+4
GLY (گلیکوژن) NCS (سیستم کانال‌های هسته‌ای) GM (میتوکندری‌های غول‌پیکر) Bar نمایانگر ۵ میکرون



جدول ۱- مقایسه Volume Fraction (Vv) اجزاء سلول‌های اپی‌تلیال غدد آندومتر در افراد مورد مطالعه و کنترل در روز LH+4

گروه کنترل (n = ۴)	گروه مورد مطالعه (n = ۹)	Vv اجزاء سلولی
0/075 ± 0/006	0/059 ± 0/020	میتوکندری به سلول
0/194 ± 0/005	0/169 ± 0/030	هسته به سلول
0/750 ± 0/008	0/699 ± 0/052	یوکروماتین به هسته
0/022 ± 0/007	0/016 ± 0/005	RER به سلول
0/103 ± 0/004	0/118 ± 0/045	گلیکوژن به سلول
5/4 ± 0/2	5/411 ± 1/40	قطر متوسط هسته
2/4 ± 0/3	2/167 ± 0/049	axial ratio هسته

مطالعه مشابه گروه کنترل بود و اختلاف آماری معنی‌داری بین Vv گلیکوژن به سلول در گروه مورد مطالعه و کنترل مشاهده نگردید. مقایسه axial ratio بین دو گروه نیز اختلافی را نشان نمی‌داد. در مورد Vv یوکروماتین به هسته بین دو گروه مورد مطالعه و کنترل نیز اختلاف معنی‌داری وجود نداشت. مقایسه میانگین هندسی قطر هسته ($d = a \times b$) نیز بین دو گروه تفاوتی را نشان نداد (جدول ۱).

بحث

مهمترین وظیفه آندومتر، ایجاد شرایط مناسب برای لانه‌گزینی جنین است (۹). آندومتر در طول سیکل قاعدگی متحمل یکسری تغییرات مورفولوژیک شده که این تغییرات با بکارگیری روش‌های مورفومتریک قابل اندازه‌گیری است.

آندومتر در طول فاز لوتئال، تحت تأثیر پروژسترون تولید شده از جسم زرد قرار می‌گیرد (۱۰). فاز اولیه لوتئال از زمان تخمک‌گذاری تا زمان لانه‌گزینی است (LH+1 تا LH+7). در این مرحله سطح پروژسترون سرم سریعاً افزایش یافته و ساختمان آندومتر را تغییر می‌دهد (۱۱). تغییرات در ساختمان آندومتر به خصوص در سطح غدد آندومتر کاملاً مشهود است. این سلولها از

(اشکال ۱-۲). همچنین در میکروگرافهای الکترونی، واکوئل‌های گلیکوژن در دو گروه فوق‌الذکر در موقعیت زیرهسته‌ای وجود داشت که باعث قرارگیری هسته در وضعیت مرکزی‌تر شده بود. در برخی تصاویر واکوئل‌های گلیکوژن در سیتوپلاسم فوق‌هسته‌ای مشاهده شد که نشانه آماده شدن برای خروج از سلول بود (اشکال ۳-۴).

در میکروگرافها، در هر دو گروه مورد مطالعه و کنترل در هسته اکثر سلول‌های اپی‌تلیالی غدد و همچنین میتوکندری‌های غول‌پیکر GM¹ در سیتوپلاسم سلول‌ها سیستم کانال‌های هسته‌ای (NCS)² وجود داشت (اشکال ۳-۴).

نتایج کمی: تجزیه و تحلیل نتایج حاصل از مورفومتری با آزمون‌های آماری انجام و مقایسه دو گروه با آزمون unpaired t-test صورت گرفت. نتیجه آزمون‌ها نشان داد که سلول‌های اپی‌تلیالی غدد آندومتر در گروه مورد مطالعه از نظر Vv میتوکندری به سلول با گروه کنترل اختلاف معنی‌داری نداشت. همچنین بین گروه مورد مطالعه و گروه کنترل تفاوت معنی‌داری از نظر Vv هسته به سلول وجود نداشت. از نظر Vv رتیکولوم آندوپلاسمیک خشن (rER) به سلول در گروه مورد

1-Giant Mitochondria

2-Nuclear Channel System

حالت غیرتمتایز خارج شده و کاملاً تمایز می‌یابد سپس شروع به ترشح فراوان کرده، به طوری که در روز LH+7 ترشحات و مواد غنی از گلیکوژن لومن غدد را پر می‌کند. از این زمان به بعد از میزان ترشحات کاسته شده و غدد، آماده تولید موادی می‌شوند که برای تهاجم تروفوبلاست‌ها ضروری است (۱۲).

بررسی‌های انجام شده در این تحقیق مربوط به روز LH+4 (اوایل فاز لوتئال) است و این زمانی است که در روش IVF و ICSI انتقال جنین چند سلولی به رحم انجام می‌شود. یکی از عوامل لانه‌گزینی جنین، پذیرندگی رحم است (۱۳). پذیرندگی رحم نیز در اثر تغییرات مورفولوژیک و تکامل به موقع آندومتر رحم صورت می‌پذیرد (۱۴). چون تحقیقات مربوط به مطالعه مورفولوژیکی و فراساختمانی آندومتر رحم انسان پس از مصرف داروهای محرک تخمک‌گذاری نادر می‌باشد. تحقیقاتی که تا کنون در این زمینه صورت گرفته، در سطح میکروسکوپ نوری بوده است و میکروسکوپ نوری قادر به نشان دادن ارگانلهای داخل سلولی باشد، لذا ما در این تحقیق برای مطالعه مورفومتريک ارگانلهای از میکروسکوپ الکترونی ترانزمیشن استفاده نموده و برای مشاهده ساختمان دقیق ارگانلهای سلولی از میکروگرافهای الکترونی استفاده گردید.

یافته‌های حاصل از این تحقیق نشان می‌دهد که سلول‌های اپی‌تلیالی غدد در گروه‌های مورد مطالعه و کنترل، جمعیتی یکنواخت تشکیل داده و در اکثر سلول‌ها، سیستم کانال‌های هسته‌ای برای تسهیل انتقال mRNA تازه سنتز شده از هسته به سیتوپلاسم، میتوکندری‌های غول‌پیکر، جهت تأمین انرژی لازم برای لانه‌گزینی جنین و در بیش از ۱۰٪ سلول‌ها، گلیکوژن وجود دارد. از طرف دیگر، نتایج کمی نیز بین اجزاء سلولی گروه‌های مورد مطالعه و کنترل اختلاف آماری معنی‌داری را نشان نمی‌دهد. بنابراین یافته‌های فوق بیانگر این مطلب است که به طور کلی داروهای محرک تخمک‌گذاری HCG، HMG،

GnRH Agonist به صورت کوتاه مدت در مورفولوژی سلول‌های اپی‌تلیوم غدد آندومتر تغییری پدید نمی‌آورد. Bourgain و همکارانش در سال ۱۹۹۴ اثرات داروهای محرک تخمک‌گذاری GnRHa, HMG (ساخت کارخانه هوخست آلمان) و HCG (از کارخانه Sereno سوئیس) همراه با مکمل پروژسترون (از کارخانه Federa بلژیک) را در بیماریارانی بررسی نمودند که به دلیل فاکتور مردانه (کمبود اسپرم) نابارور بودند. در این افراد بیوپسی آندومتر در فاز لوتئال را با میکروسکوپ نوری مطالعه نموده و به این نتیجه رسیدند که این داروها بر ساختمان اپی‌تلیالی آندومتر اثر ندارند، این مسئله با نتایج این تحقیق مطابقت دارد (۵). ولی Garcia و همکاران در سال ۱۹۸۴ اثرات داروهای محرک تخمک‌گذاری HCG، HMG، GnRHa، بر آندومتر بیماریاران ناباروری را بررسی کرده است که دارای سیکل‌های طبیعی قاعدگی بودند و انتقال جنین در آنها صورت نگرفته بود (۶). بیوپسی آندومتر پس از آماده سازی و رنگ‌آمیزی با H&E با میکروسکوپ نوری، مورد مطالعه قرار گرفت. پس از مصرف داروهای فوق الذکر یک تکامل پیشرفته آندومتر را در اوایل فاز لوتئال بیان داشته است که آنرا مربوط به میزان بالای پروژسترون دانسته و افزایش پروژسترون را در ارتباط با میزان بالای لوتئینیزه شدن به دلیل تعداد زیاد فولیکول‌ها می‌داند و این پیشرفته بودن آندومتر را برای لانه‌گزینی مفید می‌داند. ولی در برخی دیگر از بیماریاران تکامل طبیعی آندومتر را گزارش شده است. مواردی از تکامل پیشرونده آندومتر را که Garcia ذکر کرده است، مربوط به این بوده است که مطالعات وی به وسیله میکروسکوپ نوری انجام شده و با آن نمی‌توان میزان تکامل آندومتر و ظهور سیستم کانال‌های هسته‌ای و میتوکندری‌های غول‌پیکر را بررسی کرد (۶).

Macrow در سال ۱۹۹۴ نیز اثر داروهای محرک HCG، HMG، GnRHa (ICI, Macclesfield, UK) در

فصلنامه باروری و ناباروری / زمستان ۸۰

طور طبیعی از ترشحات غدد کاسه می‌شود تا جنین بتواند با آندومتر مواجه شود. از طرف دیگر در این دوران بیان اینتگرین‌ها افزایش می‌یابد که این خود باعث چسبندگی^۲ جنین می‌شود. به نظر می‌رسد زمان مناسب برای انتقال جنین به رحم در همین زمان باشد (LH+7). از آنجائی که انتقال جنین در روش IVF، ۴۸ ساعت بعد از باروری اووسیت در محیط کشت صورت می‌گیرد در این زمان طبق این تحقیق هنوز آندومتر در حال ترشح مواد کلیکوژنی می‌باشد. لذا این ترشحات سبب عدم ایوزیسیون جنینی و دیواره آندومتر شده و سبب کاهش میزان لانه‌گزینی می‌شود. برای دستیابی به انتقال جنین در روز LH+7، بهتر است که جنین‌ها تا روز LH+6 در شرایط آزمایشگاهی^۳ نگهداری شده و سپس در مرحله بلاستوسیست به رحم منتقل گردند.

نتایج حاصل از تحقیقات مربوط به تحریک‌های بلند مدت تخمدان نشان می‌دهد که تحریک با داروهای محرک تخمک‌گذاری به مدت طولانی عوارضی مانند بروز تومورهای تخمدان و رحم و پستان، سندرم تحریک بیش از حد (OHSS)^۴ را در پی دارد (۲۱-۲۲). از طرف دیگر تحریک‌های طولانی به دلایل موزائیسیم، افزایش هورمون‌ها در گردش و ناهماهنگی تکاملی آندومتر منجر به عدم لانه‌گزینی جنین می‌گردد. برای کاهش این عوارض در بعضی مراکز ناباروری، پروتکل‌های درمانی IVF با سیکل‌های طبیعی^۵ اجرا می‌شود به طوری که بیماران در این نوع پروتکل بدون مصرف داروهای محرک تخمک‌گذاری، به طور بلندمدت تحت درمان ناباروری قرار می‌گیرند.

این نوع درمان برای زنان ناباروری که انسداد لوله رحم داشته ولی ضایعه پاتولوژیک در رحم ندارند معمول بوده و از نظر هزینه‌های درمانی نیازی به استفاده از

روز LH+4 بر آندومتر زنان ناباروری که در پروتکل درمانی IVF قرار گرفته بودند را با میکروسکوپ نوری مطالعه کرد. با روش‌های مورفومتریک تعداد سلول‌های غددی و تعداد واکوئل‌های زیرهسته‌ای و فوق هسته‌ای را بررسی نموده و تغییری در تکامل غدد چه از نظر کیفی و چه از نظر کمی مشاهده نکرد (۵). ولی در مواردی که از کلومیفن سیترات‌های HMG و HCG برای تحریک استفاده شده بود یک پیشرفته بودن تکامل آندومتر را مشاهده کرده است (۱۵). همچنانکه Rogers نیز در سال ۱۹۹۱ حجم غدد و ضخامت آندومتر را در افرادی که داروهای HCG، HMG، GnRHa دریافت کرده بودند در اوایل فازلوتئال بررسی نمود و اختلالی در این پارامتر مشاهده نکرد، ولی در بیمارانی که کلومیفن سیترات به عنوان داروی محرک تخمک‌گذاری استفاده کرده بودند، کاهش در حجم غدد و ضخامت آندومتر وجود داشت (۱۷-۱۶). به نظر می‌رسد که در پروتکل‌های درمانی با کلومیفن سیترات، آگونیستهای GnRH وجود نداشته، در نتیجه آنومالی‌های غدد و آندومتر پدید می‌آید. مؤید این مطلب، مطالعات مقایسه‌ای است که توسط Li و Warren در سال ۱۹۹۳ انجام شده و نشان می‌دهد که آنومالی‌های غدد زمانی‌که درمان همراه با GnRHa باشد، کمتر از داروهای دیگر است (۱۸).

سلول‌های غده‌ای آندومتر در روز LH+4 حاوی واکوئل‌های گلیکوژن بوده و ذخایر گلیکوژنی سلول‌ها در این روز به حداکثر خود می‌رسد، از روز H+5 این ذخائر به تدریج شروع به ترشح به خارج از سلول می‌کنند به طوری که در روز LH+7 سلول‌ها از گلیکوژن تخلیه می‌شوند. در افراد بارور طبیعی حداکثر پذیرندگی آندومتر بین روزهای LH+7 تا LH+10 است، در این زمان ترشحات غدد کاهش یافته است (۲۰-۱۹). اگر ترشحات در این دوره زیاد باشد، مانع از اپوزیسیون^۱ جنین می‌شود، به همین جهت در این زمان به

1- Apposition

2- Adhesion

3- In Vitro

4- Ovarian Hyper Stimulation Syndrome

5- Natural cycle

مورد مطالعه در این پژوهش، مشابه افراد طبیعی بوده است و در افراد طبیعی، جنین در روز LH+7 در آندومتر رحم لانه‌گزینی می‌کند به نظر می‌رسد که زمان مناسب برای انتقال جنین در روش IVF روز LH+7 باشد.

تشکر و قدردانی

از معاونت محترم پژوهشی دانشگاه علوم پزشکی و خدمات بهداشتی، درمانی تبریز بدلیل تأمین اعتبار و پرسنل مرکز درمان ناباروری دکتر مجیدی دانشگاه علوم پزشکی و خدمات بهداشتی، درمانی تبریز بخصوص سرکار خانم پرسیما مسلمی نسب و وحیده شهنازی بدلیل همکاری صمیمانه در اجرای این طرح تشکر و قدردانی می‌گردد.

داروهای گرانتقیمت محرک تخمک‌گذاری نبوده و مقرون به صرفه می‌باشد. در این روش وقوع بارداری چندقلویی نیز ناچیز است. در این نوع درمان اندازه گیری مرتب LH و استرادیول انجام گرفته و با استفاده از سونوگرافی اندازه فولیکول ارزیابی می‌شود. وقتی اندازه آن به 18 mm رسید و LH سرم صبحگاهی کمتر از 15 IU/L بود، با تجویز $10,000\text{ IU}$ از هورمون HCG تخمک‌گذاری القاء می‌شود.

به طور خلاصه با توجه به دستاوردهای این تحقیق می‌توان نتیجه گرفت که داروهای محرک تخمک‌گذاری GnRHa، HMG، HCG در کوتاه مدت با آنومالی‌های تکاملی غدد آندومتر در اوایل فاز لوتئال (LH+4) همراه نمی‌باشد و با توجه به اینکه تکامل غدد آندومتر در افراد

References

- 1- Keye W., Chang R., Rebar R., et al. Infertility evaluation and treatment. W.B. Saunders company, Philadelphia. 1995: 115-26.
- 2- Landgren B., Johannisson E. A new method to study the process of implantation of a human blastocyst *in vitro*. Fertil Steril. 1996; 65(5): 1967-70.
- 3- Can A., Tekebiogbu M. Biberoglu K. Structure of premenstrual endometrium in HMG/ HCG induced an ovulatory women. Eur J Obs Gyn Reprod Biol. 1991; 42(2): 119-24.
- 4- Csemiczky G., Wrambsly H., Johannisson E., et al. Importance of endometrial quality in women with tubal infertility during a natural menstrual cycle for the outcome of IVF treatment. J Assist Reprod Genet. 1998; 15(2): 55-61.
- 5- Bourgain C., Smits J., Camus M. Human endometrial maturation is markedly improved after luteal supplementation of GnRH/HMG stimulated cycles. Hum Reprod. 1994; 9(1): 32-40.
- 6- Garcia J. E., Acosta A., Hsiu J., et al. Advanced endometrial maturation after ovulation with HMG/HCG for *in vitro* Fertilization. Fertil Steril. 1984; 41(1): 31-5.
- 7- Ben Ami M., Geslevich Y., Matilsky M., et al. Exogenous estrogen therapy concurrent with clomiphene citrate lack of effect on serum sex hormone levels and endometrial thickness. Obs Gyn. 1994; 37(3): 180-2.
- 8- Ghaffari M. Morphology of human endometrial epithelial cells *in vitro* and its application for human implantation. J Shahid Sadoughi University Med Sci Health. 2000; 8(3).
- 9- Li T., Rogers A., Dockery P., et al. A new method of histologic dating of human endometrium in the luteal phase. Fertil Steril. 1988; 50(1): 52-60.
- 10- Sarani S., Ghaffari Novin M., Warren M., et al. Morphological evidence for the "implantation window" in human luminal endometrium. Hum Reprod. 1999; 14(12): 3101-6.
- 11- Dockery P., Rogers A. The effect of steroids on the fine structure of the endometrium. Bailliere's Clin Obs Gyn. 1989; 3(2): 227-47.
- 12- Borell U., Nilsson O., Westman A. The cyclic changed occurring in the epithelium lining the endometrial glands. Acta Obs Gyn Scandinav. 1959; 38: 364-76.
- 13- Bergh P., Navot D. The impact of embryonic development and endometrial maturity on the

ovulation induction. Bailliere's Clin Obs Gyn. 1993; 7(2): 389-419.

timing of implantation. *Fertil Steril*. 1992; 58(3): 537-42.

14- Nikas G., Develioglu O., Toner J., et al. Endometrial pinopodes indicates a shift in the window of receptivity in *IVF* cycles. *Hum Reprod*. 1999; 14(3): 787-92.

15- Macrow P., Li T., Seif M., et al. Endometrial structures after super ovulation: a prospective controlled study. *Fertil Steril*. 1994; 61(4): 696-9.

16- Rogers P. A., Ploson D., Murphy C. R., et al. Correlation of endometrial histology, morphometry and ultrasound appearance after different stimulation protocols for *IVF*. *Fertil Steril*. 1991; 55(3): 583-7.

17- Bonhoff A., Naether O., Johannisson E. Effects of clomiphene citrate stimulation on endometrial structure in infertile women. *Hum Reprod*. 1996; 11(4): 844-9.

18- Li T., Warren M. Ovulation induction for luteal phase defect and luteal phase defect after

19- Dockery P., Pritchard K., Taylor A., et al. The fine structure of the human endometrial glandular epithelium in cases of unexplained infertility: a morphometric study. *Hum Reprod*. 1993; 8(5): 667-73.

20- Dockery P., Pritchard K., Warren M., et al. Changes in nuclear morphology in the human endometrial glandular epithelium in women with unexplained infertility. *Hum Reprod*. 1996; 11(10): 2251-6.

21- Shoham Z., Howles C., Jacobs H. Female infertility therapy current practice. Martin Dunitz Ltd. London. 1999; 3-11, 75-90, 126-33, 215-6, 325-37, 393-407.

22- Miannay E., Boutemy J., Leroy Billiard M., et al. The possible endometrial risk of ovarian stimulation. *J Obs Gyn Biol Reprod Paris*. 1994; 23(1): 35-8.

Archive of SID