

بررسی اثر عصاره خام پیاز بر بافت بیضه موش

محمدرضا نیکروش (Ph.D.)^۱، مهدی جلالی (Ph.D.)^۱، شبنم محمدی (M.Sc.)^{۱*}

۱- گروه علوم تشریح و بیولوژی سلولی، دانشکده علوم پزشکی، دانشگاه علوم پزشکی و خدمات بهداشتی- درمانی مشهد، مشهد، ایران

چکیده

زمینه و هدف: بنا بر باور پیشینیان، پیاز علاوه بر سایر خواص دارویی فراوانی که دارد، میل جنسی را در مردان نیز افزایش می‌دهد. از آنجاییکه سودمندی داروهای گیاهی باید با ارزیابی‌های آزمایشگاهی و بالینی اثبات شود؛ لذا در پژوهش حاضر سعی گردید تا اثرات عصاره پیاز به صورت تجویز خوراکی بر بافت بیضه موش‌های نر بالغ مورد مطالعه قرار گرفته و تأثیر آن بر فعالیت تولید مثلی بررسی شود.

روش بررسی: در این پژوهش از ۲۴ موش بالغ نر (۴۰ روزه) از نژاد Balb/c استفاده شد که به صورت تصادفی در دو گروه تجربی و کنترل قرار گرفتند. بررسی گروه تجربی به مدت ۱۰ روز عصاره پیاز به صورت خوراکی به مقدار 100 mg/BW 10 ml تجویز شد و مشابه این عمل در گروه کنترل فقط با مقدار مشابهی از سرم فیزیولوژی صورت گرفت. پس از پایان دوره، همه موشها پس از بیهوشی، قطع نخاع شدند و بیضه‌های آنان پس از آماده‌سازی بافتی و رنگ‌آمیزی مورد مطالعه میکروسکوپی قرار گرفت. سپس داده‌ها با استفاده از نرم افزار SPSS و آزمون t تجزیه و تحلیل شد. سطح معنی‌داری $p < 0.05$ در نظر گرفته شد.

نتایج: این مطالعه نشان داد که میانگین قطر داخلی مجاری اسپرم ساز گروه تجربی در مقایسه با گروه کنترل ($56.32 \pm 1.42 \mu\text{m}$ در مقابل $31.27 \pm 2.16 \mu\text{m}$) به شکل معنی‌داری افزایش نشان می‌دهد ($p < 0.05$); در حالیکه میانگین قطر خارجی توپول‌های دو گروه تفاوت معنی‌داری نداشت. علاوه بر این میزان تکثیر سلول‌های جنسی در رده‌های اسپرماتوسیت I و II نیز در گروه تجربی نسبت به کنترل دارای افزایش معنی‌داری بود ($p < 0.05$). **نتیجه‌گیری:** نتایج حاصل از این پژوهش نشان داد که تجویز عصاره خام پیاز ضمن تأثیرگذاری بر ساختار مجاری اسپرم ساز بر تکثیر سلولی در توپول‌های بیضه موشها اثر می‌گذارد و روند اسپرماتوژنز را در آنها نسبت به گروه کنترل سرعت بیشتری می‌بخشد.

* مسئول مکاتبه: شبنم محمدی، گروه علوم تشریح، دانشکده علوم پزشکی، دانشگاه علوم پزشکی و خدمات بهداشتی- درمانی مشهد، مشهد، ایران
رایا نامه:

mohammadish1@mums.ac.ir
shabnamhmmmd@yahoo.com

دریافت: ۸۸/۳/۳۰

پذیرش: ۸۸/۷/۱۹

کلید واژگان: اسپرم، اسپرماتوژنز، اسپرماتید، بلوغ اسپرم، بیضه، پیاز، عصاره گیاهی، گناد

نحوه استناد به این مقاله: نیکروش محمدرضا، جلالی مهدی، محمدی شبنم. بررسی اثر عصاره خام پیاز بر بافت بیضه موش. فصلنامه باروری و ناباروری: سال ۱۰ (۱۳۸۸)، شماره ۴، صفحات: ۲۴۴-۲۳۹.

زمینه و هدف

بنفش است (۲). پیاز دارای ترکیبات مختلف از جمله پروستاگلندینها^۳، پکتین^۴، آدنوزین^۵، کوئرستین^۶، ویتامین‌های B₁، B₂، B₆، C و E، بیوتین، اسیدهای چرب و اسیدهای آمینه ضروری است (۳). اگرچه در حال حاضر در مناطق مختلف دنیا کشت می‌شود ولی گفته می‌شود منشأ آن آسیای

پیاز با نام علمی Allium cepa از تیره سوسنیان^۱ که با سیر^۲ هم خانواده است (۱) و یکی از گیاهانی است که به‌طور مستقیم در آیات قرآنی از جمله در سوره بقره آیه ۶۱ مورد اشاره قرار گرفته است. پیاز گیاهی است دو ساله، دارای برگ‌های توخالی و استوانه‌ای شکل. ساقه پیاز تا ارتفاع ۱m می‌رسد. گل‌های این گیاه کروی شکل و به رنگ‌های سفید و

3- Prostaglandins
4- Pectin
5- Adenosine
6- Quercetin

1- Liliaceae
2- Allium sativum

مرکزی بوده و از آنجا به سایر نقاط راه یافته است (۴). این گیاه در مصر قدیم، چین و ایران باستان مورد توجه بوده و علاوه بر آنکه بخشی از قوت و غذای مردم به حساب می‌آمده اثرات درمانی و خواص متعددی برای آن بیان شده است؛ چنانکه از آن به عنوان ضد عفونی‌کننده دستگاه گوارش، گیاهی محرک، مدر، اشتها آور و خلط‌آور یاد شده است. استفاده از این گیاه برای رفع سردرد، تب، اختلالات روده و بیماری وبا توصیه شده و عصاره خام آن در ضد عفونی نمودن و ترمیم زخمها و نوع پخته آن به صورت ضماد و مرهم نیز مورد توجه قرار گرفته است (۵، ۶).

تحقیقات نشان داده است پیاز در کاهش فشار و چربی خون، پیشگیری و درمان تصلب شرایین، کاهش عفونت‌های سیستمیک، درمان اختلالات روده، رفع مسمومیت و کاهش احتمال سقط جنین مؤثر است (۷-۵). مطالعه Taylor و همکاران نشان می‌دهد که تجویز عصاره پیاز با کاهش استرس اکسیداتیو، جلوگیری از عمل کارسینوژن‌ها و حمایت از سیستم دفاع آنتی‌اکسیدانی بدن در بهبود سرطان پروستات مؤثر است (۸). همچنین نتایج مطالعه Kikelomo و همکاران نشان داده است که تجویز عصاره پیاز خوراکی باعث کاهش اثرات سمی کادمیوم بر بافت بیضه و بهبود فرآیند اسپرماتوژنز می‌شود (۹). در این رابطه Izawa و همکاران نیز اعلام کرده‌اند که عصاره پیاز باعث کاهش اثرات سمی بعضی از عوامل آلوده‌کننده زیست محیطی^۱ بر بافت بیضه و اپیدیدیم و بهبود روند اسپرماتوژنز می‌شود (۱۰).

با توجه به مطالعات فوق و تأکید طب سنتی بر مؤثر بودن پیاز در درمان ناتوانی جنسی و از آنجایی که سودمندی داروهای گیاهی باید با ارزیابی‌های آزمایشگاهی و بالینی اثبات شود، در پژوهش حاضر اثر عصاره پیاز به صورت تجویز خوراکی بر بافت بیضه مورد بررسی قرار گرفت.

روش بررسی

۱- حیوان آزمایشگاهی و روش تجویز: در این پژوهش از ۲۴ موش نر بالغ ۴۰ روزه نژاد Balb/c استفاده شد که به صورت تصادفی در دو گروه تجربی و کنترل قرار

گرفتند. گروه تجربی برای مدت ۱۰ روز مورد تجویز عصاره پیاز خوراکی سفید بومی خراسان رضوی (منطقه تربیت حیدریه) قرار گرفتند که روزی یک نوبت و به مقدار $1ml/100g.BW$ از طریق گاواژ انجام گرفت (۹). مشابه این عمل در گروه کنترل فقط با حجم مشابهی از سرم فیزیولوژی صورت گرفت. در پایان دوره ابتدا نمونه‌های هر گروه با استفاده از کلروفرم بیهوش شدند و سپس برای نمونه‌برداری و ثابت کردن اولیه با استفاده از پرفیورژن بطنی که با بهره‌گیری از فرمالین ۱۰٪ (Merck, Germany) انجام گرفت بیضه‌های آنان برداشته شد و به منظور ثابت کردن نهایی به شیشه‌های کدگذاری شده محتوی فیکساتور انتقال یافت. در مرحله بعد مطابق روش‌های معمول بافت‌شناسی از نمونه‌های مورد نظر بلوک‌های پارافینی تهیه گردید و از بلوک‌های بافتی به‌دست آمده با استفاده از میکروتوم (Leica, Germany) برش‌های سریال در جهت افقی و به ضخامت $7\mu m$ تهیه شد. از مجموع برش‌های حاصل از هر نمونه، به‌طور تصادفی از هر ۵ برش یک برش انتخاب گردید و در مرحله بعد با استفاده از رنگ آمیزی هماتوکسیلین-اوتوزین (Sigma, USA) مورد مطالعه قرار گرفت.

۲- اندازه‌گیری عناصر بافتی: برای تعیین دانسیته حجمی اجزای مورد نظر در ساختمان بافتی بیضه براساس مطالعات مورفومتریکی (۱۱) قطر داخلی و خارجی توبول‌های بیضه مشخص شد و سلول‌های جداری و آزاد نیز با استفاده از تکنیک دایسکتور (۱۲) شمارش گردید. برای این منظور از برش‌های سریال به‌دست آمده از بیضه نمونه‌های متعلق به هر یک از گروهها با استفاده از میکروسکوپ نوری (Olympus, Japan) مطالعه شد. روش مطالعه به این ترتیب بود که با قرار دادن یک مربع مدرج میلیمتری در پشت عدسی چشمی میکروسکوپ، واحد مشخصی برای اندازه‌گیری میدان‌های میکروسکوپی طراحی گردید. سپس با جابجا کردن نمونه در زیر میکروسکوپ به فاصله هر چهار میدان از یک میدان نمونه‌برداری گردید. نتایج به‌دست آمده از شمارش مقاطع مربوط به هر حیوان بالغ بر ۲۰۰ میدان بود که ضمن تعیین میانگین هر یک از پارامترهای مورد نظر در نهایت میانگین کلی مربوط به هر گروه نیز محاسبه و با

1- Diesel exhaust particles

جدول ۱. تغییرات پارامترهای بافت بیضه قطر لوله‌های اسپرم در گروه‌های تجربی و کنترل به دنبال تجویز عصاره پیاز (M±SEM)

پارامتر	کنترل	تجربی
قطر خارجی توبولها (μm)	۷۷/۱۱±۲/۱۲	۷۹/۲۸±۱/۷۱
قطر داخلی توبولها (μm)*	۳۱/۲۷±۳/۱۶	۵۶/۳۲±۱/۴۲
سلول‌های جداری (mm ³)*	۲۲۴±۵/۲۱	۴۱۴±۸/۱۸
سلول‌های جنسی بالغ*	۱۲۲±۹/۴۱	۲۶۴±۱۴/۱۱

*: p<0/05

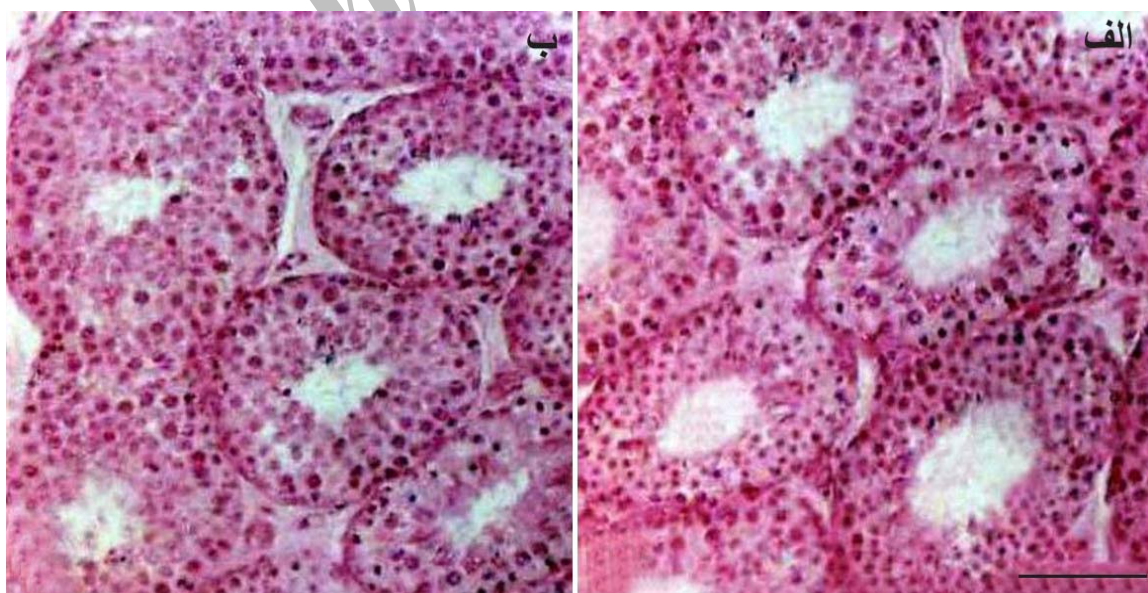
دو گروه تفاوت معنی‌داری در میانگین آنها مشاهده نمی‌شود؛ در حالیکه این تفاوت در تعیین میانگین ناشی از اندازه‌گیری قطر داخلی آنها در گروه تجربی نسبت به کنترل افزایش یافته و در مقایسه آماری معنی‌دار به نظر می‌رسد (p<۰/۰۵) (جدول ۱). علاوه بر این مقایسه نمونه‌های بافتی مربوط به هر دو گروه نشان داد که از ضخامت اپی‌تلیوم توبول‌های سمینفر در گروه تجربی نسبت به کنترل کاسته شده است (p<۰/۰۰۵) (شکل ۱- الف) در حالی که تراکم سلول‌های مشتق شده از لایه ژرمینال و انباشته شدن بیش از حد آنها در جدار توبول‌های مربوط به نمونه‌های کنترل مشهود است (شکل ۱- ب). مقاطع بافتی به‌دست آمده از

همدیگر مقایسه گردید. در این بررسی ضمن شمارش سلول‌های جنسی و ثبت آنها سعی گردید تا آن دسته از سلول‌هایی که بر روی حاشیه کادر نمونه‌برداری واقع شده‌اند هر دو سلول بجای یک سلول کامل مورد محاسبه قرار گیرد. علاوه بر این ضخامت مقاطع توبول‌های بیضه و قطر فضای داخلی آنها نیز به فاصله هر چهار توبول یک توبول اندازه‌گیری شد و نتایج به‌دست آمده از این مطالعه نیز ثبت گردید.

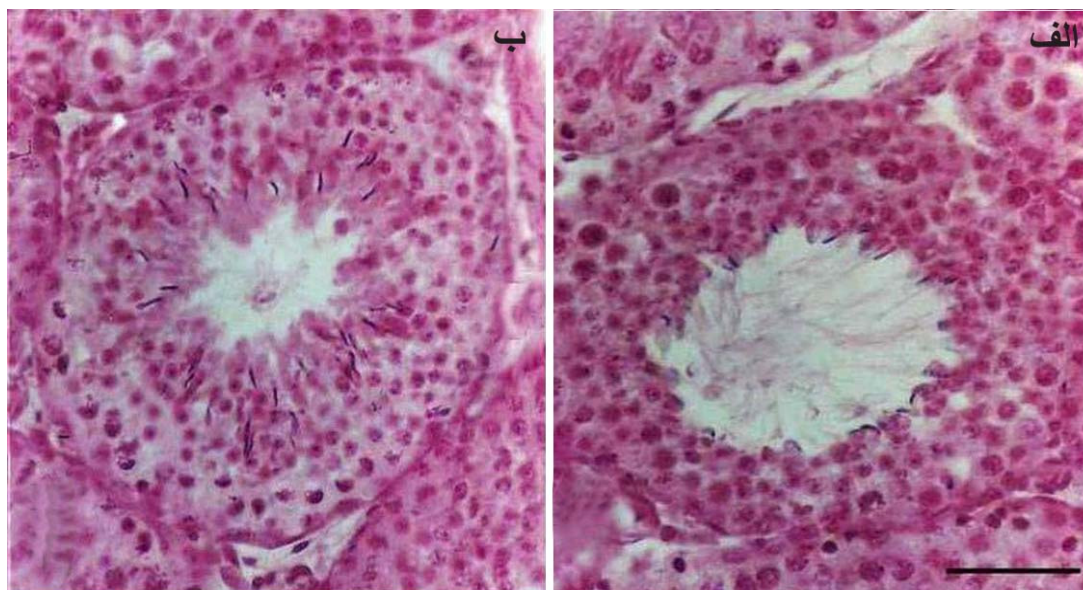
۴- روش جمع‌آوری داده‌ها: پس از تعیین میانگین مجموع اندازه‌های به‌دست آمده از قطر توبولها و همچنین محاسبه میانگین ضخامت قطر لوله‌های شمارش شده و فضای داخلی آنها، میانگین تعداد سلول‌های جنسی حاصل از شمارش میدان‌های تصادفی مربوط به هر نمونه نیز تعیین گردید و در هر مورد پارامترهای به‌دست آمده با استفاده از نرم افزار SPSS و آزمون t مورد تجزیه و تحلیل آماری قرار گرفت. سطح معنی‌داری p<۰/۰۵ در نظر گرفته شد.

نتایج

مطالعه ناشی از مقایسه برش‌های به‌دست آمده در نمونه‌های مربوط به دو گروه مورد مطالعه نشان داد که در ارتباط با اندازه‌گیری قطر خارجی لوله‌های اسپرم‌ساز در این



شکل ۱. الف: مربوط به موش گروه تجربی که دوز ۱ml/۱۰۰g. BW از عصاره پیاز دریافت کرده و ب: مربوط به موش گروه کنترل که مقدار مشابهی سرم فیزیولوژی دریافت کرده است. مقاطع توبول‌های سمینفر و بافت بینابینی آنها با استفاده از رنگ‌آمیزی هماتوکسیلین-انوزین نشان داده شده است. قطر داخلی و خارجی در یکی از لوله‌ها نشان داده شده است (بزرگنمایی ۲۰۰×).



شکل ۲. الف: مربوط به یک مقطع توبولی از یک موش گروه تجربی که دوز $1\text{ ml}/100\text{ g.BW}$ از عصاره پیاز دریافت کرده و ب: مربوط به نمونه مشابه از گروه کنترل که مقدار مشابهی سرم فیزیولوژی دریافت کرده است با بزرگنمایی بیشتر (بزرگنمایی $\times 1000$).

گروه تجربی نسبت به گروه کنترل تفاوت چشمگیری مشاهده نشد؛ ولی میانگین قطر داخلی این لوله‌ها در گروه تجربی نسبت کنترل افزایش چشمگیری یافته است. این ویژگی از آنجا ناشی می‌شود که سلول‌های جداری لوله‌های اسپرم‌ساز در گروه تجربی به سرعت تمایز یافته و از جدار لوله‌ها آزاد می‌شوند و باعث افزایش قطر داخلی لوله‌ها شده است که نتایج شمارش سلول‌های جنسی بالغ و افزایش معنی‌دار آنها در گروه تجربی این مطلب را تأیید می‌کند. این یافته‌ها با نتایج مطالعه بعضی دیگر از محققین نیز مطابقت نشان می‌دهد که این به علت نقش حمایتی آنتی‌اکسیدان‌های موجود در پیاز در برابر استرس اکسیداتیو و کاهش سطح پراکسیداسیون لیپیدها قلمداد شده است (۹). افزایش روند اسپرماتوزن در گروه تجربی می‌تواند به نوعی بیانگر نقش تحریک‌کنندگی توبول‌های سمینیفیر در ارتباط با آزادسازی سریعتر اسپرم‌ها نسبت به شرایط متعارف قلمداد شود. در این رابطه نیز در پژوهش مشابهی نشان داده شده است که پس از تجویز عصاره پیاز تعداد سلول‌های سرتولی، درصد اسپرم‌های با مورفولوژی طبیعی و وزن اپیدیدیم افزایش می‌یابد (۱۰). از سوی دیگر بنابر این نظریه که درصد اسپرم‌های تولید شده معیار مناسبی برای درک وضعیت فعالیت‌های سلولی اپی‌تلیوم لوله منی‌ساز تلقی می‌شود (۱۳)،

نمونه‌های کنترل با بزرگنمایی بیشتر نشان‌دهنده این واقعیت است که رده‌های سلولی تمایز نیافته‌ای با لایه‌های بیشتر و هسته‌های کوچکتر و متراکم‌تر در جدار توبول‌های این گروه وجود دارد که با تاخیر در تمایز مواجه گردیده است (شکل ۲-ب). به همین نسبت رده‌های سلولی مختلف با هسته‌های درشت و پررنگ در نمونه‌های تجربی قابل مشاهده است که گذر از مراحل مختلف را از اسپرماتوسیت به اسپرماتید و اسپرم‌های بالغ نشان می‌دهد (شکل ۲-الف). علاوه بر این در نماهای بافتی گروه تجربی و مقایسه آنها با نمونه‌های مشابه از گروه کنترل می‌توان به افزایش قطر داخلی توبول‌ها و تعداد سلول‌های جنسی بالغ نیز توجه نمود ($p < 0.05$) (جدول ۱).

بحث

در این مطالعه که با استفاده از روش‌های مورفولوژیک و مورفومتری انجام گرفت، براساس برش‌های بافتی بدست آمده از گروه تجربی و کنترل، تعیین اندازه اقطار توبول‌ها و شمارش رده‌های مختلف سلول‌های جنسی سعی گردید تا اثرات احتمالی عصاره پیاز بر فرایند اسپرم‌زایی مورد ارزیابی قرار گیرد. نتایج حاصل از این مطالعه نشان داد که اگرچه در میانگین اندازه قطر خارجی لوله‌های اسپرم‌ساز

تولید رادیکال‌های آزاد اکسیژن است، از روند تولید اسپرم و سلامت آنها در برابر استرس‌های اکسیداتیو جلوگیری می‌کند (۲۰). به همین خاطر شاید بتوان گفت که تغییر در تعداد سلول‌های جداری توبول‌های سمینفر و افزایش قطر داخلی توبولها در گروه تجربی و همچنین تغییر در رده‌های سلولی مختلف و افزایش آزادسازی سلول‌های جنسی بالغ در این گروه نسبت به گروه کنترل از پیامدهای بارز تاثیر عصاره پیاز بر فعالیت‌های تولیدمثلی است که به فعالیت و توانمندی‌های دستگاه تولیدمثلی جنس نر کمک می‌نماید.

نتیجه‌گیری

نتایج مورفومتری حاصل از این مطالعه نشان داد که تجویز عصاره خام پیاز ضمن تأثیرگذاری بر ساختار مجاری اسپرم‌ساز، بر تکثیر سلولی توبول‌های بیضه نیز اثر می‌گذارد و روند اسپرماتوژنز را در گروه تجربی نسبت به کنترل بهبود می‌بخشد. در عین حال با توجه به محدود بودن زمان این مطالعه می‌طلب که اثرات دراز مدت چنین تجویزی نیز مورد ارزیابی قرار گیرد و چنانچه بازهم نتیجه مثبت باشد ممکن است گنجاندن این گیاه سرشار از ترکیبات مفید در برنامه غذایی کسانی که از ناتوانی جنسی رنج می‌برند به نوعی در رفع این ناتوانی مؤثر واقع شود.

تشکر و قدردانی

نویسندگان مقاله بر خود لازم می‌دانند از همکاری بی‌دریغ سرکار خانم فاطمه متجدد، در آزمایشگاه تخصصی بافت‌شناسی دانشکده پزشکی دانشگاه علوم پزشکی و خدمات بهداشتی- درمانی مشهد تشکر و قدردانی نمایند.

References

1. Shaath NA, Flores FB. Egyptian onion oil. Dev Food Sci. 1998;40:443-53.
2. Zargari A. Medicinal plants. 5th ed. Vol. 4, Tehran: Tehran University; 1993. 623 p.
3. Corzo-Martinez M, Corzo N, Villamiel M. Biological properties of onions and garlic. Trends Food Sci Technol. 2007;18(12):609-25.

افزایش روند اسپرماتوژنز در گروه تجربی که در این مطالعه مشاهده گردید می‌تواند نشانه وضعیت مطلوب اپی‌تلیوم لوله‌های سمینفر در امر افزایش فعالیت‌های تولید مثلی به حساب آید، لذا با توجه به اینکه پیاز به عنوان آنتی‌اکسیدانی مؤثر عمل می‌کند، این مطالعه و مطالعات مشابهی از قبیل یافته‌های Abarikwu و همکاران می‌تواند توجیه‌کننده نقش آن در فعالیت‌های تولیدمثلی و همچنین حفاظت از فعالیت‌های بیولوژیک سیستم تولید مثلی قلمداد شود (۱۴). لذا شایسته است که توجه محققین و داروسازان به این امر بیش از پیش معطوف گردد که استفاده از بسیاری از گیاهان دارویی می‌تواند در کنار سایر درمانها در افزایش باروری و رفع ناتوانی جنسی نیز مؤثر باشد (۱۵،۱۶). از آنجا که استفاده از پیاز به علت داشتن اثرات ضد باکتریایی، ضد قارچی، ضد آترواسکلروز، ضد کلسترول و لیپید، ضد سرطان و آنتی‌اکسیدانی در درمان بسیاری از بیماری‌های دیگر نیز توصیه شده است، این خاصیتها می‌تواند به اثرات آنتی‌اکسیدانی مربوط به فلاونوئید اصلی آن یعنی کوئرستین مربوط باشد که موجب غیر فعال کردن رادیکال‌های آزاد اکسیژن می‌شود (۹). مطالعات انجام شده نشان می‌دهد که زیاد شدن رادیکال‌های آزاد بر تکثیر، فعالیت و باروری اسپرمها اثرات نامطلوب می‌گذارد و چنانچه سطح این رادیکالها به‌طور مرتب تعدیل نشود عملکرد طبیعی سلولها را مختل می‌نماید (۱۷-۱۹). براساس مطالعات انجام شده روند پیچیده اسپرماتوژنز و گذر از سلول‌های ژرمینال تا رسیدن به مرحله بلوغ سلول‌های جنسی در گروهی مصون ماندن از ضایعات پاتولوژیک و سیتوتوکسیکی است که این پدیده را مورد تهدید قرار می‌دهد (۱۸). بنابراین می‌توان نتیجه گرفت با توجه به اینکه فلاونوئیدهای موجود در پیاز قادر به کاهش

4. Ali M, Thomson M, Afzal M. Garlic and onions: their effect on eicosanoid metabolism and its clinical relevance. Prostaglandins Leukot Essent Fatty Acids. 2000;62(2):55-73.
5. Jakubowski H. On the health benefits of Allium sp. Nutrition. 2003;19(2):167-8.
6. Lanzotti V. The analysis of onion and garlic. J Chromatogr A. 2006;1112(1-2):3-22.

7. Nuutila AM, Puupponen-Pimia R, Aarni M, Oksman-Caldentey KM. Comparison of antioxidant activities of onion and garlic extracts by inhibition of lipid peroxidation and radical scavenging activity. *Food Chem.* 2003;81(4):485-93.
8. Taylor PR, Parnes HL, Lippman SM. Science peels the onion of selenium effects on prostate carcinogenesis. *J Natl Cancer Inst.* 2004;96(9):645-7. Review.
9. Ola-Mudathir KF, Suru SM, Fafunso MA, Obioha UE, Faremi TY. Protective roles of onion and garlic extracts on cadmium-induced changes in sperm characteristics and testicular oxidative damage in rats. *Food Chem Toxicol.* 2008;46(12):3604-11.
10. Izawa H, Kohara M, Aizawa K, Suganuma H, Inakuma T, Watanabe G, et al. Alleviative effects of quercetin and onion on male reproductive toxicity induced by diesel exhaust particles. *Biosci Biotechnol Biochem.* 2008;72(5):1235-41.
11. Wing TY, Christensen AK. Morphometric studies on rat seminiferous tubules. *Am J Anat.* 1982; 165(1):13-25.
12. Behnam-Rasouli M, Nikravesh MR, Mahdavi-Shahri N, Tehranipour M. Post-Operative Time Effects after Sciatic Nerve Crush on the Number of Alpha Motoneurons, Using a Stereological Counting Method (Disector). *IBJ.* 2000;4(1):41-49.
13. Kidd SA, Eskenazi B, Wyrobek AJ. Effects of male age on semen quality and fertility: a review of the literature. *Fertil Steril.* 2001;75(2):237-48.
14. Khaki A, Fathiazad F, Nouri M, Khaki AA, Khamenehi HJ, Hamadeh M. Evaluation of androgenic activity of allium cepa on spermatogenesis in the rat. *Folia Morphol (Warsz).* 2009;68(1): 45-51.
15. World Health Organization. WHO monographs on selected medicinal plants. 1st ed. Geneva: WHO; 1999. p. 77-85.
16. Amin A, Hamza AA. Effects of Roselle and Ginger on cisplatin-induced reproductive toxicity in rats. *Asian J Androl.* 2006;8(5):607-12.
17. Kaur R, Kaur K. Effects of dietary selenium (SE) on morphology of testis and cauda epididymis in rats. *Indian J Physiol Pharmacol.* 2000;44(3):265-72.
18. Agarwal A, Nallella KP, Allamaneni SS, Said TM. Role of antioxidants in treatment of male infertility: an overview of the literature. *Reprod Biomed Online.* 2004;8(6):616-27.
19. Agarwal A, Prabakaran SA, Said TM. Prevention of oxidative stress injury to sperm. *J Androl.* 2005; 26(6):654-60.
20. Osinubi AA, Noronha CC, Okanlawon AO. Morphometric and stereological assessment of the effects of long-term administration of quinine on the morphology of rat testis. *West Afr J Med.* 2005;24(3):200-5.