

اثرات درمانی هسپرتین و نانوهسپرتین بر مسمومیت کبدی القاء شده با کتامین

اکبر حاجی‌زاده مقدم^{۱*}، مریم پرهیزگار^۲، رضا صیرفی^۳، صدیقه خانجانی جلودار^۴

۱- دانشیار فیزیولوژی جانوری، گروه زیست‌شناسی، دانشکده علوم پایه، دانشگاه مازندران، بابلسر، ایران
 ۲- کارشناسی ارشد فیزیولوژی جانوری، گروه زیست‌شناسی، دانشکده علوم پایه، دانشگاه مازندران، بابلسر، ایران

۳- استادیار گروه علوم پایه، دانشکده دامپزشکی، دانشگاه تخصصی فناوری‌های نوین آمل، آمل، ایران
 ۴- دانشجوی دکتری فیزیولوژی جانوری، گروه زیست جانوری، دانشکده علوم زیستی، دانشگاه شهید بهشتی، تهران، ایران

*آدرس مکاتبه: بابلسر، دانشگاه مازندران، دانشکده علوم پایه، گروه زیست‌شناسی
 تلفن: ۳۵۳۰۲۴۵۳ (۰۱۱)، نمابر: ۳۵۳۰۲۴۵۰ (۰۱۱)
 پست الکترونیک: a.hajizadeh@umz.ac.ir

تاریخ دریافت: ۹۶/۹/۲۷

تاریخ تصویب: ۹۷/۶/۲۱

چکیده

مقدمه: کتامین سبب استرس اکسیداتیو و آسیب کبدی می‌شود. هسپرتین نقش مهمی در پیشگیری از فرآیندهای التهابی و استرس اکسیداتیو در بدن دارد.

هدف: هدف از این مطالعه بررسی اثرات حفاظتی هسپرتین و نانوذره آن بر آسیب کبدی ناشی از کتامین در موش سوری است. روش بررسی: در این پژوهش ۳۰ سر موش سوری نر به شش گروه کنترل، مسموم (۱۰ میلی‌گرم بر کیلوگرم کتامین برای ۱۰ روز درون صفاقی) و گروه‌های مسموم درمان شده با هسپرتین و نانوهسپرتین (۱۰ و ۲۰ میلی‌گرم بر کیلوگرم برای چهار هفته بعد از تزریق کتامین) تقسیم شدند. در پایان، میزان سطوح مالون دی‌آلدهید (MDA)، گلوتاتیون (GSH) و فعالیت آنزیم‌های کاتالاز (CAT)، سوپراکسیددیسموتاز (SOD)، گلوتاتیون پراکسیداز (GPx)، گلوتاتیون ردوکتاز (GRx) و تغییرات بافتی کبد بررسی شد. نتایج: سطح GSH و فعالیت آنزیم‌های آنتی‌اکسیدانی در کبد موش‌های دریافت‌کننده کتامین به طور معنی‌داری کاهش یافت و هسپرتین و فرم نانو آن سطح GSH و فعالیت آنزیم‌های آنتی‌اکسیدانی را به طور معنی‌داری افزایش داده است. در مقابل، سطح MDA در کبد موش مسموم شده با کتامین به طور قابل توجهی افزایش یافته است و نانو هسپرتین، لیپید پراکسیداسیون ناشی از کتامین را مهار می‌کند ($P < 0/01$). کتامین همچنین به طور قابل توجهی ($P < 0/05$) باعث کاهش تعداد و قطر هپاتوسیت‌ها، قطر هسته هپاتوسیت‌ها و قطر سینوزوئیدها شد. درمان با هسپرتین و نانوهسپرتین تعداد هپاتوسیت‌ها ($P < 0/001$) و قطر سینوزوئیدها ($P < 0/05$) را به طور معنی‌داری افزایش داد.

نتیجه‌گیری: یافته‌های این پژوهش نشان می‌دهد هسپرتین و بویژه نانوذره آن بواسطه خاصیت آنتی‌اکسیدانی، موجب حفاظت کبد در برابر استرس اکسایشی ناشی از کتامین می‌شود.

کل واژگان: کتامین، هسپرتین، نانوهسپرتین، آنزیم‌های آنتی‌اکسیدانی، آسیب کبدی



مقدمه

آنتی‌اکسیدانی سلول را بهبود می‌بخشد. همچنین هسپرتین با فعال کردن آنزیم PKC، مسیره‌های Akt/PKB و ERK 1/2 دارای اثرات ضدالتهابی و ضد آپوپتوزی است. افزایش فعالیت این مسیره‌های سیگنالی سبب فعال شدن ژن‌های لازم برای بقاء مانند Bcl₂ و Bcl-XL و غیر فعال شدن ژن‌های مرتبط با آپوپتوز می‌شوند [۱۳].

علی‌رغم تمامی فوائد فیزیولوژیکی هسپرتین، به دلیل حالیت آبی و فراهمی زیستی کم، کاربرد بالینی آن محدود شده است. امروزه استفاده از سیستم‌های حامل دارویی مانند نانو ذرات، لیپوزوم و فیتوزوم به عنوان حامل‌های ترکیبات طبیعی مورد بررسی گسترده قرار گرفته‌اند [۱۴]. نانو فرمولاسیون‌های مختلف برای بهبود انتقال دارویی هدفمند، با افزایش جذب زیستی، حالیت، مدت زمان نگهداری ترکیبات طبیعی و کاهش سمیت به کار گرفته می‌شوند [۱۵، ۱۶]. بنابراین، در این مطالعه اثرات درمانی هسپرتین و نانوذرات آن بر میزان شاخص‌های آنتی‌اکسیدانی و تغییرات بافتی کبد ناشی از تزریق درون صفاقی کتامین مورد بررسی قرار گرفت.

مواد و روش‌ها

ساخت نانو هسپرتین

در این پژوهش نانو هسپرتین به روش رسوب‌گذاری تبخیری نانوسوسپانسیون (EPN) تهیه شد. به طور خلاصه، ۰/۲۵ گرم هسپرتین در ۲۵ میلی‌لیتر اتانول حل شده و سپس ۵۰۰ میلی‌لیتر π-هگزان به این مخلوط اضافه شد. پس از ته نشین شدن، محلول و رسوب را از هم جدا شده، و در نهایت اندازه‌ی ذرات نانو هسپرتین به کمک میکروسکوپ الکترونی روبشی مورد بررسی قرار گرفت [۱۷].

گروه‌بندی

در این مطالعه تجربی ۳۰ سر موش سوری نر بالغ در محدوده وزنی ۲۰ تا ۲۵ گرم از پژوهشکده انستیتو پاستور آمل خریداری شد. در شرایط استاندارد ۱۲ ساعت نور و ۱۲ ساعت تاریکی در دمای ۲۳±۲ درجه سانتی‌گراد، نگهداری شدند.

کتامین داروی بیهوش کننده‌ای است که باعث ایجاد کاهش درد و تغییر در هوشیاری و ادراک می‌شود [۱]. کتامین، آنتاگونیست غیررقابتی گیرنده‌های N-methyl-D-aspartate می‌باشد که در درمان درد نوروپاتیک مزمن استفاده می‌شود [۲]. مطالعات متعدد نشان داده‌اند که استفاده از کتامین باعث ایجاد سمیت نورونی، کبدی و کلیوی می‌شود [۳]. کبد به عنوان اندام متابولیکی بسیار فعال حاوی تعداد زیادی میتوکندری است و به اختلال عملکرد تولید ATP و هومئوستازی ردوکس واکنش نشان می‌دهد. کتامین در کبد بوسیله سیستم سیتوکروم p-450 میکروزومال متابولیزه شده و از مسیر آپاپتوزی وابسته به میتوکندری موجب القاء سمیت و کاهش ذخیره گلیکوژن کبدی می‌شود [۴، ۵]. همچنین کتامین موجب افزایش تولید گونه‌های فعال اکسیژن (ROS) در کبد می‌شود [۳]. در مطالعه‌ای در سال ۲۰۱۳ القاء تحلیل میتوکندری در سلول‌های کبدی توسط کتامین گزارش شد [۶].

امروزه درمان بیماری‌های کبدی با داروهای شیمیایی به دلیل ایجاد عوارض جانبی یکی از مشکلات سلامت محسوب می‌شوند. درمان درازمدت بیماری‌های مختلف با داروهای سنتزی مانند استامینوفن، ماده بیهوش‌کننده هالوتان، داروهای ضد تشنج فنی توپین و والپریک اسید سبب مسمومیت سلول سلول‌های کبدی می‌شود. عدم شناسایی مکانسیم آسیب‌های کبدی ناشی از مصرف این داروها، امروزه درمان با ترکیبات طبیعی و رعایت رژیم غذایی مورد توجه قرار گرفته است. از دیرباز، ترکیبات طبیعی از جمله عصاره گیاهان دارویی مانند سیلیبیوم مارینیوم، گلیسیریزا گلابرا بواسطه خاصیت آنتی‌اکسیدانی برای درمان بیماری‌های کبد مورد توجه قرار گرفته‌اند [۷]. هسپرتین فلاونون طبیعی موجود در میوه‌های مرکبات دارای اثرات ضد آپوپتوز، ضد سرطان و ضد ویروسی می‌باشد [۸-۱۱] و در پیشگیری بیماری‌های التهابی و مرتبط با استرس اکسیداتیو نیز نقش دارد [۱۲]. مطالعات نشان می‌دهد که هسپرتین بواسطه‌ی افزایش فعالیت آنزیم هم اکسیژناز-۱ توسط مسیر سیگنالی ERK/Nrf2 و به دنبال آن افزایش بیان آنزیم‌های آنتی‌اکسیدانی مانند CAT و SOD، ظرفیت دفاع



محلول رویی در مقایسه با محلول شاهد در طول موج ۳۳۵ نانومتر با دستگاه اسپکتروفتومتر خوانده شد.

سنجش سطح گلوتاتیون

برای سنجش سطح گلوتاتیون از روش فوکوزاوا و توکومورا استفاده شد [۲۱]. بر اساس این روش ۲۰۰ میکرولیتر از بافت هموژن شده کبد به ۱۱۰۰ میکرولیتر بافر سدیم فسفات ۰/۲۵ مولار با (pH: ۷/۴) و ۱۳۰ میکرولیتر DTNB ۰/۴ درصد اضافه شد. سپس با آب دو بار تقطیر به حجم ۱۵۰۰ میکرولیتر رسانده شد. در نهایت جذب محلول در مقابل شاهد در طول موج ۴۱۲ نانومتر با دستگاه اسپکتروفتومتر خوانده شد. غلظت گلوتاتیون به صورت $\mu\text{gGSH}/\mu\text{gprotein}$ گزارش شد.

سنجش فعالیت آنزیم کاتالاز

برای اندازه‌گیری فعالیت کاتالاز از روش جنت و همکارانش (۲۰۰۲) استفاده شد [۲۰]. به طور خلاصه، مخلوط واکنش حاوی ۵۰ میلی‌مولار بافر سدیم فسفات با pH=۷، ۱۰ میلی‌مولار هیدروژن پراکسید و ۲۰ میکرولیتر بافت هموژن شده کبد می‌باشد. جذب سوپرناتانت بوسیله‌ی دستگاه اسپکتروفتومتر در ۲۴۰ نانومتر به مدت ۵ دقیقه در دمای ۲۵ درجه‌ی سانتی‌گراد اندازه‌گیری شد. در نهایت فعالیت کاتالاز به صورت میکرومول H_2O_2 تجزیه شده/ دقیقه/ میلی‌گرم پروتئین بیان شد.

سنجش فعالیت آنزیم سوپر اکسید دیسموتاز

فعالیت سوپراکسید دیسموتاز بافت کبد نیز طبق روش جنت و همکارانش (۲۰۰۲) اندازه‌گیری شد [۲۰]. به طور خلاصه، ۵۰ میلی‌مولار بافر سدیم فسفات، ۰/۱ میلی‌مولار EDTA و ۰/۴۸ میلی‌مولار پیروگالال به ۲۰ میکرولیتر بافت هموژن شده کبد اضافه شد. فعالیت این آنزیم با اندازه‌گیری جذب در ۴۲۰ نانومتر به مدت ۵ دقیقه در ۲۵ درجه‌ی سانتی-گراد در برابر بلانک (حاوی همه‌ی مواد به جز سوپرناتانت بافت هموژن کبد) اندازه‌گیری شد. میزان فعالیت سوپراکسید دیسموتاز به صورت مقدار آنزیمی که باعث مهار بیش از نیمی

غذای مخصوص حیوانات به میزان کافی در دسترس بود. به منظور سازگاری با محیط، آزمایشات یک هفته بعد از انتقال موش‌ها به آزمایشگاه انجام شد. کلیه آزمایش‌ها مطابق آیین‌نامه کمیته اخلاق زیستی معاونت پژوهشی دانشگاه مازندران انجام شد.

حیوانات به ۶ گروه ۵ تایی کنترل، مسموم شده و گروه‌های مسموم تیمار شده با هسپرتین و نانوهسپرتین تقسیم شدند. گروه کنترل، حلال کتامین را به صورت درون صفاقی به مدت ۱۰ روز و حلال هسپرتین و نانو هسپرتین را به صورت گاوژ به مدت ۳۰ روز دریافت نمودند. گروه مسموم، کتامین با غلظت ۱۰ میلی‌گرم بر کیلوگرم وزن بدن را به صورت درون صفاقی به مدت ۱۰ روز دریافت نمودند [۱۸]. همچنین گروه‌های مسموم تیمار شده به ترتیب هسپرتین و نانو هسپرتین را در غلظت ۱۰ و ۲۰ میلی‌گرم بر کیلوگرم وزن بدن به صورت گاوژ به مدت ۳۰ روز دریافت نمودند [۱۹].

آنالیز بیوشیمیایی

دو ساعت بعد از آخرین گاوژ موش‌ها سربریده شدند و به منظور بررسی پارامترهای آنتی‌اکسیدانی ۱۵۰ میلی‌گرم از بافت کبد در ۱/۵ میلی‌لیتر بافر (۰/۳۲ مول بر لیتر ساکارز، ۱ میلی‌مول بر لیتر EDTA، ۱۰ میلی‌مول بر لیتر تریس هیدروکلرید با pH=۷) هموژن شدند. سپس نمونه‌ها با سرعت ۱۳۶۰۰ rpm به مدت نیم ساعت سانتریفیوژ شدند، محلول شفاف روئی جدا شده و به منظور سنجش پارامترهای آنتی‌اکسیدانی مورد استفاده قرار گرفت [۲۰].

سنجش سطح مالون دی‌آلدئید کبدی

غلظت مالون دی‌آلدئید کبدی با استفاده از ضریب خاموشی $\text{mM}^{-1}\text{Cm}^{-1}$ ۱۵۶ بر اساس قانون بیرلامبرت ($A=\epsilon dc$) محاسبه و به صورت nmol/ml گزارش شد. به طور خلاصه، ۲۰۰ میکرولیتر از بافت هموژن شده کبد با ۰/۵ میلی‌لیتر TCA ۲۰ درصد و ۱ میلی‌لیتر تیوباریتوریک ۰/۶۷ درصد مخلوط شد. سپس به مدت ۶۰ دقیقه در دمای ۱۰۰ درجه‌ی سانتی‌گراد در انکوباتور قرار داده شد. در ادامه به مدت ۱۰ دقیقه با دور ۳۰۰۰ rpm سانتریفیوژ شد. سپس جذب



آنالیز آماری

برای تجزیه و تحلیل آماری و مقایسه بین گروه‌ها از آزمون تحلیل واریانس یک‌طرفه (ANOVA) و در صورت معنی‌دار شدن از آزمون درون گروهی توکی استفاده شد. تمامی محاسبات با استفاده از نرم‌افزار SPSS ویرایش ۱۹ انجام شده و مقادیر P کمتر از ۰/۰۵ معنادار در نظر گرفته شد.

نتایج

بررسی مورفولوژی نانو ذره هسپرتین

مورفولوژی و ساختار نانو هسپرتین بوسیله میکروسکوپ الکترونی روبشی مورد بررسی قرار گرفت و میانگین اندازه ذرات در حدود ۵۴ نانومتر به دست آمد. اندازه ذرات در ابعاد نانومتری می‌باشد (شکل شماره ۱).

بررسی اثر هسپرتین و نانوذره آن بر سطح MDA بافت کبد

با توجه به جدول شماره ۱ نتایج حاصل از آنالیز آماری، در گروه مسموم شده با کتامین سطح MDA کبدی در مقایسه با گروه کنترل به طور معنی‌دار ($P < 0/01$) افزایش یافت و تیمار با نانو هسپرتین ۲۰ میلی گرم بر کیلوگرم وزن بدن سطح MDA را در مقایسه با گروه مسموم شده به طور معنی‌دار ($P < 0/01$) کاهش داد. در حالی که کاهش MDA در گروه تیمار با هسپرتین نسبت به گروه بیمار معنی‌دار نبوده است.

بررسی اثر هسپرتین و نانوذره آن بر سطح GSH بافت کبد

سطح گلوکوتاتیون در گروه مسموم شده با کتامین کاهش معنی‌داری ($P < 0/01$) نسبت به گروه کنترل نشان داد. تیمار با نانو هسپرتین ۲۰ میلی گرم بر کیلوگرم موجب افزایش معنی‌دار در سطح گلوکوتاتیون ($P < 0/01$) شد. این درحالیست که تیمار با هسپرتین در دوز مشابه نتوانست افزایش معنی‌دار در سطح گلوکوتاتیون را موجب شود (جدول شماره ۱).

از اتواکسیداسیون پیروگالل می‌شود، بیان شد.

سنجش فعالیت آنزیم گلوکوتاتیون پراکسیداز

فعالیت گلوکوتاتیون پراکسیداز طبق روش شارما و گوپتا (۲۰۰۲) اندازه‌گیری شد [۲۲]. به طور خلاصه، مخلوط واکنش حاوی ۱ میلی‌لیتر بافر سدیم فسفات ۰/۴ مولار (pH=۷) شامل ۰/۴ میلی‌مولار EDTA، ۱ میلی‌لیتر سدیم آزید ۵ میلی‌مولار، ۱ میلی‌لیتر گلوکوتاتیون ۴ میلی‌مولار و ۲۰۰ میکرولیتر سوپرناتانت بافت کبد می‌باشد. جذب محلول در دمای ۳۷ درجه‌ی سانتی‌گراد به مدت ۵ دقیقه اندازه‌گیری شد. فعالیت گلوکوتاتیون پراکسیداز به صورت مقدار آنزیم موردنیاز برای اکسیداسیون ۱ نانومول گلوکوتاتیون/ دقیقه بیان شد.


سنجش فعالیت آنزیم گلوکوتاتیون ردوکتاز

فعالیت گلوکوتاتیون ردوکتاز طبق روش رومرو و همکارانش (۲۰۰۰) اندازه‌گیری شد [۲۳]. به طور خلاصه، مخلوط واکنش حاوی بافر پتاسیم فسفات ۰/۱ مولار با $\text{PH} = 7$ ، ۲/۵ میلی-مولار گلوکوتاتیون دی‌سولفید ۱۲۵ میلی‌مولار NADPH می-باشد. فعالیت آنزیم با اندازه‌گیری جذب در ۳۴۰ نانومتر به مدت ۵ دقیقه در ۲۵ درجه‌ی سانتی‌گراد اندازه‌گیری شد. فعالیت گلوکوتاتیون ردوکتاز به عنوان ۱ میکرومول NADPH اکسید شده/ دقیقه/ میلی گرم پروتئین گزارش شد.

بررسی بافت‌شناسی

به منظور تهیه اسلایدهای بافت‌شناسی، پس از نمونه‌برداری از بافت کبد، این نمونه‌ها جهت تثبیت به محلول ثبوتی فرمالین ۱۰ درصد بافری منتقل شد. پس از طی مراحل تثبیت، آماده سازی و قالب‌گیری در پارافین، نمونه‌ها با استفاده از میکروتوم به ضخامت ۵ میکرون برش داده شده و با روش هماتوکسیلین و ائوزین رنگ‌آمیزی شدند. سپس با استفاده از میکروسکوپ نوری فاکتورهای قطر هپاتوسیت‌ها، قطر هسته هپاتوسیت‌ها و قطر سینوزوئیدها اندازه‌گیری و تعداد هپاتوسیت‌ها شمارش شد.





شکل شماره ۱- تصویر میکروسکوپ الکترونی روبشی نانوکریستال هسپرتین

جدول شماره ۱- اثر هسپرتین و نانوهسپرتین بر سطوح MDA و GSH کبد موش‌های سوری مسموم شده با کتامین

GSH ($\mu\text{g}/\mu\text{g protein}$)	MDA (nmol/ml)	گروهها/ فاکتورها
$7/08 \pm 0/91$	$0/58 \pm 0/14$	کنترل
^a $1/62 \pm 0/39$	$1/48 \pm 0/19^a$	مسموم شده با کتامین (10 mg/kg)
$5/06 \pm 0/86$	$1/20 \pm 0/13$	تیمار با هسپرتین (10 mg/kg)
^b $6/46 \pm 1/28$	$1/04 \pm 0/21$	تیمار با هسپرتین (20 mg/kg)
^b $6/66 \pm 0/88$	$1/08 \pm 0/08$	تیمار با نانو هسپرتین (10 mg/kg)
^b $6/66 \pm 1/11$	$0/72 \pm 0/07^b$	تیمار با نانو هسپرتین (20 mg/kg)

همه مقادیر به صورت میانگین \pm انحراف استاندارد می‌باشند. $P < 0/01$ در مقایسه با گروه کنترل و $P < 0/01$ در مقایسه با گروه مسموم شده با کتامین.

($P < 0/01$) نسبت به گروه کنترل مشاهده شد. تیمار با نانوهسپرتین ۲۰ میلی‌گرم بر کیلوگرم وزن بدن نیز فعالیت این آنزیم را در مقایسه با گروه مسموم به طور معنی‌دار ($P < 0/01$) افزایش داد.

بررسی اثر هسپرتین و نانوذره آن بر فعالیت آنزیم GPx بافت کبد
میزان فعالیت آنزیم GPx در گروه مسموم کاهش معنی‌داری نسبت به گروه کنترل نشان داد. در گروه‌های تیمار شده با هسپرتین ۱۰ ($P < 0/001$) و ۲۰ میلی‌گرم بر کیلوگرم وزن بدن ($P < 0/01$) اختلاف معنی‌داری نسبت به گروه کنترل مشاهده شد. تیمار با نانوهسپرتین ۱۰ و ۲۰ میلی‌گرم بر کیلوگرم وزن بدن نیز میزان فعالیت این آنزیم را در مقایسه با گروه مسموم به طور معنی‌دار ($P < 0/01$) افزایش داد. همچنین تیمار با هسپرتین ۱۰ و ۲۰ میلی‌گرم بر کیلوگرم نتوانست موجب افزایش معنی‌دار میزان فعالیت آنزیم نسبت به گروه مسموم شود (جدول شماره ۲).

بررسی اثر هسپرتین و نانوذره آن بر فعالیت آنزیم CAT بافت کبد

با توجه به نتایج جدول شماره ۲، میزان فعالیت آنزیم CAT در گروه مسموم شده با کتامین کاهش معنی‌داری ($P < 0/001$) در مقایسه با گروه کنترل نشان داد. همچنین در گروه تیمار شده با هسپرتین ۱۰ میلی‌گرم بر کیلوگرم وزن بدن اختلاف معنی‌داری در مقایسه با گروه کنترل مشاهده شد. علاوه بر این، تیمار با نانوهسپرتین ۲۰ میلی‌گرم بر کیلوگرم وزن بدن فعالیت CAT را در مقایسه با گروه مسموم به طور معنی‌دار ($P < 0/05$) افزایش داد. همچنین فعالیت آنزیم CAT در گروه تیمار شده با هسپرتین افزایش معنی‌داری نسبت به گروه بیمار نشان نداده است.

بررسی اثر هسپرتین و نانوذره آن بر فعالیت آنزیم SOD بافت کبد

فعالیت آنزیم SOD در گروه مسموم در مقایسه با گروه کنترل کاهش معنی‌داری ($P < 0/01$) نشان داد و در گروه تیمار شده با هسپرتین ۱۰ میلی‌گرم بر کیلوگرم وزن بدن اختلاف معنی‌دار

جدول شماره ۲- اثر هسپرتین و نانوهسپرتین بر میزان فعالیت آنزیم‌های GPx، SOD، CAT و GRx کبد موش‌های سوری مسموم شده با کتامین

GRx (U/ mg Protein)	GPx (U/ mg Protein)	SOD (% inhibition)	CAT (U/ mg Protein)	گروه‌ها/ آنزیم‌ها
18/43±1/75	20/78±2/61	99/96±0/10	65/88±4/69	کنترل
6/24±0/29 ^a	7/01±9/9 ^a	79/64±3/19 ^a	26/16±3/95 ^b	مسموم شده با کتامین (10 mg/kg)
7/10±0/13 ^a	1/69±0/40 ^b	82/06±3/37 ^a	29/50±5/18 ^a	تیمار با هسپرتین (10 mg/kg)
7/19±0/39	6/68±2/34 ^a	90/49±5/44	41/62±8/02	تیمار با هسپرتین (20 mg/kg)
17/61±0/69 ^{d,f}	19/66±2/40 ^d	89/96±4/19	41/82±7/26	تیمار با نانو هسپرتین (10 mg/kg)
18/02±1/02 ^d	19/68±3/90 ^d	99/97±0/90 ^d	54/14±5/67 ^c	تیمار با نانو هسپرتین (20 mg/kg)

همه مقادیر به صورت میانگین ± انحراف استاندارد می‌باشند. $P < 0/001$ ^b و $P < 0/01$ ^a در مقایسه با گروه کنترل، $P < 0/001$ ^e و $P < 0/01$ ^d و $P < 0/05$ ^c در مقایسه با گروه مسموم شده با کتامین و $P < 0/01$ ^f در مقایسه با گروه هسپرتین (10 mg/kg).

مقایسه با گروه کنترل اختلاف معنی‌دار ($P < 0/05$) مشاهده شد، همچنین گروه‌های تیمار شده با هسپرتین ۲۰ میلی‌گرم بر کیلوگرم ($P < 0/05$) و نانوهسپرتین ۱۰ و ۲۰ میلی‌گرم بر کیلوگرم در مقایسه با گروه مسموم شده افزایش معنی‌داری ($P < 0/01$ و $P < 0/001$) در قطر سینوزوئید نشان دادند. علاوه بر این در گروه تیمار شده با نانوهسپرتین ۱۰ در مقایسه با هسپرتین ۱۰ اختلاف معنی‌داری ($P < 0/01$) مشاهده شد.

قطر هپاتوسیت‌ها در گروه مسموم شده با کتامین در مقایسه با گروه کنترل کاهش معنی‌داری ($P < 0/001$) نشان داد. همچنین در گروه‌های تیمار شده با هسپرتین ۱۰، ۲۰، نانوهسپرتین ۱۰ ($P < 0/001$) و نانوهسپرتین ۲۰ ($P < 0/05$) اختلاف معنی‌داری در مقایسه با گروه کنترل مشاهده شد. گروه تیمار شده با نانوهسپرتین ۲۰ ($P < 0/001$) در مقایسه با گروه مسموم شده افزایش معنی‌داری در قطر هپاتوسیت‌ها نشان داد. این درحالیست که در گروه تیمار شده با هسپرتین تغییر معنی‌داری نسبت به گروه بیمار مشاهده نشده است.

تعداد هپاتوسیت‌ها در گروه مسموم شده کاهش معنی‌داری ($P < 0/001$) نشان داد. در گروه‌های تیمار شده با هسپرتین ۱۰، ۲۰ و نانوهسپرتین ۱۰ افزایش معنی‌دار مشاهده نشد. همچنان اختلاف معنی‌دار ($P < 0/001$) نسبت به گروه کنترل مشاهده شد. اما در گروه‌های تیمار شده با هسپرتین ۲۰ و نانوهسپرتین ۲۰ میلی‌گرم بر کیلوگرم وزن بدن افزایش معنی‌داری در تعداد هپاتوسیت‌ها مشاهده شد. علاوه بر این گروه تیمار شده با نانوهسپرتین ۲۰ در مقایسه با هسپرتین ۲۰ اختلاف معنی‌داری ($P < 0/01$) نشان داد (جدول شماره ۳).

بررسی اثر هسپرتین و نانوذره آن بر فعالیت آنزیم GRx بافت کبد

فعالیت آنزیم GRx در گروه مسموم کاهش معنی‌داری نسبت به گروه کنترل نشان داد و گروه تیمار شده با هسپرتین ۱۰ میلی‌گرم بر کیلوگرم وزن بدن نیز اختلاف معنی‌داری ($P < 0/01$) نسبت به گروه کنترل نشان داد. فعالیت این آنزیم در گروه تیمار شده با نانوهسپرتین ۱۰ و ۲۰ میلی‌گرم بر کیلوگرم وزن بدن در مقایسه با گروه مسموم افزایش معنی‌دار ($P < 0/01$) نشان داد. همچنین در گروه تیمار شده با نانوهسپرتین ۱۰ نسبت به گروه تیمار شده با هسپرتین ۱۰ میلی‌گرم بر کیلوگرم وزن بدن اختلاف معنی‌داری ($P < 0/01$) مشاهده شد (جدول شماره ۲).

بررسی اثر هسپرتین و نانوذره آن بر تغییرات بافت کبد

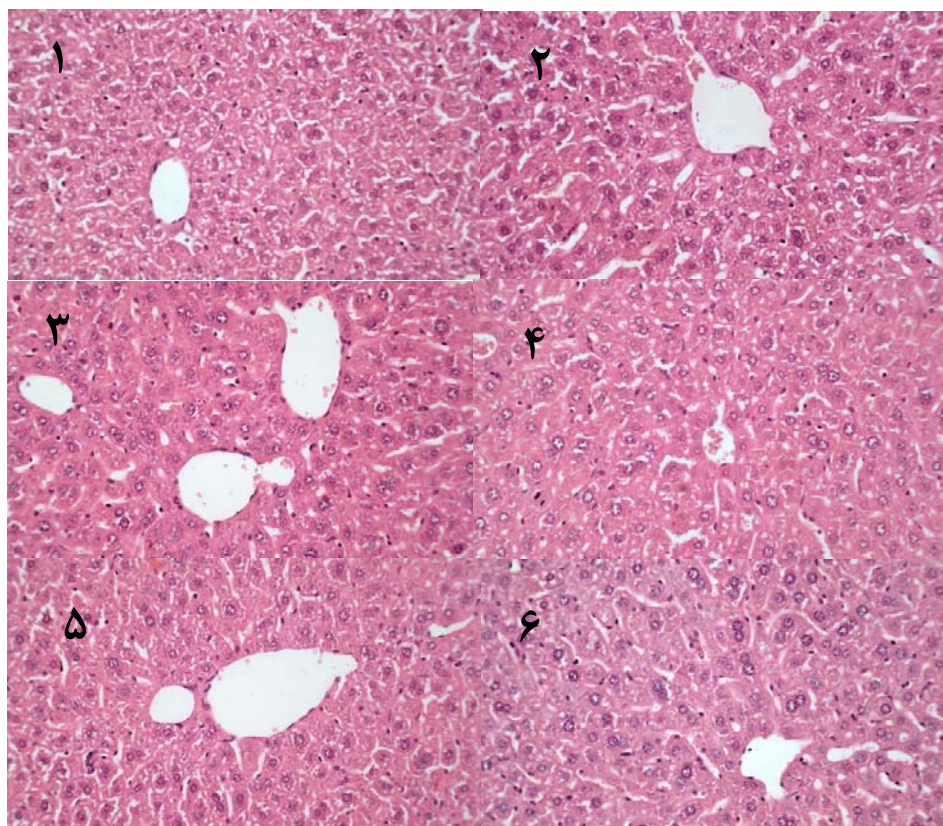
با توجه به شکل شماره ۲ بررسی داده‌های بافتی حاصل از این مطالعه نشان می‌دهند، قطر هسته هپاتوسیت‌ها در گروه مسموم شده با کتامین در مقایسه با گروه کنترل کاهش معنی‌داری ($P < 0/05$) نشان داد. همچنین در گروه‌های تیمار شده با هسپرتین ۱۰، ۲۰، نانوهسپرتین ۱۰ اختلاف معنی‌داری در مقایسه با گروه کنترل مشاهده شد ($P < 0/05$). گروه تیمار شده با نانوهسپرتین ۱۰ و ۲۰ به ترتیب با ($P < 0/05$) و ($P < 0/01$) در مقایسه با گروه مسموم شده، افزایش معنی‌داری در قطر هسته هپاتوسیت‌ها نشان داد. این درحالیست که در گروه تیمار شده با هسپرتین تغییر معنی‌داری نسبت به گروه بیمار مشاهده نشده است. گروه مسموم شده با نانوهسپرتین افزایش معنی‌داری قطر سینوزوئیدها در گروه مسموم شده با کتامین در مقایسه با گروه کنترل به طور معنی‌داری ($P < 0/01$) کاهش یافت و در گروه تیمار شده با هسپرتین ۱۰ میلی‌گرم بر کیلوگرم نیز در



جدول شماره ۳- اثر هسپرتین و نانوهسپرتین بر تغییرات بافتی ایجاد شده در فاکتورهای بافتی کبد موش‌های سوری مسموم شده با کتامین

گروه‌ها/ فاکتورها	قطر هسته هپاتوسیت (μm)	قطر سینوزوئید (μm)	قطر هپاتوسیت (μm)	تعداد هپاتوسیت/mm ²
کنترل	۰/۸۲±۰/۰۰	۰/۹۵±۰/۰۳	۱/۲۰±۰/۰۲ ^c	۵۲/۸۰±۰/۵۸
مسموم شده با کتامین (10 mg/kg)	۰/۶۹±۰/۰۲ ^a	۰/۷۳±۰/۰۳ ^b	۱/۰۰±۰/۰۱ ^c	۳۹±۰/۷۷ ^c
تیمار با هسپرتین (10 mg/kg)	۰/۶۲±۰/۰۰ ^a	۰/۷۷±۰/۰۵ ^a	۱/۰۱±۰/۰۱ ^c	۴۴±۱/۵۸ ^c
تیمار با هسپرتین (20 mg/kg)	۰/۶۸±۰/۰۱ ^a	۰/۹۰±۰/۰۲ ^d	۱/۰۷±۰/۰۱ ^c	۴۷/۲۰±۱/۴۹ ^{a, f}
تیمار با نانو هسپرتین (10 mg/kg)	۰/۶۲±۰/۰۳ ^{a, d}	۱/۰۱±۰/۰۳ ^{f, g}	۱/۰۶±۰/۰۱ ^c	۴۴/۲۰±۱/۱۵ ^c
تیمار با نانو هسپرتین (20 mg/kg)	۰/۷۸±۰/۰۲ ^{e, h}	۰/۹۷±۰/۰۳ ^e	۱/۱۱±۰/۰۲ ^{a, f}	۵۴/۴۰±۱/۵۳ ^{f, h}

همه مقادیر به صورت میانگین ± انحراف استاندارد می‌باشند. $P < ۰/۰۰۱$ و $P < ۰/۰۱$ و $P < ۰/۰۵$ در مقایسه با گروه کنترل، $P < ۰/۰۰۱$ و $P < ۰/۰۱$ و $P < ۰/۰۵$ در مقایسه با گروه مسموم شده با کتامین، $P < ۰/۰۱$ در مقایسه با گروه هسپرتین (10 mg/kg) و $P < ۰/۰۱$ در مقایسه با گروه هسپرتین (20 mg/kg).



شکل شماره ۲- اثر هسپرتین و نانوهسپرتین بر تغییرات بافتی ایجاد شده در بافت کبد موش‌های سوری مسموم شده با کتامین. ۱ تا ۶ به ترتیب گروه‌های کنترل، مسموم شده با کتامین، تیمار با هسپرتین (10 mg/kg)، تیمار با هسپرتین (20 mg/kg)، تیمار با نانوهسپرتین (10 mg/kg) و تیمار با نانوهسپرتین (20 mg/kg).

بحث

صحرائی افزایش می دهند. همچنین سبب کاهش پراکسیداسیون لیپیدی و بهبود ترکیب فسفولیپیدی غشا می شوند [۲۹]. در این پژوهش تیمار با هسپرتین و نانوهسپرتین سطح کاهش یافته GSH کبدی در موش های مسموم را به طور معنی داری برگرداند. اما تیمار با نانوهسپرتین سطوح افزایش یافته MDA و کاهش فعالیت آنزیم های آنتی اکسیدانی را در گروه مسموم به طور معنی داری بهبود بخشید. احتمالاً هسپرتین بواسطه حذف رادیکال های آزاد و افزایش فعالیت آنزیم کاسپاز-۳ اثرات حفاظتی خود را اعمال می کند. همچنین هسپرتین ظرفیت آنتی اکسیدانی هپاتوسیت ها را بواسطه ی القاء HO-1 (هم اکسیژناز-۱) از طریق مسیر سیگنالی ERK/Nrf2 تقویت می کند. این مسیر می تواند سطح بیان آنزیم های آنتی اکسیدانی را بهبود بخشد. بنابراین هسپرتین با تقویت سیستم دفاعی آنتی اکسیدانی سبب کاهش آسیب سلولی می شود. با توجه به نتایج این پژوهش تأثیر معنی دار نانوهسپرتین نسبت به هسپرتین در بهبود سیستم دفاع آنتی اکسیدانی ممکن است به دلیل فراهمی زیستی بالا باشد. افزایش فراهمی زیستی مصرف خوراکی نانو ذرات هسپرتین می تواند به دلیل افزایش سرعت حلالیت و افزایش چسبندگی به سطوح یا غشای سلول باشد [۳۰]. علاوه بر این در این مطالعه تغییرات فاکتورهای بافتی کبد شامل قطر هسته هپاتوسیت ها، قطر هپاتوسیت ها، تعداد هپاتوسیت ها و قطر سینوزوئیدها مورد بررسی قرار گرفت. با توجه به نتایج حاصل از این مطالعه، اندازه قطر هسته هپاتوسیت ها، قطر هپاتوسیت ها، تعداد هپاتوسیت ها و قطر سینوزوئیدها در گروه مسموم شده نسبت به گروه کنترل کاهش معنی داری نشان دادند. در سال ۲۰۱۲ مطالعه ای روی ماهی ها نشان داده است که تیمار با فنول باعث کاهش قطر هپاتوسیت ها و قطر هسته ی آنها می شود که با نتایج مطالعه ی ما مطابقت دارد [۳۱]. برائونبک و همکاران گزارش نمودند که تغییر در اندازه و شکل هسته را می توان به عنوان علائم افزایش فعالیت متابولیکی سلول ها در نظر گرفت [۳۲]. در این مطالعه در گروه مسموم تیمار شده با هسپرتین و نانوهسپرتین، قطر سینوزوئیدها و تعداد هپاتوسیت ها در مقایسه با گروه مسموم افزایش معنی داری نشان داد. همچنین قطر هسته و قطر هپاتوسیت ها تنها در

کتامین ترکیب سنتزی و قابل تزریق است که به عنوان آنتاگونیست غیر قابل رقابتی گیرنده NMDA عمل می کند. اگرچه این ماده به عنوان بیهوش کننده و در درمان درد و افسردگی مورد استفاده قرار می گیرد، اما واکنش های روانی متعددی را در بزرگسالان نیز القاء می کند [۲۴]. متابولیسم کتامین عمدتاً در کبد رخ می دهد و مسیر متابولیک اصلی برای فعال کردن متابولیت نورکتامین بوسیله ی CYP3A4، N-متیلاسیون می باشد [۲۵]. مطالعات آزمایشگاهی پیشنهاد می کنند که اختلال میتوکندری نقش مهمی در آسیب کبدی القاء شده با کتامین دارد. هپاتوسیت ها در مواجهه با کتامین مهار فسفریلاسیون اکسیداتیو، افزایش آسیب آپوپتیک و تولید ROS را نشان می دهند [۲۶].

بر اساس نتایج بیوشیمیایی این پژوهش تزریق مزمن کتامین به موش ها موجب افزایش معنی دار سطح MDA و کاهش معنی دار سطح GSH در بافت کبد می شود. همچنین فعالیت آنزیم های آنتی اکسیدانی CAT، SOD، GPx و GRx نیز به طور معنی داری کاهش می یابد که نشان دهنده ی سمیت مصرف مزمن کتامین با دوز ۱۰ میلی گرم بر کیلوگرم وزن بدن بر کبد موش سوری است. در راستای این تحقیق، مطالعه ی عبدالسلام و همکاران در سال ۲۰۱۳ نشان داد که تزریق زیر جلدی کتامین باعث کاهش سطوح GSH و افزایش غلظت MDA در کبد رت می شود که با نتایج پژوهش ما مطابقت دارد [۲۷]. تزریق کتامین برای بیهوشی و استفاده ی مزمن از آن به منظور درمان درد باعث آسیب کبدی می شود. اگرچه اختلال عملکرد میتوکندریایی به عنوان مسیر احتمالی آسیب پیشنهاد می شود اما مکانیسم بیوشیمیایی دقیق برای سمیت کبدی به طور کامل مشخص نشده است [۲۶].

نتایج این مطالعه نشان می دهد که هسپرتین و نانوهسپرتین فعالیت آنزیم های آنتی اکسیدانی را افزایش می دهد. وانگ و همکارانش در مطالعه ای گزارش نمودند که هسپرتین کاهش فعالیت شاخص های آنتی اکسیدانی CAT، SOD، GPx و GSH و افزایش سطح MDA ناشی از استات را در کبد و کلیه رت بهبود می بخشد [۲۸]. هسپرتین و نارنجین فعالیت آنزیم های آنتی اکسیدانی و سطح گلوکوتایون کبد را در موش



نتیجه گیری

تزریق مزمن کتامین در طی ۱۰ روز متوالی باعث کاهش شاخص‌های آنتی‌اکسیدانی و آسیب بافتی در کبد می‌شود. درمان با هسپرتین و نانوذره آن به دلیل داشتن خاصیت آنتی‌اکسیدانی و دفع رادیکال‌های آزاد می‌تواند باعث بهبود آسیب اکسیداتیو کبدی شوند. همچنین اثرات بهبودی نانوهسپرتین احتمالاً به دلیل فراهمی زیستی بالای آن در مقایسه با هسپرتین به طور چشمگیری در مدل آسیب کبدی القا شده با کتامین بیشتر است.

گروه مسموم تیمار شده با نانوهسپرتین افزایش معنی‌داری نشان دادند. در راستای نتایج این مطالعه گوش و همکاران در سال ۲۰۱۲ نشان دادند که تجویز خوراکی نانوکورکومین باعث بهبود پاتولوژیکی و کاهش آسیب اکسیداتیو سلول‌های کبدی و همچنین حذف سلول‌های سرطانی ناشی از دی‌اتیل‌نیتروزامین در موش صحرایی می‌شود در صورتی که خود کورکومین تقریباً بی‌اثر بوده است [۳۳]. در مطالعه‌ی حاضر و در سایر مطالعات انجام شده اثر بهتر نانوهسپرتین ممکن است به دلیل بهبود زیست‌فراهمی نسبت به فرم معمولی آن باشد [۳۴].

منابع

- Domino EF, Chodoff P and Corsen G. Pharmacologic effects of CI-581, a new dissociative anesthetic, in man. *Clin. Pharmacol. Ther.* 1965; 6: 279-291.
- Cvrček P. Side effects of ketamine in the long-term treatment of neuropathic pain. *Pain Medicine* 2007; 9 (2): 253-257.
- Noppers IM, Niesters M, Aarts LP, Bauer MC, Drewes AM, Dahan A and Sarton EY. Drug-induced liver injury following a repeated course of ketamine treatment for chronic pain in CRPS type 1 patients: a report of 3 cases. *Pain.* 2011; 152: 2173-2178.
- Venâncio C, Antunes L, Félix L, Rodrigues P, Summavielle T and Peixoto F. Chronic ketamine administration impairs mitochondrial complex I in the rat liver. *Life Sci.* 2013; 93: 464-470.
- Patlevič P, Vašková J, Švorc Jr P, Vaško L and Švorc P. Reactive oxygen species and antioxidant defense in human gastrointestinal diseases. *Integr. Med.* 2016; 5: 250-258.
- Kalkan Y, Tomak Y, Altuner D, Tumkaya L, Bostan H, Yilmaz A, ... and Turan A. Hepatic effects of ketamine administration for 2 weeks in rats. *Human & Experimental Toxicol.* 2014; 33 (1): 32-40.
- Asadi-Samani M, Kafash-Farkhad N, Azimi N, Fasihi A, Alinia-Ahandani E and Rafieian-Kopaei M. Medicinal plants with hepatoprotective activity in Iranian folk medicine. *Asian Pac. J. Trop. Biomed.* 2015; 5: 146-157.
- Babukumar S, Vinothkumar V, Velu P, Ramachandhiran D and Ramados Nirmal M. Molecular effects of hesperetin, a citrus flavanone on 7, 12-dimethylbenz (a) anthracene induced buccal pouch squamous cell carcinoma in golden Syrian hamsters. *Arch. Physiol. Biochem.* 2017; 123 (4): 265-278.
- Parhiz H, Roohbakhsh A, Soltani F, Rezaee R and Iranshahi M. Antioxidant and anti-inflammatory properties of the citrus flavonoids hesperidin and hesperetin: an updated review of their molecular mechanisms and experimental models. *Phytother. Res.* 2015; 29: 323-331.
- Kiasalari Z, Khalili M, Baluchnejadmojarad T, Roghani M. Protective effect of oral hesperetin against unilateral striatal 6-hydroxydopamine damage in the rat. *Neurochem. Res.* 2016; 41: 1065-1072.
- Shimouchi A, Yokota H, Ono S, Matsumoto C, Tamai T, Takumi H, Narayanan SP, Kimura S,



- Kobayashi H, Caldwell RB and Nagaoka T. Neuroprotective effect of water-dispersible hesperetin in retinal ischemia reperfusion injury. *Jpn. J. Ophthalmol.* 2016; 60: 51-61.
- 12.** Barreca D, Laganà G, Toscano G, Calandra P, Kiselev MA, Lombardo D and Bellocco E. The interaction and binding of flavonoids to human serum albumin modify its conformation, stability and resistance against aggregation and oxidative injuries. *Biochim. Biophys. Acta.* 2017; 1861: 3531-3539.
- 13.** Roohbakhsh A, Parhiz H, Soltani F, Rezaee R and Iranshahi M. Neuropharmacological properties and pharmacokinetics of the citrus flavonoids hesperidin and hesperetin—a mini-review. *Life Sci.* 2014; 113: 1-6.
- 14.** dos Passos Menezes P, Frank LA, dos Santos Lima B, de Carvalho YM, Serafini MR, Quintans-Júnior LJ, Pohlmann AR, Guterres SS and de Souza Araújo AA. hesperetin-loaded lipid-core nanocapsules in polyamide: a new textile formulation for topical drug delivery. *Int. J. Nanomed.* 2017; 12: 2069.
- 15.** Gurushankar K, Nazeer SS, Jayasree RS and Krishnakumar N. Evaluation of antitumor activity of hesperetin-loaded nanoparticles against DMBA-induced oral carcinogenesis based on tissue autofluorescence spectroscopy and multivariate analysis. *J. Fluoresc.* 2015; 25: 931-939.
- 16.** Jeevanandam J, San Chan Y and Danquah MK. Nano-formulations of drugs: recent developments, impact and challenges. *Biochimie.* 2016; 128: 99-112.
- 17.** Kakran M, Sahoo GN and Li L. Fabrication of nanoparticles of silymarin, hesperetin and glibenclamide by evaporative precipitation of nanosuspension for fast dissolution. *Pharm. Anal. Acta.* 2015; 6: 2.
- 18.** Cvrček P. Side effects of ketamine in the long-term treatment of neuropathic pain. *Pain Medicine* 2007; 9 (2): 253-257.
- 19.** Moghaddam A.H. and Zare M. Neuroprotective effect of hesperetin and nano-hesperetin on recognition memory impairment and the elevated oxygen stress in rat model of Alzheimer's disease. *Biomedicine & Pharmacotherapy* 2018; 97: 1096-1101.
- 20.** Genet S, Kale RK and Baquer NZ. Alterations in antioxidant enzymes and oxidative damage in experimental diabetic rat tissues: effect of vanadate and fenugreek (*Trigonella foenum graecum*). *Mol. Cell. Biochem.* 2002; 236: 7-12.
- 21.** Fukuzawa K and Tokumurai A. Glutathione peroxidase activity in tissues of vitamin E-deficient mice. *J. Nutr. Sci. Vitaminol.* 1976; 22: 405-407.
- 22.** Sharma M and Gupta YK. Chronic treatment with Trans resveratrol prevents intracerebroventricular streptozotocin induced cognitive impairment and oxidative stress in rats. *Life Sci.* 2002; 71: 2489-2498.
- 23.** Romero FJ, Romá J, Bosch-Morell F, Romero B, Segura-Aguilar J, Llombart-Bosch A and Ernster L. Reduction of brain antioxidant defense upon treatment with butylated hydroxyanisole (BHA) and Sudan III in Syrian golden hamster. *Neurochem. Res.* 2000; 25: 389-393.
- 24.** Kokkinou M, Ashok AH and Howes OD. The effects of ketamine on dopaminergic function: meta-analysis and review of the implications for neuropsychiatric disorders. *Mol. Psychiatry.* 2018; 23 (1): 59.
- 25.** Dinis-Oliveira RJ. Metabolism and metabolomics of ketamine: a toxicological approach. *J. Forensic Sci.* 2017; 2: 2-10.
- 26.** Venâncio C, Antunes L, Félix L, Rodrigues P, Summavielle T and Peixoto F. Chronic ketamine administration impairs mitochondrial complex I in the rat liver. *Life Sci.* 2013; 93: 464-470.
- 27.** Abdel-Salam OM, Youness ER, Mohammed NA, Omara EA and Sleem AA. Effect of ketamine on oxidative stress following lipopolysaccharide administration. *Comp. Clin. Path.* 2013; 24: 53-63.



28. Wang J, Zhu H, Yang Z and Liu Z. Antioxidative effects of hesperetin against lead acetate-induced oxidative stress in rats. *Indian J. Pharmacol.* 2013; 45: 395.
29. Miler M, Živanović J, Ajdžanović V, Oreščanin-Dušić Z, Milenković D, Konić-Ristić A, Blagojević D, Milošević V and Šošić-Jurjević B. Citrus flavanones naringenin and hesperetin improve antioxidant status and membrane lipid compositions in the liver of old-aged Wistar rats. *Exp. Gerontol.* 2016; 84: 49-60.
30. Shete G, Pawar YB, Thanki K, Jain S and Bansal AK. Oral bioavailability and pharmacodynamic activity of hesperetin nanocrystals generated using a novel bottom-up technology. *Mol. Pharm.* 2015; 12: 1158-1170.
31. Monfared AL and Salati AP. Histomorphometric and biochemical studies on the liver of rainbow trout (*Oncorhynchus mykiss*) after exposure to sublethal concentrations of phenol. *Toxicol. Ind. Health.* 2013; 29: 856-861.
32. Braunbeck T, Storch V and Bresch H. Species-specific reaction of liver ultrastructure in zebrafish (*Brachydanio rerio*) and trout (*Salmo gairdneri*) after prolonged exposure to 4-chloroaniline. *Arch. Environ. Contam. Toxicol.* 1990; 19: 405-418.
33. Ghosh D, Choudhury ST, Ghosh S, Mandal AK, Sarkar S, Ghosh A, Saha KD and Das N. Nanocapsulated curcumin: oral chemopreventive formulation against diethylnitrosamine induced hepatocellular carcinoma in rat. *Chem. Biol. Interact.* 2012; 195: 206-214.
34. Ross SA, Srinivas PR, Clifford AJ, Lee SC, Philbert MA and Hettich RL. New technologies for nutrition research. *J. Nutr.* 2004; 134: 681-685.



Therapeutic Effects of Hesperetin and Nano Hesperetin on Ketamine-Induced Hepatotoxicity

Hajizadeh Moghadam A (Ph.D.)^{1*}, Parhizkar M (M.Sc.)², Sirafi R (Ph.D.)³, Khanjani Jelodar S (Ph.D. Student)⁴

1- Associate Professor of Animal Physiology, Department of Biology, Faculty of Basic Sciences, University of Mazandaran, Babolsar, Iran

2- M.Sc of Animal Physiology, Department of Biology, Faculty of Basic Sciences, University of Mazandaran, Babolsar, Iran

3- Assistant Professor, Department of Pathobiology, Faculty of Veterinary Medicine, Amol University of Special Modern Technologies, Amol, Iran

4- PhD student of Animal Physiology, Department of Animal Biology, Faculty of Biology Sciences, Shahid Beheshti University, Tehran, Iran

*Corresponding author: Department of Biology, Faculty of Basic Sciences, University of Mazandaran, Babolsar, Iran

Tel: +98-11-35302453, Fax: +98-11-35302450

E-mail: a.hajizadeh@umz.ac.ir

Abstract

Background: Ketamine (KET) causes oxidative stress and liver damage. Hesperetin plays an important role in the prevention of inflammatory processes and associated with oxidative stress.

Objective: The purpose of this study was to analyze the protective role of hesperetin and its nanocrystal on hepatotoxicity induced by ketamine in mice.

Methods: In this research, 30 male mice were divided into six groups: control, poisoned (KET 10 mg/kg/10 day injected intraperitoneally), hesperetin and hesperetin nanoparticles treated poisoning groups (10 and 20 mg/kg for four weeks orally after KET administration). Finally, the malondialdehyde (MDA) and glutathione (GSH) levels, Catalase (CAT), Superoxide dismutase (SOD), Glutathione peroxidase (GP_x) and Glutathione reductase (GR_x) activity in liver tissue as well as the its histological changes were investigated.

Results: The level of GSH and antioxidant enzyme activity in the liver were significantly (P <0.05) decreased in the ketamin induced rat, and hesperetin and its nano significantly were increased (P <0.01) GSH level and antioxidant enzyme activity. In contrast, MDA level in the liver was significantly (P <0.01) increased in the the ketamin poisoned rat, and nano hesperetin suppressed the ketamin-induced lipid peroxidation. Ketamine also decreased number of hepatocytes (P<0.001) and diameter of sinusoids (P <0.05) in toxic mice. Whereas, Nano hesperetin increased antioxidant enzymes activities, diameter and nucleus diameter of hepatocytes and decreased MDA level (P <0.05).

Conclusion: The results of this study indicated that hesperetin and especially nano hesperetin due to antioxidant effects cause hepatoprotective against KET-induced oxidative stress.

Keywords: Antioxidant Enzymes, Hesperetin, Liver Damage, Nano hesperetin, Ketamine

