

The Effect of Orally Administered L-carnitine on Testis Tissue, Sperm Parameters and Daily Sperm Production in Adult Mice

Zohre Zare, M.Sc.^{1*}, Hossein Eimani, Ph.D.², Moslem Mohammadi, Ph.D.³,
Mahmood Mofid, M.Sc.², Hossein Dashtnavard, Ph.D.²

1. Anatomy Department, Sabzevar University of Medical Sciences, Sabzevar, Iran

2. Anatomy Department, Baqiatallah University of Medical Sciences, Tehran, Iran

3. Physiology and Pharmacology Department, Mazandaran University of Medical Sciences, Sari, Iran

* Corresponding Address: P.O.Box: 319, Anatomy Department, Sabzevar University of Medical Sciences, Sabzevar, Iran
Email: zare1980@gmail.com

Received: 11/Jan/2009, Accepted: 6/May/2009

Abstract

Introduction: The purpose of this study was to evaluate body and testis weight, testis tissue, counts, motility, viability, morphology, and chromatin quality of epididymal sperm, as well as the testicular spermatid number (TSN) per gram of testis, and daily sperm production (DSP) in L-carnitine treated mice.

Materials and Methods: In the present study, adult male NMRI mice (mean age of 4 weeks) were administered L-carnitine by gavage for two weeks. The experimental groups received 1mg L-carnitine/100 µl deionized water and 10 mg L-carnitine/100 µl deionized water, respectively. The control group did not receive L-carnitine. All samples were assessed according to World Health Organization (WHO) criteria. Sperm morphology was assessed with papanicola staining. Sperm chromatin quality was assessed using aniline-blue staining.

The left testes were fixed in Bouins solution for histological examination and the end slices were stained with hematoxylin and eosin (H&E). The right testis was homogenized, and TSN and DSP were calculated with an improved Neubauer haemocytometer and respective formula.

Results: Administration of L-carnitine induced significant reduction in body weight ($p < 0.05$) and an increase in chromatin quality ($p < 0.05$). Amongst the other parameters no significant differences were observed in all groups.

Conclusion: These results show that oral administration of L-carnitine to mice with normal spermatogenesis does not have any significant effect on the reproductive systems. Thus, L-carnitine seems to be ineffective in normospermic animals.

Keywords: L-carnitine, Spermatogenesis, Testis, Sperm

Yakhteh Medical Journal, Vol 11, No 4, Winter 2010, Pages: 382-389

تاثیر ال- کارنیتین خوراکی بر بافت بیضه، پارامترهای اسپرم و تولید روزانه اسپرم موش سوری بالغ

زهرة زارع ^{M.Sc.*}، حسین ایمانی ^{Ph.D.}، مسلم محمدی ^{Ph.D.}، محمود مفید ^{M.Sc.}، حسین دشت‌نورد ^{Ph.D.}

۱. دانشگاه علوم پزشکی سبزوار، گروه علوم تشریح، سبزوار، ایران
۲. دانشگاه علوم پزشکی بقیه ا... (عج)، گروه علوم تشریح، تهران، ایران
۳. دانشگاه علوم پزشکی مازندران، گروه فیزیولوژی و فارماکولوژی، ساری، ایران

* آدرس نویسنده مسئول: ایران، سبزوار، صندوق پستی: ۳۱۹، دانشگاه علوم پزشکی سبزوار، گروه علوم تشریح
پست الکترونیک: [Email: zare1980@yahoo.com](mailto:zare1980@yahoo.com)

دریافت مقاله: ۸۷/۱۰/۲۲، پذیرش مقاله: ۸۸/۲/۱۶

چکیده

*** هدف:** بررسی وزن بدن و بیضه، بافت بیضه، تعداد، تحرک، قابلیت زنده ماندن، مورفولوژی و کیفیت کروماتین اسپرم اپیدیدیم، تعداد اسپرماتید در هر گرم بافت بیضه (Testicular Spermatid Number; TSN) و تولید روزانه اسپرم (Daily Sperm Production; DSP) موش‌های سوری نر تیمار شده با ال- کارنیتین

*** مواد و روش‌ها:** در این تحقیق موش‌های سوری نر نژاد NMRI (با میانگین سنی ۴ هفته) انتخاب سپس به سه گروه تقسیم شدند. گروه‌های تجربی روزانه به مدت ۱۴ روز به ترتیب با ۱ و ۱۰ میلی‌گرم ال- کارنیتین در ۱۰۰ میکرولیتر آب دو بار تقطیر گاوآذ شدند. گروه کنترل هیچ ماده‌ای دریافت نکرد. آنالیز اسپرم در پایان این زمان بر اساس معیارهای سازمان بهداشت جهانی (World Health Organization; WHO) انجام گرفت. برای بررسی مورفولوژی اسپرم‌ها از رنگ‌آمیزی پاپانیکولا و برای بررسی کیفیت کروماتین از رنگ‌آمیزی آنیلین بلو استفاده شد. بیضه چپ برای مطالعات بافتی در محلول بوئن ثابت شد و در آخر برش‌های بافتی با استفاده از روش هماتوکسیلین و ائوزین (Hematoxylin and Eosin; H&E) رنگ‌آمیزی شدند. پارانشیم بیضه راست همورژیز شد و با استفاده از لام هموسایتومتر و فرمول‌های مربوطه TSN و DSP محاسبه گردید.

*** یافته‌ها:** تجویز ال- کارنیتین باعث کاهش معنی‌دار در وزن بدن موش‌ها در مقایسه با گروه کنترل شد ($p < 0/05$). همچنین ال- کارنیتین باعث افزایش درصد کیفیت کروماتین اسپرم اپیدیدیم نسبت به گروه کنترل شد، این افزایش از نظر آماری معنی‌دار ($p < 0/05$) بود. در بقیه پارامترها بین سه گروه مورد مطالعه اختلاف آماری معنی‌داری مشاهده نشد.

*** نتیجه‌گیری:** یافته‌های مطالعه حاضر نشان داد که تجویز خوراکی ال- کارنیتین به موش‌های دارای اسپرماتوزنریس طبیعی تاثیر معنی‌داری روی سیستم تولید مثل ندارد، بنابراین به نظر می‌رسد که ال- کارنیتین در حیوانات نورمواسپرمیک بی‌تاثیر باشد.

*** کلیدواژگان:** ال- کارنیتین، اسپرماتوزنریس، بیضه، اسپرم

فصلنامه پزشکی باخته، سال یازدهم، شماره ۴، زمستان ۸۸، صفحات: ۳۸۹-۳۸۲

مقدمه

روند تحرک و بلوغ اسپرم، نقش اساسی در متابولیسم اسپرم ایفا می‌کند (۳). به علاوه در تنظیم متابولیسم و عملکرد سلول‌های سرتولی نیز نقش دارد و می‌تواند از طریق تحریک برداشت گلوکز توسط سلول‌های سرتولی بر روی بلوغ اسپرم بیضه تاثیر بگذارد (۴). دستگاه تولیدمثل جنس مذکر، بافت اپیدیدیم، سمینال پلاسما و اسپرماتوزوآ بالاترین غلظت ال-کارنیتین در بدن را دارا هستند. بر اساس مطالعات انجام شده مشخص گردید غلظت ال-کارنیتین در مایع بیضه موش صحرائی کمتر از ۱ میلی‌مولار است که این غلظت به تدریج در اپیدیدیم افزایش می‌یابد و در نهایت در مایع لومینال دم اپیدیدیم به ۵۳ میلی‌مولار می‌رسد (۱). غلظت ال-کارنیتین در لومن اپیدیدیم موش بزرگ صحرائی و گراز وحشی ۲۰۰۰ بار بیشتر از غلظت آن در پلاسما می‌باشد (۵). به نظر می‌رسد این غلظت‌های بالا در موش بزرگ صحرائی تحت کنترل آندروژن است (۶). با این حال در انسان ارتباطی بین غلظت کارنیتین و تستوسترون در بیضه یافت نشده است (۱). رابطه مثبتی بین ال-کارنیتین آزاد با تعداد، تحرک و تعداد اسپرم متحرک وجود دارد (۷). کاهش غلظت ال-کارنیتین در مایع

ال- کارنیتین آزاد (β هیدروکسیل-N- γ -تری متیل بوتیریک اسید)، ماده‌ای با قطبیت بالا، محلول در آب و دارای وزن مولکولی ۱۶۲ می‌باشد (۱). ال-کارنیتین اولین بار در سال ۱۹۰۵ از عضله گاو جدا سپس در سال ۱۹۲۷ ساختار شیمیایی آن شناسایی شد. ال- کارنیتین تنها ایزومر کارنیتین است که از نظر بیولوژیکی فعال است (۲).

انسان بر خلاف ارگانسیم‌های دیگر توانایی سنتز ال-کارنیتین را ندارد. اگرچه ال-کارنیتین در بافت‌ها وجود دارد ولی دارنده منبع اگزوژنیک (غذاهایی مثل گوشت، مرغ، ماهی و فرآورده‌های لبنی) است (۱). ال-کارنیتین در کبد، کلیه و مغز از لیزین و متیونین ساخته می‌شود، بنابراین ترکیب ضروری در رژیم غذایی انسان محسوب نمی‌شود. ال-کارنیتین با فراهم کردن یک سیستم عبوری برای اسیدهای چرب آزاد و مشتقات اسیل-کوآنزیم A در میتوکندری، نقش کلیدی در بتا اکسیداسیون اسیدهای چرب با زنجیره بلند و در نهایت تعادل انرژی دارد (۲). ال-کارنیتین با تامین انرژی مورد نیاز اسپرم، تاثیر مثبت بر

دست آوردن میزان تولید روزانه اسپرم (DSP) در دمای ۲۰-درجه سانتی گراد منجمد شد.

بررسی‌های بافتی بیضه

برای انجام مطالعات بافتی، بیضه چپ در محلول بوئن فیکس شد. سپس پردازش بافت و قالب‌گیری پارافین انجام گرفت. در مرحله برش‌گیری، برش‌ها به ضخامت ۵ میکرومتر تهیه و به روش سریالی به نسبت ۱ به ۵ روی لام منتقل شدند. در آخر لام‌های تهیه شده با استفاده از روش هماتوکسیلین-ئوزین (Hematoxilin and Eosin; H&E) رنگ آمیزی شدند.

برای هر نمونه ۱۲ عدد از مجاری کاملاً گرد لوله‌های منی‌ساز در مراحل VII و VIII سیکل اپی‌تلیوم منی‌ساز بررسی شد (۱۶). انتخاب این مراحل به این دلیل بوده که فقط در این مراحل از سیکل اپی‌تلیوم منی‌ساز سلول‌های اسپرماتید طولیل بالغ دیده می‌شود، این امر منجر به شناسایی راحت‌تر آنها نسبت به سایر مراحل می‌شود (۱۷). قطر لوله‌های منی‌ساز، ارتفاع اپی‌تلیوم لوله‌ها و قطر لومن آنها با استفاده از نرم‌افزار موتیک و بزرگ‌نمایی ۴۰× میکروسکوپ نوری اندازه‌گیری شد. به علاوه برای شمارش سلول‌های سرتولی و اسپرماتید گرد در هر نمونه ۱۲ لوله منی‌ساز با بزرگ‌نمایی ۱۰۰× میکروسکوپ نوری بررسی شدند. اعداد به دست آمده به صورت میانگین تعداد سلول سرتولی و اسپرماتید گرد در هر لوله بیان شدند (۱۷).

تولید روزانه اسپرم (DSP)

پس از خروج بیضه راست از انجماد و حذف کپسول آن، پارانیشم بیضه توسط دستگاه هموژنایزر در سرعت کم به مدت ۴ دقیقه در ۲ میلی‌لیتر نرمال سالین هموژن شد. چند قطره انوزین ۷ درصد برای رنگ‌آمیزی اسپرماتیدها به محلول اضافه شد. بعد از تکان دادن نمونه رنگ شده، ۵ میکرولیتر از محلول روی لام شمارش سلول‌های خونی (هموسایتومتر) گذاشته شد. سرهای اسپرماتیدهای مقاوم در مقابل هموژنیزاسیون شمارش شدند که شمارش دو بار انجام و میانگین گرفته شد (۱۸). سپس با استفاده از فرمول‌های مربوطه تعداد اسپرماتیدهای بیضه در هر گرم بافت بیضه (TSN) به دست آمد (۱۹). DSP از طریق تقسیم TSN به ۴/۸۴ (مدت زمانی که اسپرماتیدهای مرحله ۱۶-۱۴ در سیکل اپی‌تلیوم لوله‌های منی‌ساز موش سوری باقی می‌مانند) به دست آمد (۲۰).

پارامترهای اسپرم اپیدیدیم

با قیچی استریل، دم اپیدیدیم راست قطعه قطعه شده و داخل ۱ میلی‌لیتر محیط کشت T6 حاوی ۴ میلی‌گرم آلومین سرم گاوی در هر میلی‌لیتر (BSA) که از قبل آماده و به مدت ۲ ساعت انکوبه شده بود قرار داده شد. سپس به منظور ایجاد ظرفیت یابی لازم در اسپرم، محیط به مدت یک ساعت در انکوباتور ۳۷ درجه سانتی‌گراد و ۵٪ CO₂ در صد نگهداری شد.

آنالیز اسپرم بر اساس معیارهای سازمان بهداشت جهانی (World Health Organization; WHO) و به صورت زیر انجام گرفت. برای بررسی تعداد اسپرم از لام هموسایتومتر استفاده شد. فقط اسپرم‌هایی که دارای سر، ناحیه میانی و دم بودند با استفاده از بزرگ‌نمایی ۴۰× میکروسکوپ نوری شمارش شدند. شمارش برای هر نمونه دو بار انجام گرفت و میانگین آن اعلام شد. نتایج به صورت تعداد اسپرم در یک میلی‌لیتر مایع منی بیان شد (۲۱).

برای مطالعه تحرک اسپرم چهار کلاس A (حرکت پیش‌رونده

سمینال بیماران نابارور نشان داده شده است (۳). با این وجود نتایج مطالعه لی و همکاران از عدم وجود رابطه بین کارنیتین پلاسما و پتانسیل لقاح اسپرماتوزوآ در (In Vitro Fertilization; IVF) و حکایت داشت (۸). بهبود اسپرماتوزن در اثر تیمار با ال-کارنیتین به دنبال صدمات ناشی از هیپرترمی (۹) و میدان‌های الکترومغناطیس (Electromagnetic Field; EMF) (۱۰) نیز گزارش شده است.

بررسی که توسط ویکاری و همکاران روی مردان نابارور با Prostat - Vesiculo - Epididymitis باکتریال که به مدت ۳-۴ ماه ال-کارنیتین دریافت کرده بودند، انجام گرفت بیانگر افزایش تحرک اسپرم به همراه کاهش غلظت گونه‌های واکنشی اکسیژن (Reactive Oxygen Species; ROS) بود (۱۱). استرادیولی و همکاران با مطالعه تاثیر ال-کارنیتین روی کیفیت سمن اسب‌های نر الیگواسپرم بیان کردند که میزان کارنیتین در سمن و پلاسما سمینال با تعداد، تحرک و مورفولوژی اسپرم ارتباط دارد (۱۲). با بررسی انجام شده در سال ۲۰۰۸ مشخص شد مصرف ال-کارنیتین طی رادیوتراپی در برابر صدمات ناشی از پروتو در بیضه موش صحرائی نقش محافظتی دارد (۱۳).

در سال‌های اخیر از ال-کارنیتین و مشتقات آن (استیل ال-کارنیتین، پروپیونیل ال-کارنیتین و ...) به منظور درمان ناباروری در مردان استفاده شده است. به علاوه چندین مطالعه به بررسی تاثیر ال-کارنیتین بر روی انسان (۱۴، ۱۵) و حیوان (۱۰، ۱۲) پرداخته‌اند. با این وجود تاکنون مطالعه‌ای جهت تعیین اثرات ال-کارنیتین در حیوانات با اسپرماتوزن طبیعی صورت نگرفته است بنابراین در این تحقیق بر آن شدیم تا به بررسی اثرات ال-کارنیتین بر وزن بدن و بیضه، آسیب بافتی بیضه، پارامترهای اسپرم اپیدیدیم، تعداد اسپرماتید در هر گرم بافت بیضه (TSN) و تولید روزانه اسپرم (DSP) در موش‌های سوری بپردازیم.

مواد و روش‌ها

حیوانات و گروه‌بندی آنها

در این تحقیق موش‌های سوری نر، نژاد NMRI با میانگین سنی ۴ هفته انتخاب شدند. در تمام طول تحقیق حیوانات در شرایط ۱۲ ساعت روشنایی / ۱۲ ساعت تاریکی و دمای ۲۵-۲۰ درجه سانتی‌گراد نگهداری شده و آزادانه به آب و غذا دسترسی داشتند. حیوانات به طور تصادفی به سه گروه (یک گروه کنترل و دو گروه تجربی) تقسیم شدند، در هر گروه ۱۰ سر موش سوری قرار گرفت. گروه‌های تجربی I و II روزانه به مدت ۲ هفته به ترتیب با ۱ و ۱۰ میلی‌گرم ال-کارنیتین (Sigma, Tau, Italy) در ۱۰۰ میکرولیتر آب دو بار تقطیر گاوآژ می‌شدند. گروه کنترل هیچ ماده‌ای دریافت نمی‌کرد. هنگام مطالعه، موازین اخلاقی کار با حیوانات آزمایشگاهی مطابق با دستورالعمل مصوب دانشگاه علوم پزشکی بقیه‌ا... (عج) رعایت گردید.

وزن بدن و بیضه

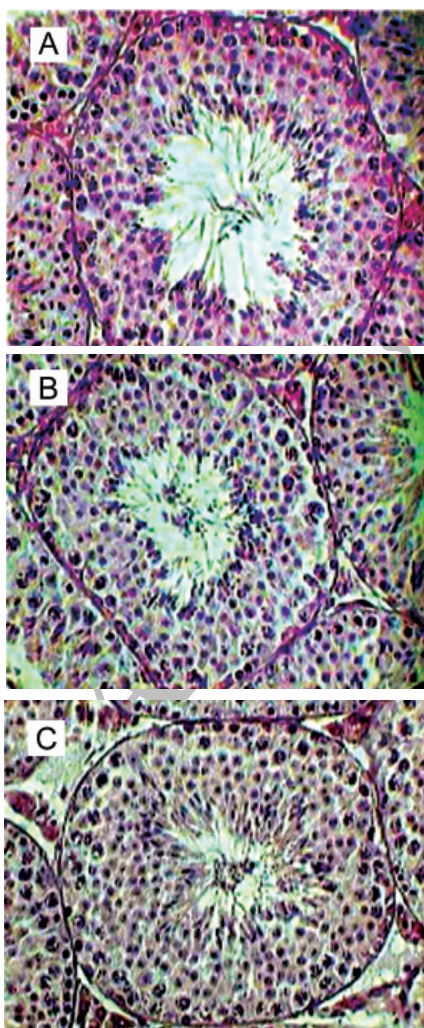
وزن موش‌ها در روز اول آزمایش قبل از گاوآژ با استفاده از ترازوی دیجیتال اندازه‌گیری و ثبت شد. در روز آخر آزمایش، موش‌ها مجدداً وزن و سپس از طریق قطع نخاع گردنی کشته شدند. در شرایط استریل با ایجاد شکافی در قسمت تحتانی شکم، بیضه‌های راست و چپ و اپیدیدیم راست آنها خارج گردید. بیضه‌ها به صورت جداگانه با استفاده از ترازوی سارتریوس (ساخت آلمان، با دقت ۰/۰۰۱ گرم) وزن شدند. بیضه راست تا شروع کار برای به

افزایش سن افزایش یافت ولی این افزایش در دو گروه تجربی از نظر آماری معنی دار نبود. در گروه کنترل وزن بدن در انتهای آزمایش در مقایسه با ابتدای آزمایش افزایش معنی دار ($p < 0/05$) داشت. میانگین وزن بیضه راست و چپ در هر گروه و بین گروه‌ها اختلاف معنی دار آماری نداشت.

جدول ۱: میانگین وزن بدن و بیضه موش‌ها در گروه‌های مورد مطالعه

متغیر	گروه		
	کنترل	تجربی I	تجربی II
وزن موش در ابتدای آزمایش (گرم)	$20/2 \pm 1/6$	$19/3 \pm 1$	$21/4 \pm 0/5$
وزن موش در انتهای آزمایش (گرم)	$27/1 \pm 3/8^{\#}$	$23 \pm 3^*$	$23/2 \pm 0/8^*$
وزن بیضه راست (میلی‌گرم)	76 ± 18	75 ± 16	75 ± 7
وزن بیضه چپ (میلی‌گرم)	75 ± 7	74 ± 16	75 ± 10

یافته‌ها به صورت میانگین \pm انحراف معیار نشان داده شده‌اند. $p < 0/05$ در مقایسه با گروه کنترل، $p < 0/05$ در مقایسه با وزن موش قبل از آزمایش



شکل ۱: فتومیکروگراف پارامترهای بافت‌شناسی لوله منی‌ساز در گروه‌های کنترل (A)، تجربی I (B) تجربی II (C) پس از رنگ‌آمیزی H&E (بزرگ‌نمایی $\times 40$).

سریع در مسیر مستقیم، B (حرکت پیش‌رونده آرام در مسیر مستقیم یا غیرمستقیم)، C (بدون حرکت پیش‌رونده) و D (بدون حرکت) در نظر گرفته شد. برای هر نمونه با بزرگ‌نمایی $\times 40$ میکروسکوپ نوری 100 اسپرم شمارش و درصد اسپرم‌های متحرک (A+B+C) و اسپرم‌های پیش‌رونده (A+B) محاسبه شد (۲۲).

به منظور بررسی مورفولوژی اسپرم بعد از قرار دادن قطره‌ای از محیط کشت حاوی اسپرم بر روی لام، با لام دیگر اسمیری از آن تهیه شد، سپس اسمیر در مخلوط اتر و الکل ۹۶ درصد (۱:۱) تثبیت شد. در مرحله بعد اسلایدها با رنگ‌آمیزی پاپانیکولا رنگ شدند. در این رنگ‌آمیزی هسته اسپرم به رنگ آبی، آکروزوم و دم اسپرم به رنگ صورتی و ناحیه پشتی اسپرم به رنگ آبی تیره درآمد. برای هر نمونه 100 اسپرم با بزرگ‌نمایی $\times 100$ میکروسکوپ نوری بررسی شد (۲۱). بر اساس مورفولوژی اسپرم‌ها در گروه‌های Normal، Bent tail، Hair pin، Coiled mid piece، Pin head، Double head، Amorphous head، Cy-Triangulae head و toplasmoc droplet، Coiled tail

قرار گرفتند و ناهنجاری‌ها به صورت درصد بیان شدند. جهت بررسی قابلیت زنده ماندن اسپرم، ۶-۵ میکرولیتر از سوسپانسیون اسپرم روی یک لام گذاشته و با یک قطره کوچک از اتوزین B (۰/۵ درصد در نرمال سالین) مخلوط شد. بلافاصله لامل گذاری انجام گرفت و با بزرگ‌نمایی $\times 40$ میکروسکوپ نوری درصد اسپرم‌های زنده متحرک، زنده غیر متحرک و مرده تعیین شد (۲۳).

برای بررسی کیفیت کروماتین اسپرم از رنگ‌آمیزی آنیلین بلو استفاده شد. در این رنگ‌آمیزی اسپرم‌های نابالغ به دلیل وجود هستون زیاد به رنگ آبی در آمده و اسپرم‌های بالغ از رنگ‌پذیری کمتری برخوردار بودند. قطره‌ای از محیط کشت حاوی اسپرم را بر روی لام گذاشته سپس با لام دیگری اسمیر از آن تهیه شد. اسمیر در الکل ۷۰ درصد تثبیت و در آخر رنگ‌آمیزی آنیلین بلو ۵ درصد انجام شد. برای هر نمونه 100 اسپرم با بزرگ‌نمایی $\times 100$ میکروسکوپ نوری بررسی و درصد اسپرم‌های با رنگ‌گرفتگی کم، متوسط و زیاد بیان شد (۲۱).

آنالیز آماری

داده‌ها به طور آماری بین سه گروه مورد مطالعه آنالیز شدند. یافته‌های مربوط به تعداد اسپرم اپیدیدیم، DSP، TSN، وزن موش‌ها در ابتدا و انتهای آزمایش، وزن بیضه، قطر لوله منی‌ساز، ارتفاع اپی‌تلیوم منی‌ساز، قطر لومن لوله منی‌ساز، تعداد سلول سرتولی و اسپرماتید گرد بین گروه‌ها با استفاده از آزمون Paired One-Way ANOVA مورد بررسی قرار گرفت. از آزمون آماری Paired Sample t test برای مقایسه وزن موش‌ها در ابتدا و انتهای آزمایش داخل هر گروه استفاده شد. داده‌های مربوط به کیفیت کروماتین اسپرم، قابلیت زنده ماندن، تحرک و مورفولوژی اسپرم اپیدیدیم بین گروه‌های مورد مطالعه با آزمون Kruskal-Wallis مورد بررسی قرار گرفت.

یافته‌ها

وزن بدن و بیضه

یافته‌های مربوط به وزن بدن (در ابتدا و انتهای آزمایش) و بیضه موش‌ها در جدول ۱ نشان داده شده است. میانگین وزن بدن موش‌ها قبل از آزمایش بین گروه‌ها اختلاف آماری معنی داری را نشان نداد. میانگین وزن بدن موش‌ها بعد از آزمایش در گروه‌های تیمار شده با ال-کاربیتین نسبت به گروه کنترل، کاهش معنی دار آماری ($p < 0/05$) داشت. در تمامی گروه‌ها وزن بدن با

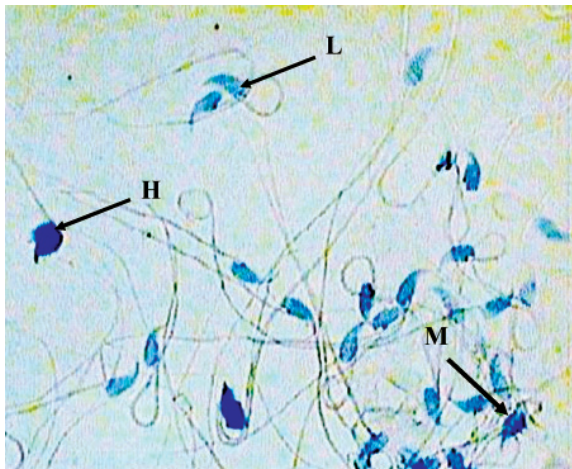
قابلیت زنده ماندن، کیفیت کروماتین و مورفولوژی اسپرم مورد بررسی قرار گرفتند.

میانگین تعداد اسپرم اپیدیدیم در گروه‌های تجربی I و II (به ترتیب $3/18 \times 10^6 \pm 0/52$ و $3/13 \times 10^6 \pm 0/52$) نسبت به گروه کنترل ($1/26 \pm 10^6 \times 3/5$) کاهش داشت، بین گروه‌ها اختلاف آماری معنی‌داری مشاهده نشد (جدول ۳).

درصد تحرک اسپرم اپیدیدیم راست در گروه کنترل ($72(56-95)$ ، در گروه تجربی I ($49(50-94)$) و در گروه تجربی II ($43(43-85)$) بود، آنالیز آماری از عدم وجود اختلاف آماری بین سه گروه حکایت داشت.

درصد پیش‌روندگی اسپرم اپیدیدیم در گروه‌های کنترل، تجربی I و تجربی II به ترتیب $42(35-62)$ ، $42(35-62)$ و $39(15-64)$ و $36(16-44)$ است، بین گروه‌ها تفاوت معنی‌داری از نظر آماری مشاهده نشد (جدول ۴).

مقایسه درصد اسپرم زنده متحرک، زنده غیرمتحرک و مرده بیانگر عدم وجود اختلاف آماری بین گروه‌های مورد مطالعه بود (جدول ۴). درصد اسپرم‌های کم رنگ گرفته در گروه‌های تجربی I و II به ترتیب $86(72-95)$ و $78(57-97)$ در مقایسه با گروه کنترل ($81(52/5-81)$) افزایش نشان داد؛ این افزایش از نظر آماری معنی‌دار ($p < 0/05$) بود.



شکل ۲: مقطعی از اسپرم تهیه شده از محیط کشت اسپرم اپیدیدیم موش سوری (رنگ‌آمیزی آنیلین‌بلو، بزرگ‌نمایی $\times 100$). L: کم رنگ گرفته؛ M: متوسط رنگ گرفته؛ H: زیاد رنگ گرفته.

درصد اسپرم‌های متوسط رنگ گرفته در گروه تجربی I ($12(5-21)$ ، در گروه تجربی II ($17(3-17)$) و در گروه کنترل ($33(18-42)$) بود، آنالیز آماری از کاهش معنی‌دار درصد اسپرم‌های متوسط رنگ گرفته در گروه‌های تجربی نسبت به گروه کنترل حکایت داشت ($p < 0/05$). از نظر درصد اسپرم‌های زیاد رنگ گرفته بین گروه‌ها تفاوت معنی‌دار آماری مشاهده نشد (شکل ۲).

بررسی‌های مورفولوژیکی نشان دادند که بین درصد اسپرم‌های اپیدیدیم با مورفولوژی نرمال در بین سه گروه مورد مطالعه اختلاف آماری معنی‌داری وجود نداشت (جدول ۵). در گروه‌های مورد مطالعه بیشترین درصد ناهنجاری‌های مورفولوژیکی مربوط به Hair Pin و

بررسی‌های بافتی بیضه

مطالعات بافتی بیضه نشان داد که قطر لوله‌های منی‌ساز و قطر لومن لوله‌های منی‌ساز در گروه‌های تجربی نسبت به گروه کنترل کاهش داشته است با این حال از نظر آماری اختلاف معنی‌داری در این پارامترها بین سه گروه مشاهده نشد. به علاوه ارتفاع اپی‌تلیوم لوله‌های منی‌ساز در گروه‌های تجربی در مقایسه با گروه کنترل افزایش داشت (شکل ۱). در این پارامتر نیز تفاوت معنی‌دار آماری بین گروه‌ها وجود نداشت (جدول ۲). بررسی‌ها روی تعداد سلول سرتولی و اسپرماتید گرد به ازای هر لوله منی‌ساز (جدول ۲) از عدم وجود اختلاف آماری بین سه گروه حکایت داشت.

جدول ۲: پارامترهای کمی بافت‌شناسی در گروه‌های مورد مطالعه

متغیر	گروه		
	تجربی II	تجربی I	کنترل
قطر لوله منی‌ساز (میکرومتر)	$157 \pm 6/3$	$158/7 \pm 3/2$	$159/9 \pm 15/6$
قطر لومن لوله منی‌ساز (میکرومتر)	$56/7 \pm 5/6$	$59/1 \pm 8/3$	$62/1 \pm 8$
ارتفاع اپی‌تلیوم لوله منی‌ساز (میکرومتر)	$50/1 \pm 2/6$	$50 \pm 3/7$	$48/9 \pm 4/6$
تعداد سلول سرتولی به ازای هر لوله	$21/7 \pm 2$	$22/4 \pm 1/8$	$23/3 \pm 2/2$
تعداد اسپرماتید گرد به ازای هر لوله	$111/2 \pm 10/6$	$112/7 \pm 8/8$	$110/5 \pm 8/9$

یافته‌ها به صورت میانگین \pm انحراف معیار نشان داده شده‌اند.

تعداد اسپرماتید در هر گرم بافت بیضه (TSN) و تولید روزانه اسپرم (DSP)

میانگین TSN در گروه کنترل $22/7 \pm 83/6 \times 10^6$ ، در گروه تجربی I $15/4 \pm 82/8 \times 10^6$ و در گروه تجربی II $19 \pm 82/5 \times 10^6$ بود. آنالیز آماری بیانگر عدم وجود اختلاف معنی‌دار آماری بین سه گروه می‌باشد (جدول ۳).

میانگین DSP در گروه‌های کنترل، تجربی I و تجربی II به ترتیب $4/7 \pm 17/1 \times 10^6$ ، $3/6 \pm 17 \times 10^6$ و $4/1 \pm 17 \times 10^6$ است، بین گروه‌ها تفاوت معنی‌داری از نظر آماری مشاهده نشد (جدول ۳).

جدول ۳: میانگین تعداد اسپرم اپیدیدیم، TSN و DSP در گروه‌های مورد مطالعه

متغیر	گروه		
	تجربی II	تجربی I	کنترل
تعداد اسپرم اپیدیدیم راست (میلی‌لیتر / $\times 10^6$)	$3/13 \pm 0/52$	$3/18 \pm 0/47$	$3/5 \pm 1/26$
TSN ($\times 10^6$ / g testis/day)	$15/4 \pm 82/5$	$15/4 \pm 82/8$	$22/7 \pm 83/6$
DSP ($\times 10^6$ / g testis)	$4/1 \pm 17$	$3/6 \pm 17$	$4/7 \pm 17/1$

یافته‌ها به صورت میانگین \pm انحراف معیار نشان داده شده‌اند.

پارامترهای اسپرم

در این تحقیق پارامترهای اسپرم اپیدیدیم از نظر تعداد، تحرک،

جدول ۴: میانه درصد تحرک، پیش‌روندگی، قابلیت زنده ماندن و کیفیت کروماتین اسپرم دم اپیدیدیم در گروه‌های مورد مطالعه

متغیر	گروه			
	کنترل	تجربی I	تجربی II	
تحرک (%)	۷۲ (۵۶-۹۵)	۶۹/۵ (۵۰-۹۳)	۶۶ (۴۳-۸۵)	
پیش‌روندگی (%)	۴۲/۷۵ (۳۵-۶۲)	۳۹/۵ (۱۵-۶۴)	۳۶ (۱۶-۴۴)	
قابلیت زنده ماندن	زنده متحرک (%)	۳۳/۷۵ (۷/۵-۶۳)	۳۴/۲۵ (۱۳-۶۷)	۳۲/۵ (۱۹/۵-۵۵)
	زنده غیر متحرک (%)	۱۱ (۴-۱۹)	۱۳/۷۵ (۱-۳۷)	۱۲/۵ (۸-۳۰)
	مرده (%)	۵۰/۵ (۳۳-۸۰/۵)	۴۹ (۳۲-۷۳)	۴۴ (۳۴/۵-۶۷)
کیفیت کروماتین اسپرم	کم رنگ گرفته (%)	۶۶/۷۵ (۵۲/۵-۸۱)	۸۶/۵* (۷۲-۹۵)	۷۸/۵* (۷۷-۹۷)
	متوسط رنگ گرفته (%)	۳۳/۷۵ (۱۸-۴۲)	۱۲* (۵-۲۱)	۱۰/۵* (۳-۱۷)
	زیاد رنگ گرفته (%)	۲ (۰/۵-۵/۵)	۱/۵ (۰-۷)	۲ (۰-۶)

اعداد داخل پرانتز بیانگر دامنه تغییرات (Minimum-Maximum) می‌باشند. $p < 0/05$ در مقایسه با گروه کنترل

جدول ۵: میانه یافته‌های مورفولوژیک اسپرم دم اپیدیدیم در گروه‌های مورد مطالعه

یافته‌های مورفولوژیک (درصد)	گروه		
	کنترل	تجربی I	تجربی II
Normal	۶۰/۵ (۴۴-۸۲/۵)	۵۸ (۳۹-۸۱)	۶۲/۵ (۴۷-۷۶)
Coiled mid piece	۱۵ (۱۶/۵-۲۵)	۱۳/۵ (۸-۲۲)	۱۵ (۱۰-۲۳)
Hair pin	۱۱/۷۵ (۴-۳۲)	۱۳ (۵-۳۶)	۱۲ (۴-۳۲)
Bent tail	۳ (۰-۹)	۲ (۰-۶)	۲ (۱-۲)
Coiled tail	۳ (۰-۶)	۴/۵ (۰-۱۵)	۴/۵ (۰-۱۱)
Double head	۰ (۰-۰)	۰ (۰-۰)	۰ (۰-۰)
Amorphus head	۱/۲۵ (۰-۳)	۰ (۰-۳)	۰ (۰-۲)
Triangular head	۰ (۰-۱)	۰ (۰-۱)	۰ (۰-۰)
Pin head	۰ (۰-۳)	۰ (۰-۱)	۰ (۰-۱)
Cytoplasmic droplet	۰ (۰-۰)	۰ (۰-۱)	۰ (۰-۰)

اعداد داخل پرانتز بیانگر دامنه تغییرات (Minimum-Maximum) می‌باشند.

Coild Mid - Piece می‌باشد.

بحث

در مطالعه حاضر تیمار موش‌های سوری نر با دوزهای مختلف ال-کارنیتین منجر به کاهش وزن بدن و افزایش درصد کیفیت کروماتین اسپرم شده است اما اثر قابل ملاحظه‌ای بر سایر پارامترهای مورد مطالعه نداشته است.

در این مطالعه موش‌های سوری به مدت ۱۴ روز با ال-کارنیتین تیمار شدند، مدت یک سیکل اپی‌تلیوم منی‌ساز حدود ۸/۶ روز است (۲۴)، بنابراین تمام سلول‌های رده اسپرماتوژنیک تقریباً برای ۱/۵ سیکل اپی‌تلیوم منی‌ساز تحت تاثیر ال-کارنیتین بودند.

ال-کارنیتین یک ماده شبه ویتامین است که در سلول‌ها و بافت‌های بدن یافت می‌شود و در انتقال اسیدهای چرب با زنجیره بلند در طول غشای داخلی میتوکندری برای شرکت در بتا-اکسیداسیون اسیدهای چرب و در نهایت تولید انرژی نقش دارد (۳). به نظر می‌رسد ال-کارنیتین یک نقش کلیدی در متابولیسم اسپرم به وسیله تامین انرژی مورد نیاز اسپرم و تاثیر مثبت بر تولید، بلوغ و تحرک اسپرم داشته

باشد (۱).

در تحقیق حاضر تیمار با ال-کارنیتین بر وزن بیضه بی‌تاثیر بود اما باعث کاهش در وزن بدن شد این کاهش احتمالاً به دلیل نقشی است که ال-کارنیتین در متابولیسم چربی‌ها دارد (۲۵). در تناقض با یافته‌های مطالعه حاضر، بهبود در وزن بدن به دنبال تیمار با استیل-ال-کارنیتین پس از صدمات ناشی از هیپوترمی گزارش شده است (۹).

کارنیتین به طور مستقیم از طریق تحریک برداشت گلوکز توسط سلول‌های سرتولی بر بلوغ اسپرم بیضه تاثیر می‌گذارد. اضافه کردن ال-کارنیتین به محیط کشت سلول‌های سرتولی باعث افزایش قابل ملاحظه‌ای در ترشح پیرووات و لاکتات (ماده اساسی برای تولید انرژی و در نهایت بلوغ سلول‌های بنیادی در بیضه) می‌شود، بنابراین کارنیتین در تنظیم متابولیسم و عملکرد سلول‌های سرتولی نقش دارد (۴). در مطالعه حاضر ال-کارنیتین بر تعداد سلول سرتولی و اسپرماتید گرد و دیگر پارامترهای بافتی مورد بررسی اثری نداشت. شروع تحرک اسپرم به موازات افزایش غلظت کارنیتین در لومن اپیدیدیم و افزایش استیل-ال-کارنیتین در اسپرماتوزوآ اتفاق می‌افتد. تجمع کارنیتین باعث

در کروماتین هسته اسپرم طی مرحله اسپرمیوژنز پروتامین به جای هیستون قرار می‌گیرد؛ این جایگزینی نقش مهمی در تراکم و پایداری کروماتین اسپرم ایفا می‌کند (۳۱). در این مطالعه برای بررسی کیفیت کروماتین اسپرم (جابه‌جایی مناسب پروتامین با هیستون) از رنگ‌آمیزی آنیلین‌بلو استفاده شد. بر اساس این رنگ‌آمیزی پروتئین هیستون به دلیل داشتن تعداد زیادی اسید آمینه لیزین با رنگ‌های اسیدی مثل آنیلین‌بلو به رنگ آبی در می‌آید، بنابراین اسپرم‌هایی با کیفیت کروماتین مناسب دارای رنگ‌پذیری کمتری به آنیلین‌بلو هستند (۲۱). در این بررسی تیمار با ال-کارنیتین باعث افزایش قابل ملاحظه‌ای در کیفیت کروماتین اسپرم شده است.

نتیجه‌گیری

بر اساس نتایج به دست آمده از مطالعه فوق گمان می‌رود تجویز ال-کارنیتین خوراکی به حیواناتی با اسپرماتوژنیز طبیعی بر سیستم تولید مثل و در نهایت باروری آنان بی‌تأثیر است.

تقدیر و تشکر

از گروه علوم تشریح دانشگاه علوم پزشکی بقیه‌الله (عج) جهت همکاری‌های به عمل آمده تقدیر و تشکر به عمل می‌آید.

References

1. Agarwal A, Said TM. Carnitine and male infertility. *Reprod Biomed Online*. 2004; 8(4): 376-384.
2. Jeulin C, Lewin LM. Role of free L- carnitine and acetyl- L- carnitine in post- gonadal maturation of mammalian spermatozoa. *Hum Reprod Update*. 1996; 2(2): 87-102.
3. Matalliotakis I, Koumantaki Y, Evageliou A, Matalliotakis G, Goumenou A, Koumantaki E. L- carnitine levels in the seminal plasma of fertile and infertile men: correlation with sperm quality. *Int J Fertil Womens Med*. 2000; 45(3): 236-240.
4. Palmero S, Bottazzi C, Costa M, Leone M, Fugassa E. Metabolic effects of L- carnitine on prepubertal rat sertoli cells. *Horm Metab Res*. 2000; 32(3): 87-90.
5. Li B, Liyod ML, Gudjonsson H, Shug AL, Olsen WA. The effect of enteral carnitine administration in humans. *Am J Clin Nutr*. 1992; 55(4): 838-845.
6. Cooper TG, Gudermann TW, Yeung CH. Characteristics of the transport of carnitine into the cauda epididymis of the rat as ascertained by luminal perfusion in vitro. *Int J Androl*. 1986; 9(5): 348-358.
7. Amendola R, Bartoleschi C, Cordelli E, Mauro F, Uccelli R, Spano M. Effect of L- acetylcarnitine on the post-injury recovery of mouse spermatogenesis monitored by flow cytometry. 1. Recovery after X-irradiation. *Andrologia*. 1989; 21(6): 568-575.
8. Lay MF, Richardson ME, Boone WR, Bodine AB, Thurston RJ. Seminal plasma and IVF potential. Biochem constituents of seminal plasma of males from in vitro fertilization couples. *J Assist Reprod Genet*. 2001; 18(3): 144-150.
9. Amendola R, Coredelli E, Mauro F, Spano M. Effects of L- acetyl carnitine (LAC) on the post-injury recovery of mouse spermatogenesis monitored by flow cytometry. 2. Recovery after hyperthermic treatment. *Andrologia*.

ایجاد توانایی حرکت پیش‌رونده و لقاح در اسپرم می‌شود (۲۶، ۲۷). نتایج مطالعاتی که بر روی بیماران الیگوآستنواسپرمیا صورت گرفت از کاهش مقدار ال-کارنیتین مایع سمینال حکایت داشت. تجویز ال-کارنیتین منجر به بهبود تعداد و درصد تحرک و پیش‌روندگی اسپرم در این افراد شد (۳۰-۲۸). طی بررسی دیگر انجام شده در مورد کیفیت سمن اسب‌های نر الیگوآستنواسپرم مشخص شد میزان کارنیتین سمینال پلازما با تعداد، تحرک و مورفولوژی اسپرم ارتباط مستقیم دارد (۱۲). ویکاری و همکاران با بررسی روی مردان نابارور Prostat - Vesiculo - Epididymis با کتریال بیان کردند که ال-کارنیتین باعث افزایش تحرک و قابلیت زنده ماندن اسپرم می‌شود (۱۱). ال-کارنیتین انتشار آنزیم‌های سلولی و اکسیژن مصرفی را مهار می‌کند و به این ترتیب قابلیت زنده ماندن سلول را افزایش می‌دهد (۱). در حقیقت ذخیره آندروژنیک ال-کارنیتین آزاد و قسمتی از استیل- ال-کارنیتین در اسپرم بالغ و انزال یافته ضمانتی برای قابلیت زنده ماندن اسپرم می‌باشد (۲). در تحقیق حاضر تجویز ال-کارنیتین بر TSN و DSP بی‌تأثیر بود، همچنین نتوانست باعث افزایش پارامترهای اسپرم (شامل تعداد، تحرک، قابلیت زنده ماندن و مورفولوژی نر مال اسپرم) آیدیدیم (شود).

1991; 23(2): 135-140.

10. Ramadan L, Abd-Allah AR, Aly HA, Saad-el-Din AA. Testicular toxicity effects of magnetic field and prophylactic role of coenzyme Q10 and L-carnitine in mice. *Pharmacol Res*. 2002; 46(4): 363-370.
11. Vicari E, Calogero AE. Effects of treatment with carnitines in infertile patients with prostat - vesiculo - epididymitis. *Hum Reprod*. 2001; 16(11): 2338-2342.
12. Stradaoli G, Sylla L, Zelli R, Chiodi P, Monaci M. Effect of L- carnitine administration on the seminal characteristics of oligoasthenospermic stallions. *Theriogenology*. 2004; 62(3-4): 761-777.
13. Topca-Tarladacalisit Y, Kanter M, Uzal MC. Role of L- carnitine in the prevention of seminiferous tubules damage induced by gamma radiation: a light and electron microscopic study. *Arch Toxicol*. 2009; 83(8): 735-746.
14. Lenzi A, Lombardo F, Sqro P, Salacone P, Caponechia L, Dondero F, et al. Use of carnitine therapy in selected cases of male factor infertility: a double-blind crossover trial. *Fertil Steril*. 2003; 79(2): 292-300.
15. Lenzi A, Sgro P, Salacone P, Paoli D, Gilio B, Lombardo F, et al. A placebo-cotrolled bouble-blind randomized trial of the use combind L- carnitine and L- acetyl-carnitine treatment in men with asthenozoospermia. *Fertil Steril*. 2004; 81(6): 1578-1584.
16. Ichihara G, Yu X, Kitoh J, Asaeda N, Kumazawa T, Iwai H, et al. Reproductive toxicity of 1- bromopropane, a newly introduced alternative to ozone layer depleting solvents, in male rats. *Toxicol Sci*. 2000; 54(2): 416-423.
17. Ventelä S, Ohta H, Parvinen M, Nishimune Y. Development of the stages of the cycle in mouse seminiferous epithelium after transplantation of green fluorescent protein-labeled spermatogonial stem cells. *Biol Reprod*. 2002; 66(5): 1422-1429.
18. Ban Y, Komatsu T, Kemi M, Inagaki S, Nakatsuka T, Matsumoto H. Testicular spermatid and epididymal sperm head counts as an indicator for reproductive toxicity in rats. *Exp Anim*. 1995; 44(4): 315-322.

19. Xu LC, Zhan NY, Liu R, Song L, Wang XR. Joint action of phoxim and fenvalerate on reproduction in male rats. *Asian J Androl*. 2004; 6(4): 337-341.
20. Thayer KA, Ruhlen RL, Howdeshell KL, Buchanan DL, Cooke PS, Preziosi D, et al. Altered prostate growth and daily sperm production in male mice exposed prenatally to subclinical doses of 17 α -ethinyl estradiol. *Hum Reprod*. 2001; 16(5): 988-996.
21. Rezazadeh Valojerdi M. Injection of intracytoplasmic sperm. Tehran: Boshra Ltd; 2002; 27-34.
22. Dada R, Gupta NP, Kucheria K. Deterioration of sperm morphology in men exposed to high temperature. *J Anat Soc India*. 2001; 50(2): 107-111.
23. Rashidi I, Movahedi M, Tiraihi T. The effect of pentoxifyline on mouse epididymal sperm parameters, fertilization, and cleavage rats after short time preservation. *IJRM*. 2004; 2(2): 51-57.
24. Hess RA, Chen P. Computer tracking of germ cells in the cycle of the seminiferous epithelium and prediction of changes in cycle duration in animals commonly used in reproductive biology and toxicology. *J Androl*. 1992; 13(3): 185-190.
25. Harmeyer J. The physiological role of L- carnitine. *Lohmann Information*. 2002; 27: 1-8.
26. Enomoto A, Wempe MF, Tsuchida H, Shin HD, Cha SH, Anazi N, et al. Molecular identification of a novel carnitine transporter specific to human testis. Insights into the mechanism of carnitine recognition. *J Biol Chem*. 2002; 277(39): 36262-36271.
27. Jeulin C, Soufir JC, Marson J, Paquignon M, Dacheux JL. Acetylcarnitine and spermatozoa: relationship with epididymal maturation and motility in the boar and man. *Reprod Nutr Dev*. 1998; 28(5): 1317-1327.
28. Garolla A, Maiorino M, Roverato A, Roveri A, Ursini F, Foresta C. Oral carnitine supplementation increases sperm motility in asthenozoospermic men with normal sperm phospholipid hydroperoxide glutathione peroxidase levels. *Fertil Steril*. 2005; 83(2): 355-361.
29. Cavallini G, Ferrareti AP, Gianaroli L, Biagiotti G, Vitalli G. Cinnoxicam and L- carnitine/ acetyl- L- carnitine treatment for idiopathic and varicocele associated oligoasthenospermia. *J Androl*. 2004; 25(5): 761-770.
30. Balercia G, Regoli F, Armeni T, Koverech A, Montero F, Boscaro M. Placebo-controlled double blind randomized trial on the use of L- carnitine, L-acetocarnitine, or combined L-carnitine and L-acetylcarnitine in men with idiopathic asthenozoospermia. *Fertil Steril*. 2005; 84(3): 662-671.
31. Bauer M, Leigh C, Peirce E, Breed WG. Comparative study of sperm chromatin condensation in the excurrent ducts of the laboratory mouse *musculus* and spinifex hopping mouse *Notomys alexis*. *Reprod Fertil*