

بررسی نتایج اعمال جراحی انجام شده در تومورهای اپیدرموئید حفره خلفی

دکتر سیدمحمود طباطبائی فر^{۱*}، دکتر افسون صدیقی^۲، دکتر امیرسعید صدیقی^۳

۱. استاد، گروه جراحی مغز و اعصاب، بیمارستان شهدای تجریش، دانشگاه علوم پزشکی شهید بهشتی
۲. استادیار، گروه جراحی مغز و اعصاب، دانشگاه علوم پزشکی قزوین
۳. استادیار، گروه جراحی مغز و اعصاب، بیمارستان شهدای تجریش، دانشگاه علوم پزشکی شهید بهشتی

چکیده

سابقه و هدف: تومور اپیدرموئید، ۵٪ تومورهای حفره خلفی را تشکیل می‌دهد و سومین تومور شایع ناحیه سر بلوپونتاین محسوب می‌گردد. نکته مهم در بررسی این تومور آن است که اکثر مطالعات انجام شده به صورت گزارش موردی بوده و تعداد اندکی از مقالات به صورت گزارش سری‌های بزرگ صورت گرفته است. لذا در این مطالعه، نتایج اعمال جراحی انجام شده بر بیماران مبتلا به تومور اپیدرموئید حفره خلفی ارایه شده است.

مواد و روش‌ها: تحقیق به روش توصیفی روی کلیه بیمارانی که به علت تومور اپیدرموئید حفره خلفی تحت عمل جراحی قرار گرفته بودند انجام گرفت. موارد مورد بررسی عبارت بودند از: سن، جنس، طول مدت بیماری، علایم بالینی، نتایج عمل جراحی، میزان رزکسیون و عوارض عمل جراحی. به علاوه وضعیت بالینی و نورولوژیک بیماران در آخرین پیگیری با وضعیت پیش از عمل جراحی مقایسه گردید و موارد نیازمند عمل جراحی مجدد و عود، نیز ثبت گردید. یافته‌ها با آماره توصیفی و تحلیلی ارایه گردید.

یافته‌ها: از فروردین ماه سال ۱۳۵۹ لغایت دی ماه سال ۱۳۸۸، ۸ بیمار مبتلا به تومور اپیدرموئید حفره خلفی در بیمارستان مهراد تحت عمل جراحی قرار گرفتند که ۵ مورد از آنها زن و ۳ بیمار مرد بودند. سن بیماران $34/1 \pm 9/5$ سال بود. متوسط مدت پیگیری بیماران ۳۱/۵ ماه بود. شایعترین علامت بالینی در بیماران مورد مطالعه سردرد (۸۷/۵٪) بود. شایعترین محل ضایعه در زاویه پلی-مخچه‌ای بود (۷۵٪). گسترش تومور به منطقه فوق‌چادرینه‌ای در ۵۰٪ موارد دیده شد. در ۳۷/۵٪ عمل جراحی به صورت رزکسیون کامل و در ۶۲/۵٪ به صورت رزکسیون ساب‌توتال بود. ۳۷/۵٪ بیماران پس از عمل جراحی دچار عارضه شدند ولی مورتالیتی در بیماران رخ نداد.

نتیجه‌گیری: تومور اپیدرموئید ضایعه‌ای خوش‌خیم محسوب می‌گردد ولی درمان این تومور با مشکلات متعدد از جمله امکان تاخیر یا اشتباه در تشخیص و عدم امکان رزکسیون کامل در اولین جراحی به علت چسبندگی شدید به عناصر نوروواسکولار همراه است. با استفاده از تکنیک‌های میکروسرژیکال و استفاده از روشهای نوین تصویربرداری، نتایج اعمال جراحی انجام شده در بیماران ما، با نتایج سایر مطالعات در کشورهای پیشرفته قابل‌مقایسه است ولی تعمیم نتایج حاصله نیاز به بررسی سری‌های بزرگتر به خصوص انجام مطالعات چندمرکزی و آینده‌نگر دارد.

واژگان کلیدی: تومور حفره خلفی - اپیدرموئید، رزکسیون جراحی

مقدمه^۱

تومور اپیدرموئید از جمله ضایعات خوش‌خیم است که می‌تواند هم حفره اینتراکرانیکال و هم حفره اینتراسپاینال را درگیر نماید. این تومور ۱/۸-۰/۲ درصد تومورهای مغزی را تشکیل می‌دهد (۱). محل شایع وقوع این تومور در زاویه پلی-

مخچه‌ای (CPA: cerebello pontine angle) و یا ناحیه پاراسلار است (۲). این تومور ۵٪ تومورهای حفره خلفی را تشکیل می‌دهد و پس از نوروم آکوستیک و مننژیوم، سومین تومور شایع ناحیه CPA است (۳). Dandy این تومور را زیباترین تومور بدن انسان دانسته است (۴). اولین بار Love و Kernohan در سال ۱۹۳۶ تومور اپیدرموئید را به عنوان تومور اپی‌تلیال مادرزادی توصیف نمودند و عقیده داشتند که این تومور ناشی از باقی ماندن سلولهای اپی‌تلیال اکتوپیک متعاقب اختلال در بسته شدن لوله عصبی است (۶)

^۱ نویسنده مسئول مکاتبات: دکتر سیدمحمود طباطبائی فر؛ تهران، میدان تجریش، خیابان شهرداری، بیمارستان شهدای تجریش، بخش جراحی مغز و اعصاب؛ پست الکترونیک: invincible19152@yahoo.com

جراحی، طول مدت و تعداد دفعات پیگیری بالینی پس از عمل جراحی، موارد عود و نیاز به جراحی مجدد و نتایج حاصله پس از درمان در مقایسه با وضعیت بالینی بررسی و ثبت گردید.

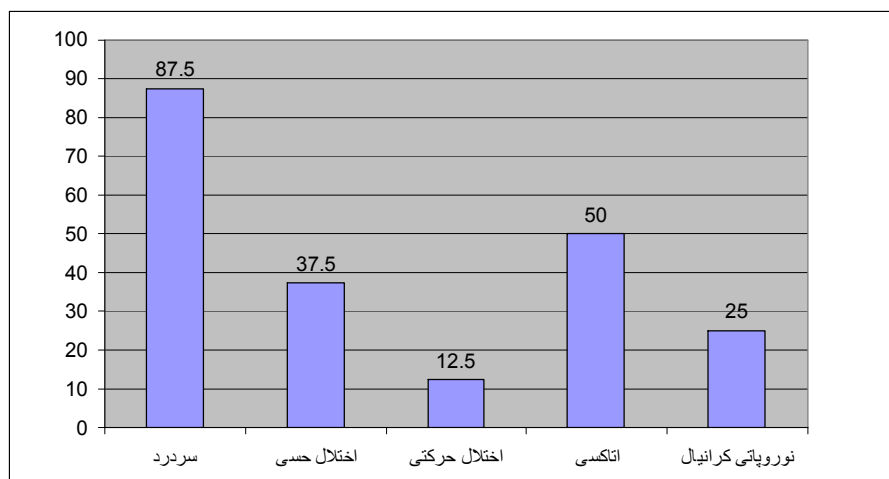
اندیکاسیون های عمل جراحی، وجود شواهد بارز تومور اپیدرموئید حفره خلفی در بررسی های تصویربرداری مطابق با یافته های بالینی و وجود نقص عصبی در معاینه بالینی بود. کنترا اندیکاسیون های عمل جراحی در بیماران شامل اختلال انعقادی، عفونت سیستمیک، اختلال طبعی از جمله بیماریهای قلبی- عروقی که عمل جراحی و بیهوشی را با ریسک بالا مواجه می کردند و نیز امید به زندگی کمتر از ۳ ماه بود داده های فوق در یک فرم اطلاعاتی ثبت گردید و نتایج آن با آماره توصیفی و تحلیلی ارایه گردید.

یافته ها

طی مدت مورد بررسی، تعداد ۸ بیمار واجد شرایط وجود داشت. تعداد ۵ مورد از آنها زن و ۳ مورد مرد بودند. سن آنها $34/1 \pm 9/5$ سال، جوانترین بیمار ۲۴ ساله و مسن ترین ۵۳ ساله بود.

طول مدت علائم قبل از عمل جراحی، $5/7 \pm 6/4$ سال و طیف آن از $0/5$ الی ۱۸ سال متغیر بود.

توزیع بیماران مورد بررسی بر حسب علائم بالینی آنها در نمودار ۱ ارایه شده است و نشان می دهد که $87/5\%$ بیماران دچار سردرد و 50% دچار اختلال تعادل بودند و در 25% اختلال اعصاب کرانیال وجود داشت ($12/5\%$ به صورت نورالژی تری ژمو و $12/5\%$ به صورت Tinnitus).



نمودار ۱- توزیع ۸ بیمار مبتلا به تومور اپیدرموئید حفره خلفی بر حسب علائم بالینی

شد. درگیری بطن ها و همیسفر مخچه هر کدام در $12/5\%$ دیده شد.

ولی پس از آن Dias و Walker منشأ این تومور را دیس امبریونز اولیه در مرحله گاسترولا و بروز اختلال ثانویه در بسته شدن لوله جنینی در طی هفته های ۳ تا ۵ حاملگی دانستند (۷).

اساس درمان این ضایعات عمل جراحی با هدف به دست آوردن نمونه جهت تشخیص پاتولوژی، دکمپرسیون عناصر عصبی و جلوگیری از پیشرفت ضایعات نورولوژیک می باشد (۸).

در بررسی مقالات موجود در این زمینه اکثر مطالعات انجام شده به صورت گزارشهای موردی بوده (۱۱-۸ و ۲) و تعداد محدودی از مطالعات به صورت بررسی سری های بزرگ انجام شده است (۱۴-۱۲). لذا به منظور تعیین نتایج اعمال جراحی انجام شده در تومورهای اپیدرموئید حفره خلفی و عوامل مرتبط با عدم موفقیت، این تحقیق در کلیه مراجعین به بیمارستان مهراد از فروردین ماه سال ۱۳۵۹ لغایت دی ماه سال ۱۳۸۷ انجام گرفت.

مواد و روش ها

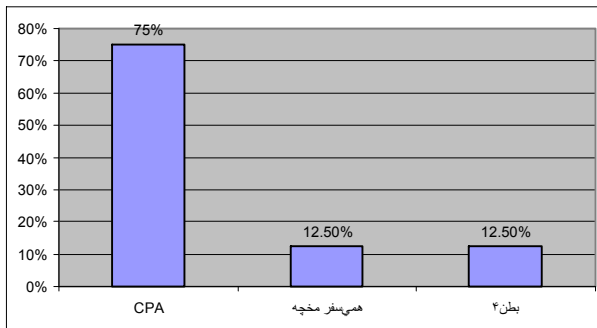
تحقیق با طراحی توصیفی انجام گرفت. کلیه بیماران مبتلا به تومور اپیدرموئید حفره خلفی که در بیمارستان مهراد تحت عمل جراحی قرار گرفته بودند، بررسی شدند. تومورهای اپیدرموئید حفره خلفی مواردی بودند که بخش اعظم تومور بر اساس نظر جراح در حفره خلفی بوده و درگیری سوپراتنتوریال نسبت به حفره خلفی ناچیز باشد.

سن، جنس، مدت زمان بروز علائم قبل از عمل جراحی، تظاهرات بالینی و نورولوژیک، محل ضایعه بر اساس یافته های تصویربرداری (سی تی اسکن و MRI)، وسعت رزکسیون

شایعترین محل درگیری در بیماران ما در (CPA) بود (75%). گسترش تومور به منطقه فوق چادرینه ای در 50% موارد دیده شد.

این عوارض موقتی بوده و پس از چند ماه بهبودی کامل حاصل شد. در کلیه این موارد محل تومور در CPA بوده و شایعترین عصب درگیر، عصب ۷ بود (در هر سه بیمار). در ۱ مورد آسیب عصب ۶ و در ۱ مورد دیگر آسیب اعصاب کودال رخ داد.

در کلیه بیماران مقایسه وضعیت بالینی و نورولوژیک پس از عمل جراحی با وضعیت پیش از درمان نشانگر بهبود بود.



نمودار ۲- نمودار درصد شیوع نسبی محل ضایعه در مبتلایان به تومور اپیدرموئید حفره خلفی که در بیمارستان مهراد تحت عمل جراحی قرار گرفته‌اند (۱۳۸۷-۱۳۵۹)

بحث

تحقیق نشان داد که شایعترین محل وقوع تومور در حفره خلفی در زاویه پلی-مخچه‌ای (CPA) بود (۷۵٪) و درگیری بطن ۴ و همی‌سفر مخچه هر کدام در ۱۲٪ موارد رخ داد. بر اساس سایر مطالعات انجام شده، شایعترین محل وقوع این تومور در CPA بوده است (۱۲) و پس از آن محل شیوع دیگر در بطن‌ها گزارش شده است (۱۵)؛ این امر نشانه همگونی بیماران ما با سایر سری‌های دیگر در این زمینه است (۱۵).

در مطالعه ما در ۵۰٪ موارد علاوه بر درگیری ناحیه اینفرانتوریال، گسترش تومور به فضای فوق‌چادرینه (عموماً حفره تمپورال) رخ داد. در سایر مطالعات، گسترش سوپراانتوریال در ۶۰ الی ۷۴٪ موارد اپیدرموئیدهای پوسترور فوسا گزارش شده است (۱۲).

Lepoires و Pertuiset اولین تقسیم‌بندی این ضایعات را ارائه نمودند و این ضایعات را بر اساس عروق اصلی در قاعده مغز به فرم‌های ورتبروبازیلار، کاروتید و اینتراوانتری‌کولار (مربوط به شرایین کوروییدال) تقسیم نمودند. در واقع کرایتریای اصلی برای این کلاسیفیکاسیون، نقش عروق در مهاجرت سلولهای تومورال است. (۱۶)

در سال ۱۹۶۹، Lopez-Zafra و Obrador بر اساس یافته‌های بالینی و جراحی این ضایعات را به ۴ گروه اصلی تقسیم کردند

در ۳۷/۵٪ بیماران محل ضایعه عمدتاً در سمت راست و در ۳۷/۵٪ عمدتاً در سمت چپ بود. در ۱۲/۵٪ بخش اعظم تومور در خط وسط و در ۱۲/۵٪ ضایعات در هر دو طرف چپ و راست بصورت مولتی‌فوکال دیده شد.

تا قبل از استفاده از MRI در تهران در سال ۱۳۷۲، تشخیص بیماری بر اساس سی‌تی‌اسکن با و بدون تزریق ماده حاجب انجام گرفت (۲۵٪ بیماران) ولی پس از آن در ۷۵٪ موارد تشخیص بیماری بر اساس انجام MRI مغزی با و بدون تزریق ماده حاجب صورت گرفت.

رویکرد جراحی

در تومورهای ناحیه CPA از روش کرانیکتومی رتروسیگموئید (۷۵٪) استفاده شد. در تومور ناحیه بطن ۴ از کرانیکتومی ساب‌اکسیپیتال مدین (۱۲/۵٪) و در درگیری همی‌سفر مخچه از کرانیکتومی ساب‌اکسیپیتال لترال (۱۲/۵٪) استفاده شد. در مورد گسترش تومور به ناحیه سوپراانتوریال با توجه به درگیری ناحیه تمپوروبازال از کرانیوتومی تمپورال و رویکرد ساب‌تمپورال نیز استفاده شد (۵۰٪). جهت جلوگیری از بروز مننژیت آسپتیک در کلیه موارد پس از تخلیه تومور، محل ضایعه با سرم حاوی هیدروکورتیزون شستشو شد و پس از عمل جراحی نیز از تجویز استروئید سیستمیک استفاده شد.

در مطالعه ما در ۳۷/۵٪ عمل جراحی بصورت رزکسیون کامل تومور صورت گرفت ولی در ۶۲/۵٪ رزکسیون به صورت ساب‌توتال انجام شد. در ۱۲/۵٪ به علت دو طرفه بودن، امکان رزکسیون کل ضایعات نبود و در بقیه موارد، علت رزکسیون ناکامل، چسبندگی شدید کپسول به ساقه مغز و عناصر نوروواسکولار بود.

کلیه بیماران پس از عمل جراحی تحت پیگیری بالینی قرار گرفتند. زمان پیگیری ۳/۴۱±۳/۳۱ ماه بود که طیف آن از ۱ الی ۱۱۵ ماه متغیر بود. در اکثریت بیماران طول مدت پیگیری حدود یک سال بود (۱۱/۵ ماه). تعداد دفعات پیگیری بالینی در بیماران ۶±۷ بار و حداقل آن یک و حداکثر ۱۹ بار بود.

در ۲ بیمار (۲۵٪ موارد) عود رخ داد که هر دو تحت عمل جراحی قرار گرفتند. در هر دو مورد محل ضایعه در ناحیه CPA بود ولی گسترش به ناحیه تمپورال وجود داشت و در هر دو مورد پس از عود در ناحیه تمپورال، رزکسیون مجدد با کرانیوتومی تمپورال انجام شد. متعاقب جراحی در بیماران ما در هیچیک از موارد مرتالیته رخ نداد.

در ۳۷/۵ درصد (۳ مورد) از بیماران دچار عوارض پس از عمل جراحی شدند که هر سه مورد بصورت پارزی موقت اعصاب کرانیال به علت چسبندگی شدید کپسول بود. در کلیه موارد

بر اساس مطالعات موجود، در اپیدرموئیدهای کرانیال، شروع بیماری بیشتر بصورت علائم subjective از جمله سردرد و پارستزی صورت و احساس وزوز گوش بوده و یا به صورت علائم فانکشنال از جمله نورالژی تری ژمو و یا اسپاسم همی فاسیال می باشد و کمتر به صورت علائم فوکال نورولوژیک است.

در موارد گسترش به منطقه پاراسلار تظاهر بیماری متفاوت بوده و حتی ممکن است بصورت تشنج و دوبینی باشد. در مورد گسترش تومور به ناحیه مزانسفال، تظاهر پر سر و صدا بوده و حتی به صورت علائم فشاری بر ساقه مغز می باشد (۱۳ و ۱۴).

از سایر تظاهرات اپیدرموئیدهای اینتراکرانیال باید به منژیت آسپتیک اشاره کرد ولی چنین موردی در هیچ یک از بیماران ما دیده نشد.

در مطالعه ما در ۳۷/۵٪ رزکسیون کامل انجام شد ولی در ۶۲/۵٪، به علت چسبندگی شدید کپسول به ساقه مغز و عناصر نوروواسکولار و یا تعدد مناطق تومورال و عدم امکان دسترسی در یک رویکرد، امکان رزکسیون کامل ضایعات فراهم نبود.

در مطالعه Talacchi برداشت کامل ضایعه در ۵۷٪ موارد انجام شد ولی در سایر موارد همانند بیماران ما به دلیل چسبندگی شدید به عناصر عروقی و عصبی و عدم امکان تخلیه در یک رویکرد، امکان رزکسیون کامل نبود. در این مطالعه بیشترین امکان تخلیه توتال در بین تومورهای حفره خلفی مربوط به تومورهای CPA بوده است (۱۳) ولی در مطالعه ما چنین ارتباطی یافت نشد.

در بررسی مقالات موجود نظرات مختلفی وجود دارد. در Yasargil و همکارانش معتقدند که هدف اصلی در جراحی این ضایعات، باید رزکسیون کامل باشد چرا که در موارد عود رزکسیون جراحی بسیار مشکل است. با توجه به نرم بودن قوام تومور و قابلیت جداسازی آن از عناصر اطراف با استفاده از ساکشن و یا دیسکتور، باید هدف اصلی رزکسیون کامل باشد (۱۸)؛ به علاوه اگر چه این تومورها عروق و اعصاب را احاطه می کنند ولی تهاجم حقیقی به آنها ندارند. مهمترین مشکل ضمن جراحی، رزکسیون کامل کپسول تومور است که اگر انجام نشود، عود حتماً رخ خواهد داد (۱۹ و ۱۸)؛ اگر چه در بیماران ما در موارد عدم رزکسیون کامل کپسول تومور به علت چسبندگی به ساقه مغز، در مدت پیگیری انجام شده عود رخ نداد. بعضی محققین معتقدند که چسبندگی نواحی سخت کپسول به عناصر حیاتی امری وابسته به بیولوژی تومور است و

که عبارت بودند از: سوپراسلار- کیاسماتیک، پاراسلار- سیلویین، رتروسلار سربلوپونتاین و بازیلر- پوستر یور فوسا (۱۷).

پس از آن Yasargil و همکارانش ۲ گروه دیگر را به این تقسیم بندی اضافه کردند که عبارت بودند از فرم آنتروسلار- فرونتوبازال و فرم مزانسفالیک- پینه آل و این امر بر اساس آناتومی سیسترن های بازال صورت گرفت (۱۸)

بهر حال باید اشاره کرد که تقسیم بندی قاطعی برای این نوع تومور نمی توان ارائه کرد چرا که در بسیاری از موارد گسترش ثانویه تومور رخ داده و گاهی نمی توان منشأ اولیه تومور را به طور قطع تعیین نمود.

تحقیق نشان داد که سن بیماران ۳۴ سال بود؛ در مطالعه Gormley و Tomecek این میزان، ۳۵ سال ذکر شده است (۱۲). در مطالعه Andrea Talacchi و همکارانش نیز متوسط سن بیماران دهه چهارم ذکر شده است و اشاره شده که زمان شروع علائم از دهه ۲ الی ۵ زندگی متغیر است (۱۳).

اکثریت بیماران مطالعه ما را زنان تشکیل داده بودند (۶۲/۵٪) و نسبت درگیری زنان به مردان ۵ به ۳ بود. در سایر مطالعات نیز ارجحیت درگیری در زنان گزارش شده است (۱۲).

طول مدت علائم در بیماران ما قبل از عمل جراحی، ۵/۷ سال بود. در مطالعه Talacchi و همکارانش این میزان ۹/۴ سال (۱۳) و در مطالعه Kernohan و Love طول مدت علائم به طور متوسط ۱۶ سال گزارش شده است (۵). طولانی بودن مدت علائم قبل از درمان جراحی را می توان به رشد بطئی این تومور نسبت داد که با توجه به خوش خیم بودن تومور با وجود ساین بزرگ، با ایجاد نقایص گاهاً خفیف و قابل تحملی برای بیماران همراه است. از طرف دیگر سیر خوش خیم و طولانی این ضایعات، خود می تواند منجر به تفسیر ناصحیح علائم حتی به عنوان بیماری سایر سیستم های بدن تلقی گردد و منجر به طولانی بودن مدت زمان بروز علائم تا اقدام درمانی شود.

علائم و نشانه های بروز بیماری متغیر بوده و به محل تومور وابسته است. شایعترین علامت در بیماران ما، سردرد بود (۸۷/۵٪) و در درجه بعد، بیماران مبتلا به آتاکسی بودند. (۵۰٪). در بیماران ما در هیچ یک از موارد تشنج رخ نداد ولی در سایر مطالعات تشنج تا یک سوم موارد گزارش شده که علت آن گسترش ضایعه به مناطق فوق چادرینه ای بوده است (۱۲). در بررسی سایر مطالعات نیز، بیشترین تظاهر اپیدرموئیدهای تحت چادرینه ای، سردرد و اختلال راه رفتن بوده است.

در هیچ یک از بیماران، پس از عمل جراحی مننژیت آسپتیک رخ نداد ولی در مطالعه Talacchi و همکارانش این عارضه در ۱۴/۳٪ موارد گزارش شد (۲۳ و ۲۲ و ۱۳). ما در کلیه موارد پس از رزکسیون تومور با محلول حاوی هیدروکورتیزون فیلد عمل را شستشو دادیم و پس از عمل جراحی نیز از تجویز استروئید سیستمیک استفاده نمودیم.

در مطالعه ما در ۳ بیمار عارضه عمل جراحی بصورت پارزی موقت اعصاب کرانیال (اعصاب ۶ و ۷ و کودال) رخ داد که در کلیه موارد پس از چند ماه بهبودی کامل ایجاد شد. در کلیه موارد، وضعیت بالینی و نورولوژیک بیماران در آخرین پیگیری انجام شده بهتر از وضعیت پیش از عمل جراحی بوده است. بررسی مقالات موجود در این زمینه حاکی از پیش‌آگهی خوب پس از عمل برای این ضایعات است اگر چه در تومورهای بطن ۴ ریسک عمل جراحی بالاتر از سایر ضایعات بوده است که علت آن چسبندگی تومور به ساقه مغز بوده است (۲۶-۲۴).

بر اساس مطالعه Altschuler و همکارانش، در بیماران با اختلال شدید و پایدار عملکرد نورولوژیک پیش‌آگهی بدتر بوده است و عوامل اصلی مرتبط با عود، وجود ضایعات وسیع و متعدد، رزکسیون ناکامل و نیاز به جراحی‌های متعدد بوده است (۲۷)؛ از طرف دیگر رزکسیون کامل تومور نمی‌تواند بهبود قطعی را تضمین کند.

در مورد زمان انجام عمل جراحی مجدد نیز اتفاق نظر وجود ندارد. چرا که هنوز در مورد نیاز به انجام جراحی در موارد بروز اولین شواهد رادیولوژیک عود، به خصوص در موارد آسمپتوماتیک، شک وجود دارد. به هر حال روش مورد قبول عام آن است که در این موارد، انجام عمل جراحی مجدد تا بروز علائم جدید یا تشدید علائم قبلی و یا حصول شواهد قطعی عود به خصوص با تصویربرداری سریال با MRI به تعویق افتد (۲۷-۲۴ و ۱۸)

سری توصیف‌شده در این مقاله، اولین بررسی انجام شده جهت توصیف بیماران مبتلا به تومور اپیدرموئید واقع در حفره خلفی و ارزیابی نتایج جراحی انجام شده در کشورمان است. از ویژگیهای بارز مطالعه ما، انجام کلیه اعمال جراحی توسط یک تیم واحد، یک‌دست بودن نحوه برخورد تشخیصی و درمانی در کلیه بیماران، همچنین انجام پیگیری طولانی‌مدت وضعیت بالینی بیماران پس از عمل جراحی و مقایسه نتایج با سایر سری‌های موجود است. از ویژگیهای این مطالعه آن است که در آن تومور اپیدرموئید عمدتاً در حفره خلفی واقع بوده است.

امکان رزکسیون کامل جراحی بیشتر به میزان چسبندگی مربوط است تا توانایی جراح و یا نوع رویکرد جراحی. از طرف دیگر هنوز معلوم نیست که آیا تأخیر در تشخیص این ضایعات و یا وسعت تومور بتواند بر میزان چسبندگی تومور به عناصر حیاتی موثر باشد یا خیر (۱۳).

در بیماران ما در ۲ مورد پس از عمل جراحی عود رخ داد که یک مورد پس از ۹/۵ سال از عمل جراحی و مورد دیگر ۶/۵ سال پس از جراحی بود. در هر دو مورد رزکسیون تومور به صورت ساب‌توتال صورت گرفت و محل اصلی تومور در ناحیه CPA بود ولی گسترش سوپراانتوریال به ناحیه تمپورال نیز وجود داشت و عود در منطقه تمپورال رخ داد.

دکتر سمعی در این گونه ضایعات در قاعده جمجمه توصیه به رویکرد ترکیبی سوپرااماتال رتروسگویید کرده است. از سال ۱۹۸۲ دکتر سمعی در ضایعات CPA با گسترش به ناحیه سوپراانتوریال توصیه می‌کند که ابتدا با روش رتروسگویید اقدام به تخلیه بخش تحت‌چادرینه‌ای کرده و سپس با رزکسیون سر پتروس با میکرودریل، امکان تخلیه بخش سوپراانتوریال میسر گردد (۲۰). ما در بیماران خود از روش دریل آپکس پتروس استفاده نکردیم و در هر ۲ مورد نیز تخلیه تومور را به طور ناکامل انجام دادیم. به نظر می‌رسد استفاده از رویکرد ترکیبی رتروسگویید ترانس‌ماتال بتواند امکان رزکسیون توتال ضایعه را بیشتر کرده و از وقوع عود جلوگیری نماید.

در مطالعه ما در موارد رزکسیون کامل تومور در مدت پیگیری بالینی، عود رخ نداد. طول مدت پیگیری بالینی ما محدود بوده است (به طور متوسط ۳۱/۵ ماه). در مطالعه Talacchi در پیگیری بیماران پس از ۱۳ سال در موارد رزکسیون کامل در ۵٪ و در موارد رزکسیون ناکامل در ۳۵٪ عود دیده شد. به نظر می‌رسد وقوع عود علیرغم رزکسیون کامل تومور، ناشی از باقی گذاشتن کپسول تومور در محل باشد (۱۳).

به نظر می‌رسد در طی ماههای اولیه پس از عمل جراحی، ارزیابی جراح از میزان تخلیه تومور مطمئن‌تر از یافته‌های رادیولوژیک باشد؛ چون در تفسیر ناحیه هیپودانس در سی‌تی‌اسکن و یا ناحیه هیپواینتنس در (T1)MRI افتراق تومور اپیدرموئید از کیست حاوی مایع مغزی نخاعی بسیار مشکل است. البته با گذشت زمان ارزش تشخیص رادیولوژیک بیشتر می‌شود و توصیه می‌شود در موارد عود آسمپتوماتیک، از روش تصویربرداری سریال جهت تشخیص عود تومور استفاده شود (۲۲ و ۲۱).

نتیجه‌گیری

تومور اپیدرموئید ضایعه‌ای خوش‌خیم محسوب می‌گردد ولی بر خلاف سایر تومورهای خوش‌خیم حفره خلفی که در آنها با غلبه بر مشکلات تکنیکی جراحی می‌توان به بهبود قطعی رسید، درمان تومور اپیدرموئید با مشکلات متعددی از جمله امکان اشتباه در تشخیص و یا تأخیر در تشخیص صحیح، عدم امکان رزکسیون کامل در اولین مرتبه جراحی و عدم امکان تشخیص قطعی عود ضایعه در حدود نیمی از بیماران همراه است (۱۳).

جهت تفسیر نتایج MRI به نظر می‌رسد که نمای Proton Density نسبت به نمای T1, T2 کمک‌کننده‌تر باشد (۱۸ و ۱۳)

استفاده از سیستم طبقه‌بندی مناسب بر حسب محل و گسترش ضایعات در ارزیابی بیماران و انتخاب استراتژی جراحی و تعیین پیش‌آگهی نقش مؤثری دارد.

در تومورهای اپی‌درموئید حفره خلفی درگیری ساقه مغز نقش مهمی در محدود کردن میزان رزکسیون جراحی دارد. با توجه به مشکلات تفسیر نتایج تصویر برداری، توجه می‌شود در این بیماران پس از ۲ سال از عمل جراحی اقدام به انجام MRI مغزی شده و سپس بطور سریال هر ۲ سال یک بار تکرار شود. (۲۷-۲۴ و ۱۸)

در این مقاله به توصیف وضعیت بالینی مبتلایان به تومور اپیدرموئید حفره خلفی و نتایج اعمال جراحی انجام شده پرداخته شده است و تلاش شده که نتایج حاصله با نتایج سایر مطالعات انجام شده به خصوص در مراکز پیشرفته و مجهز مقایسه گردد ولی تعمیم نتایج حاصله و حصول نتایج قطعی نیاز به بررسی سری‌های بزرگتر بخصوص انجام بررسی‌های وسیع‌تر چندمرکزی و طراحی نحوه انجام این مطالعات به صورت آینده‌نگر دارد.

REFERENCES

1. Kallmes D, Provenzale J, Cloft H, McClendon RE. Typical and atypical MR imaging features of intracranial epidermoid tumors. *Am J Roentgenol* 1997;169(3):883-7.
2. Iaconella G, Carvalho G, Vorkapic P. Intracerebral epidermoid tumor: A case report and review of the literature. *Surg Neurol* 2001;55(4):218-22.
3. Yoshizato K, Kai Y, Kuratsu I. Intramedullary epidermoid cyst in the brain stem: Case report. *Surg Neurol*, 1996;45:537-40.
4. Samii M, Tatagiba M, Piquer J, Carvalho G. Surgical treatment of epidermoid cysts of the cerebellopontine angle. *J Neurosurg* 1996;84:14-9.
5. Love J, Kernohan J. Dermoid and epidermoid tumors (cholesteatomas) of central nervous system. *JAMA* 1936;107:1876-83.
6. Dias M, Walker M. The embryogenesis of complex dysraphic malformations: A disorder of gastrulation? *Pediatr Neurosurg* 1992;18:229-53.
7. Yoshizato K, Kai Y, Kuratsu I, Ushio Y. Intramedullary epidermoid cyst in the brain stem: Case report. *Surg Neurol*, 1996;45(6):537-540.
8. Inoue Y, Ohata K, Nakayama K, Haba T, Shakudo M. An unusual middle fossa interdural epidermoid tumor. Case report. *J Neurosurg* 2001;95(5):902-4.
9. Khan R, Giri D, Rosenblum M. Leptomeningeal metastasis from an intracranial epidermoid cyst. *Neurology* 2001;56:1419-20
10. Groen R, Van Ouwerkerk W. Cerebellar dermoid tumors and occipital meningocele in a monozygotic twin: Clues to the embryogenesis of craniospinal dysraphism. *Childs Nerv Syst* 1995;11:414-7.
11. Brown J, Morokoff AP, Mitchell PJ, Gonzales MF. Unusual imaging appearance of an intracranial dermoid cyst. *Am J Neuroradiol* 2001;22(10):1970-2.
12. Gormley WB, Tomecek FJ, Qureshi N, Malik GM. Craniocerebral epidermoid and dermoid tumors: A review of 32 cases. *Acta Neurochir (Wien)* 1994;128:1115-21.
13. Talacchi A, Sala F, Alessandrini F, Turazzi S, Bricolo A. Assessment and surgical management of posterior fossa epidermoid tumors: report of 28 cases. *Neurosurgery on Line* 1998;42(2):242-51.
14. Kobata H, Kondo A, Iwasaki K. Cerebellopontine angle epidermoids presenting with cranial nerve hyperactive dysfunction: pathogenesis and long-term surgical results in 30 patients. *Neurosurgery on Line* 2002;50(2):276-86.

15. Lunardi P, Missori P, Gagliardi FM, Fortuna A. Epidermoid tumors of the 4th ventricle: report of seven cases. *Neurosurgery* 1990;27:532-34.
16. Lepoivre J, Pertuiset B. Les Kystes Épidermoïdes Cranio-céphalique. Paris, Masson, 1957:12-15.
17. Obrador S, Lopez-Zafra JJ. Clinical features of the epidermoids of the basal cisterns of the brain. *J Neurol Neurosurg Psychiatry* 1969;32:450-4.
18. Yasargil MG, Abernathey CD, Sarioglu AC. Microneurosurgical treatment of intracranial dermoid and epidermoid tumors. *Neurosurgery* 1989;24:561-7.
19. Ulrich J. Intracranial epidermoids: a study on their distribution and spread. *J Neurosurg* 1964;21:1051-8.
20. Samii M, Gerganov VM. Surgery of extra-axial tumors of the skull base. *Neurosurgery* 2008;2(6 Suppl 3):1153-66;discussion 1166-8.
21. Brant-Zawadzki M, Badami JP, Mills CM, Norman D, Newton T. Primary intracranial tumor imaging: A comparison of magnetic resonance and CT. *Radiology* 1984;150:435-40.
22. Abramson RC, Morawetz RB, Schlitt M. Multiple complications from an intracranial epidermoid cyst: Case report and literature review. *Neurosurgery* 1989;24:574-8.
23. Cantu RC, Ojemann RG. Glucosteroid treatment of keratin meningitis following removal of a fourth ventricle epidermoid tumor. *J Neurol Neurosurg Psychiatry* 1968,31:73-5.
24. Vinchon M, Pertuzon B, Lejeune JP, Assaker R, Pruvo JP, Christiaens JL. Intradural epidermoid cysts of the cerebellopontine angle: Diagnosis and surgery. *Neurosurgery* 1995;36:52-7.
25. Zhou LF. Intracranial epidermoid tumors: Thirty-seven years of diagnosis and treatment. *Br J Neurosurg* 1990;4:211-6.
26. Yamakawa K, Shitara N, Genka S, Manaka S, Takakura K. Clinical course and surgical prognosis of 33 cases of intracranial epidermoid tumors. *Neurosurgery* 1989;24:568-73.
27. Altschuler EM, Jungreis CA, Sekhar LN, Jannetta PJ, Sheptak PE. Operative treatment of intracranial epidermoid cysts and cholesterol granulomas: Report of 21 cases. *Neurosurgery* 1990,26:606-14.