

بررسی تأثیر گسترش‌دهنده بافتی در ترمیم اسکار ناشی از

سوختگی سر و گردن

دکتر صدرا... معتمد^۱، دکتر فیض‌اله نیازی^{۲*}، دکتر عبدالجلیل کلانترهرمزی^۱، دکتر سیدمهدی موسوی‌زاده^۱، دکتر شاهین محمدصادقی^۱، دکتر فریده درودگر^۲، مهندس ناصر ولایی^۳، دکتر اذن‌اله اذرگشپ^۴

۱. استاد، گروه جراحی پلاستیک و ترمیمی، دانشگاه علوم پزشکی شهید بهشتی

۲. استادیار، گروه جراحی پلاستیک و ترمیمی، دانشگاه علوم پزشکی شهید بهشتی

۳. فلوشیپ انترپورسگمان، دانشگاه تهران

۴. هیأت علمی، دانشگاه علوم پزشکی شهید بهشتی

۵. گروه پزشکی اجتماعی، دانشکده پزشکی، دانشگاه علوم پزشکی شهید بهشتی

چکیده

سابقه و هدف: پیش از این مواردی از موفقیت استفاده از گسترش‌دهنده بافتی در ترمیم و بازسازی نقاطی از بدن گزارش شده است. با توجه به شیوع بالای اسکار ناشی از سوختگی سر و گردن، و عدم وجود گزارشاتی در کشور جهت تعیین تأثیر گسترش‌دهنده بافتی در ترمیم اسکار ناشی از سوختگی سر و گردن با تأکید بر طراحی فلاپ‌های مناسب، این تحقیق در مراجعین به بیمارستان ۱۵ خرداد تهران طی سالهای ۱۳۸۵-۱۳۸۲ انجام گرفت.

مواد و روشها: این تحقیق به روش کارآزمایی بالینی از نوع مقایسه قبل و بعد از عمل بر روی ۵۱ بیمار (۶۲ مورد ضایعه) با گسترش‌دهنده بافتی انجام گرفت. بیماران قبل از عمل از نظر وضعیت اسکار و میزان بافت‌های سالم اطراف مورد بررسی قرار گرفتند. سپس طبق روش استاندارد جراحی شدند و پس از بدست آمدن بافت کافی، بازسازی و ترمیم صورت گرفت. سپس ناحیه بازسازی شده از نظر میزان تشابه بافتی، قوام و رنگ پوست حداقل ۶ ماه پس از عمل بررسی شد و نتایج آن مورد قضاوت قرار گرفت.

یافته‌ها: تحقیق روی ۵۱ بیمار ۱۰ تا ۵۹ ساله که ۴۵٪ مرد بودند، انجام گرفت. از ۶۲ ضایعه مورد بررسی، میزان موفقیت درگسترش بافت ۹۵/۱٪، میزان موفقیت در انتقال بافت و پوشاندن دیفکت ۸۹٪ و میزان عوارض ۱۹/۴٪ بود. در ۴/۸٪ گسترش بافتی اتفاق نیفتاد. همچنین خون‌رسانی عالی در ۸۱٪ فلاپ‌ها مشاهده شد.

نتیجه‌گیری: به نظر می‌رسد به کارگیری تکنیک گسترش بافت در ترمیم اسکار ناشی از سوختگی سر و گردن با شرایط فوق قابل قبول باشد و با رعایت اصل طراحی مناسب، به کارگیری آن توصیه می‌شود.

واژگان کلیدی: سوختگی، اسکار، گسترش‌دهنده بافتی، فلاپ جراحی، طراحی فلاپ

لطفاً به این مقاله به صورت زیر استناد نمایید:

Motamed S, Niazi F, Kalantar-Hormozi A, Mousavizadeh SM, Mohammad Sadeghi S, Droudgar F, Valai N, Azargashb E. Assessing tissue expansion in reconstruction of post burn head and neck scar. *Pejouhandeh* 2011;16(2):59-65.

مقدمه

سوختگیها را شامل می‌شود (۱ و ۲). بدنبال انجام درمانهای اولیه و نجات بیماران در مرحله حاد مشکلی که گریبانگیر این افراد می‌شود بجای ماندن آثار سوختگی و بروز بدشکلی ناشی از ایجاد اسکار (جوشگاه) سوختگی می‌باشد. وقتی سوختگی درسطح بدن اتفاق می‌افتد اگر عمق آن کم باشد (کمتر از درجه II سطحی) معمولاً بدون بر جای گذاشتن اسکار و تغییر شکل واضح بهبودی حاصل می‌شود، لیکن اگر درجه سوختگی

سوختگی یکی از معضلات بهداشتی درمانی تمامی جوامع می‌باشد و علیرغم پیشرفتهای حاصله در شناسایی و کنترل آتش‌سوزیها، هنوز آمار قربانیان این حادثه بالا می‌باشد. از طرفی سر و صورت و گردن از نقاطی است که درصد بالایی از

* نویسنده مسؤول مکاتبات: دکتر فیض‌اله نیازی؛ تهران، خ کریمخان، خ آبان جنوبی، بیمارستان ۱۵ خرداد، دفتر گروه جراحی پلاستیک و ترمیمی؛ پست الکترونیک: niazi_sf@yahoo.com

بافت مورد نیاز برای بازسازی بافت نرم و پوست نقاط مختلف را بدن فراهم می‌نمودند (۷-۴). برای اولین بار گسترش‌دهنده بافتی (TE) توسط آقای Radovan از جنس سیلیکون ساخته شد که تشابه زیادی با نوع امروزی داشت با این تفاوت که دارای ۲ عدد پورت تزریق و تخلیه بود (۵ و ۶).

با توجه به اینکه امروزه استفاده از TE جهت انتقال بافت بصورت advancement به کار می‌رود که دارای محدودیتهایی در پوشش کامل ضایعه می‌باشد (۱۵-۱۱) و با عنایت به اینکه تجربیات و مطالعات کشورمان بطور کامل گزارش نشده و همچنین کاستی‌هایی در مطالعات قبلی مشاهده می‌شود، در این مطالعه تأثیر چرخاندن فلاپ‌های موضعی و ناحیه‌ای بر اساس پایه عروقی بدنبال گسترش بافتی بررسی گردید.

مواد و روشها

این تحقیق به روش کارآزمایی بالینی از نوع قبل و بعد انجام گرفت. جامعه مورد بررسی، کلیه بیمارانی که با تشخیص قطعی اسکار ناشی از سوختگی سر و گردن مراجعه کرده و کاندید بازسازی بودند را شامل می‌شد. تعداد ۵۱ بیمار با ۶۲ ضایعه (اسکار سر و صورت و گردن) به روش نمونه‌گیری مراجعه مستمر وارد مطالعه شدند.

قبل از درمان محل اسکار، اندازه آن و کیفیت بافت از نظر قوام، رنگ و ضمائم پوست در یک فرم اطلاعاتی ثبت شد. انتخاب گسترش‌دهنده بافتی بر اساس محل اسکار و ناحیه کاندید گسترش صورت گرفت. سه نوع TE با شکلهای مستطیلی، هلالی و گرد بکار رفت. اندازه TE طوری انتخاب می‌شد که ضمن قرار گرفتن در زیر بافت سالم قادر به ایجاد فشار لازم برای گسترش بافت باشد، بافت کافی ایجاد نماید، و همچنین فلاپ بدست آمده و طراحی شده بهترین چرخش و پوشش را داشته باشد.

ناحیه کاندید گسترش باید نزدیکترین محل ممکن به اسکار باشد و پوست مشابه به ناحیه اسکار از نظر رنگ، ضمائم و قوام داشته باشد.

کارگذاری دستگاه گسترش‌دهنده بافت از طریق برش در لبه اسکار یا عمود به محور بزرگ گسترش انجام گرفت. اندازه پاکت فضای ایجاد شده مطابق طراحی اولیه و حدود یک سانتی‌متر بزرگتر از ابعاد TE بود. از طریق یک برش ۵-۴ سانتی‌متری در لبه اسکار و محل قرار گرفتن TE اقدام به ایجاد فضای لازم شد. سپس هموستاز کافی ایجاد و در صورت نیاز درن هموراگ کار گذاشته می‌شد (در dissection وسیع

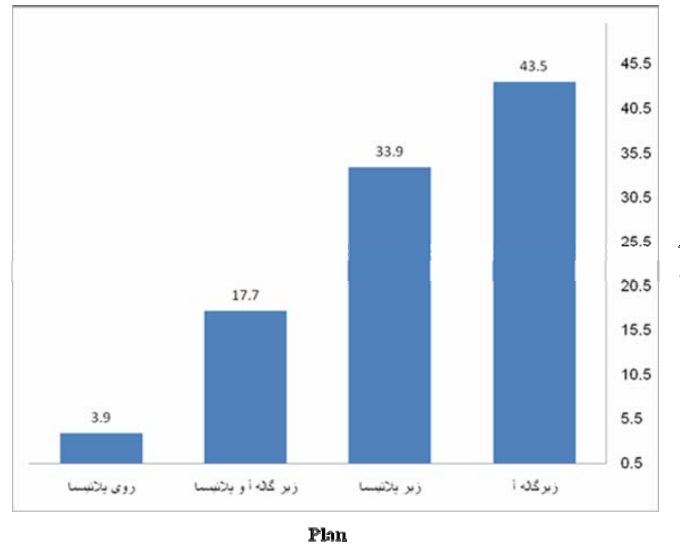
عمقتر باشد دلیل از بین رفتن ضمائم پوست در آن ناحیه بازسازی و تولید اپی‌تلیوم مجدد (Reepitelialization) روی نمی‌دهد و دلیل فعال بودن سلولهای سازنده کلاژن، بافت اضافه ایجاد می‌شود که با گذشت زمان دچار جمع شدگی (contracture) و نهایتاً اسکار و بدشکلی می‌گردد (۲ و ۳). این اسکارها در ناحیه صورت علاوه بر ایجاد محدودیت در عملکرد اعضا (پلک زدن و حفاظت از قرنیه و چشم، حفظ وضعیت لب و جلوگیری از آبریزش، حرکات متناسب صورت در حالات مختلف و غیره) موجب ایجاد تغییر شکل و بدشکلی صورت (deformity) در شخص می‌گردد و بدنبال آن باعث عوارض روحی شدید، محدودیت فعالیت‌های اجتماعی و پسرفت تواناییهای شخصی و اجتماعی می‌گردد. تمام تلاش جراحان پلاستیک و زیبایی بر این بوده است که با استفاده از روشهای مختلف، بازسازی لازم را به گونه‌ای انجام دهند که شکل و ظاهر ناحیه آسیب دیده تا حد امکان به حالت اول نزدیک گردد و از نظر عملکردی نیز قابل قبول باشد (۲).

روشهای متعددی برای بازسازی اسکار سوختگی بکار می‌رود که شامل برداشت اسکار، پیوند آزاد پوست و ... می‌باشد. برداشت اسکار برای اسکارهای کوچک و باریک (عرض کم) بکار می‌رود. پیوند آزاد پوست آسان است ولی مشابه یک وصله روی لباس می‌ماند و اختلاف رنگ و ضمائم قابل توجه است. برداشتن سریالی اسکار، نیاز به اعمال جراحی متعدد دارد و برای اسکارهای بزرگ قابل انجام نیست. استفاده از فلاپ‌های موضعی بافت مناسبتری در فلاپ‌های اطراف اسکار به دست می‌دهد، ولی میزان بافت قابل انتقال محدود است و از طرفی ترمیم محل دهنده (donor) مشکل است و اکثراً نیاز به گرافت دارد (۴). برای حل این معضلات یعنی بدست آوردن بافت بیشتر و ترمیم اولیه محل دهنده، استفاده از گسترش‌دهنده جایگاه ویژه‌ای پیدا کرده است (۹-۴).

توانایی بافت زنده برای اتساع پایه‌ای برای شناخت این پدیده گردید که تمام بافتهای زنده به فشارهای مکانیکی که به آنها وارد می‌شود بصورت دینامیک پاسخ می‌دهند (۱۰). این حالت را در شرایط فیزیولوژیک مانند دوران حاملگی (بزرگ شدن پیشرونده شکم) و افزایش اندازه حجم پستانها در طول شیردهی بخوبی می‌توان مشاهده کرد (۱). همچنین اتساع و گسترش بافتها را در شرایط پاتولوژیک مانند رشد تومورهای خوش خیم پوست (همانژیوم، لیپوم و ...) می‌توان مشاهده کرد. در گذشته پزشکان با استفاده از این پدیده و با قرار دادن پروتزه‌ای قابل اتساع در زیر پوست، سطح یک ناحیه از پوست را جهت ترمیم ناحیه‌ای دیگر گسترش می‌دادند و از این طریق

TE نوع هلالی نتیجه نسبت به نوع گرد حدود ۳۴٪ بهتر است، T-test نشان داد که این اختلاف آزمونی معنی‌دار است ($p < 0.02$).

میزان پوشش ضایعه بر حسب شکل TE در جدول شماره ۱ ارائه شده که نشان می‌دهد وقتی دستگاه TE از نوع هلالی باشد میزان پوشش بیشتر از دو نوع دیگر است و در استفاده از



نمودار ۲- توزیع ۶۲ نمونه مورد بررسی بر حسب پلان قرار گرفتن گسترش‌دهنده بافتی

شکل دستگاه گسترش‌دهنده	نتایج تعداد	میزان پوشش ضایعه
گرد	۲۶	۶۰/۳ ± ۲۴/۶
مستطیلی	۲۶	۶۶/۷ ± ۲۸/۷
هلالی	۱۰	۸۱ ± ۲۱/۸
جمع	۶۲	۶۶/۳ ± ۲۶/۶

بروز عوارض بر حسب شکل دستگاه در جدول شماره ۲ ارائه شده است و نشان می‌دهد که عوارض بزرگ و مهم در ۲۰٪ موارد اتفاق افتاد که شامل بیرون زدگی TE در ۹/۷٪، عفونت موضعی در ۴/۸٪، هماتوم در ۳/۲٪ و سوراخ شدن دستگاه TE در ۱/۶٪ موارد بوده است ($p < 0.01$). شکل‌های ۱ و ۲ نیز نشان‌دهنده دو نمونه از بیماران مورد بررسی می‌باشد.

جدول ۲- توزیع نمونه‌های مورد بررسی بر حسب بروز عوارض و به تفکیک شکل دستگاه گسترش‌دهنده

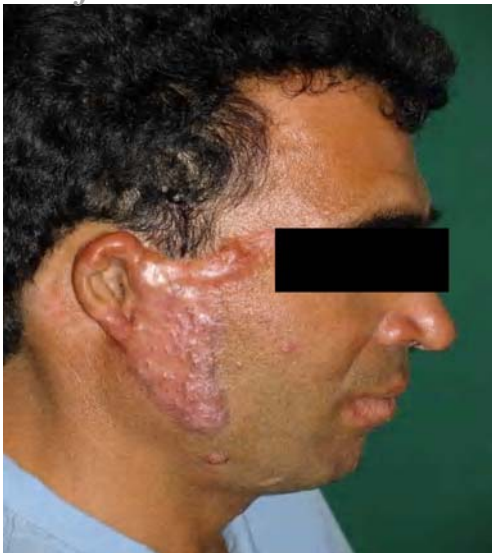شکل دستگاه گسترش‌دهنده	نوع عارضه	بدون عارضه	بیرون زدگی دستگاه	عفونت	هماتوم	سوراخ شدگی	جمع
گرد	(۷۳/۱) ۱۹	۳	۱	۲	۱	۲۶	
مستطیلی	(۸۸/۵) ۲۳	۲	۱	-	-	۲۶	
هلالی	(۸۰) ۸	۱	۱	-	-	۱۰	
جمع	(۸۰/۶) ۵۰	۶ (۹/۷)	۳ (۴/۸)	۲ (۳/۲)	۱ (۱/۶)	۶۲ (۱۰۰)	

بحث

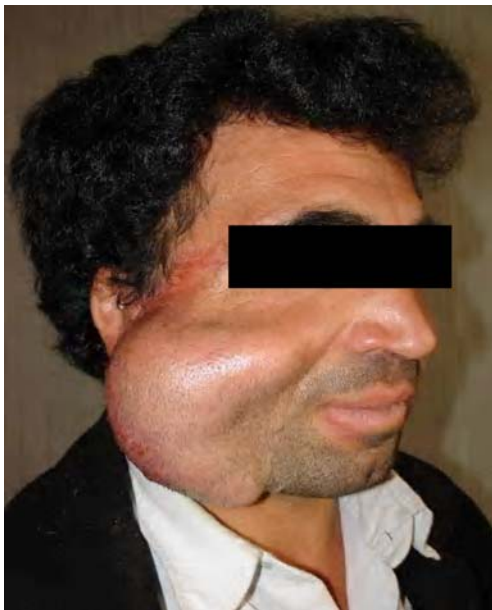سن افراد مورد مطالعه و شباهت بافت ایجاد شده با بافت اطراف پس از گسترش می‌باشد. نقاط ضعف این کارآزمایی بالینی قبل و بعد، عدم مراجعه به موقع بیماران بود که موجب طولانی شدن زمان گسترش می‌شد. همچنین علیرغم تشریح مراحل درمان تغییر قیافه ناشی از افزایش حجم دستگاه برای بعضی از بیماران خوشایند نبود.

بازسازی سر و صورت یکی از مهمترین و بحث‌انگیزترین اعمال جراحی در جراحی پلاستیک می‌باشد که علاوه بر نیاز به میزان قابل قبولی از بافت برای بازگرداندن فونکسیون ناحیه

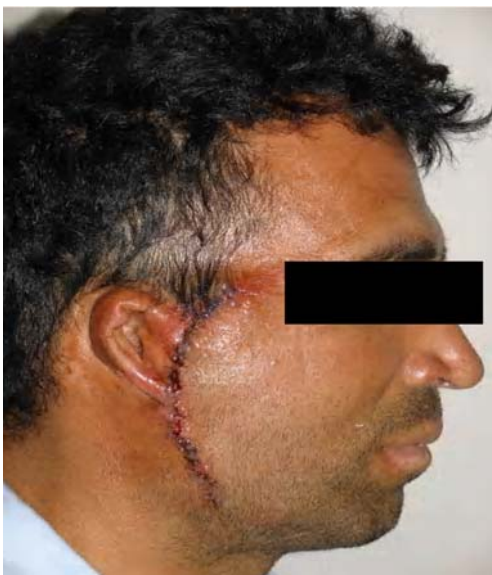این تحقیق با موفقیت ۹۵٪ در ایجاد و گسترش بافت و ۸۹٪ در انتقال بافت همراه بود. همچنین میزان بروز عارضه معادل ۲۰٪ بود. میزان موفقیت در حذف اسکار در این مطالعه نسبت به مطالعات و روش‌های قبلی از درصد بالایی برخوردار می‌باشد (۵ و ۶). در این تحقیق میزان بروز عارضه اصلی در حد متوسط و قابل قبول می‌باشد. بطور مثال عوارض در مطالعه Chun (۵)، ۱۷/۶٪ و در مطالعه Kawashima ۳۴٪ بود (۶). نقاط قوت این تحقیق شامل تعداد بالای نمونه‌ها، وجود ضایعات اسکار سوختگی در تمام بیماران، تنوع در جنسیت و



(الف)

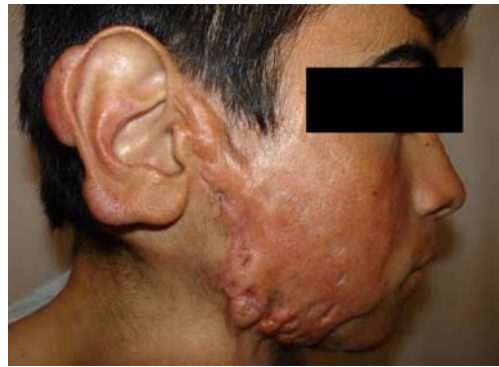

(ب)

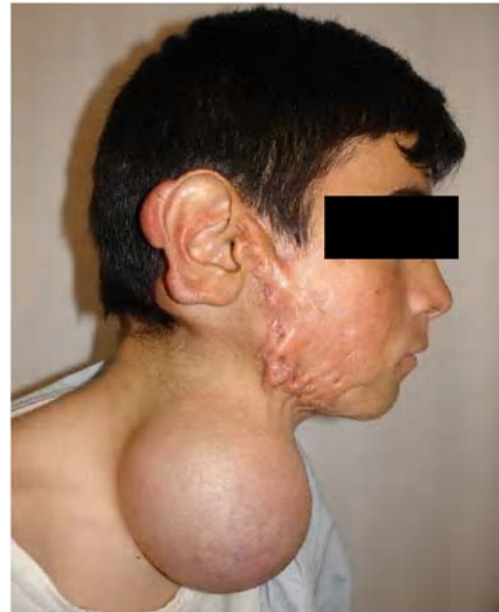

(ج)

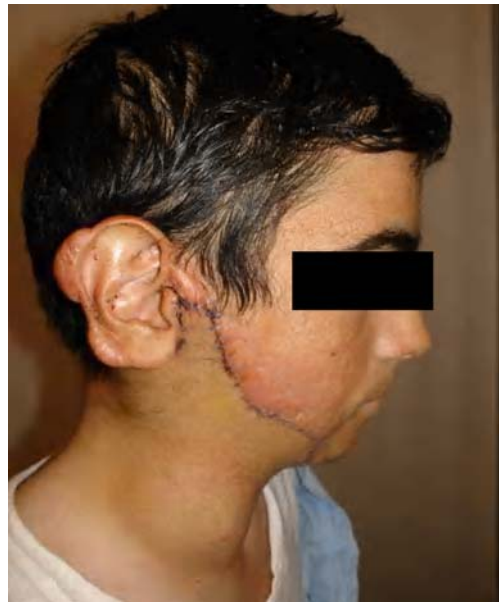شکل ۲- الف) قبل از عمل، ب) مرحله گسترش بافت، ج) بعد از عمل



(الف)



(ب)



(ج)

شکل ۱- الف) قبل از عمل، ب) مرحله گسترش بافت، ج) بعد از عمل

علاوه بر آن محل دهنده به راحتی ترمیم می‌گردد. اسکار محل دهنده متغیر می‌باشد و ندرتاً بطور مختصر اسکار پهن می‌گردد که با یک عمل روتوش اصلاح می‌شود.

استفاده از TE با شکل مستطیلی موجب می‌شود تا تعداد فلاپ‌های قابل طراحی افزایش یابد؛ محل دهنده به راحتی ترمیم گردد؛ و همچنین می‌توان فلاپ‌ها را بزرگتر از اندازه اولیه طراحی شده منتقل نمود بدون آنکه مشکلی در ترمیم محل دهنده ایجاد شود.

انتخاب محل گسترش، شکل، اندازه دستگاه TE و محل پورت آن از عوامل مؤثر بر میزان پوشش دیفکت می‌باشند و همانطور که جدول شماره ۲ نشان می‌دهد اگر شکل گسترش‌دهنده بافتی هلالی باشد موفقیت بیشتری دارد.

در یک جمع‌بندی بنظر می‌رسد بکارگیری تکنیک گسترش بافت در ترمیم اسکار ناشی از سوختگی سر و گردن با موفقیت همراه باشد. با توجه به کاستیهای این تحقیق انجام یک کارآزمایی بالینی کامل توصیه می‌شود.

نتیجه‌گیری

بر اساس این مطالعه، استفاده از گسترش‌دهنده بافتی نقش قابل توجهی در کسب نتایج مطلوب در بازسازی اسکارهای سوختگی سر و صورت دارد، و چنانچه محل و نوع دستگاه بخوبی انتخاب شوند رضایتمندی بالایی نیز به همراه دارد.

تشکر و قدردانی

بدینوسیله از همکاری معاونت محترم پژوهشی دانشکده پزشکی و زحمات پرسنل محترم آن معاونت کمال تقدیر و تشکر را داریم. همچنین از همکاری پرسنل محترم بیمارستان ۱۵ خرداد مخصوصاً پرسنل اتاق عمل، خانم مهرنوش زاهدزندی و خانم زهرا صادقی مقدم کمال تشکر را داریم.

REFERENCES

1. Omranifard M. An introduction to plastic surgery. 1st ed. Isfahan: Isfahan University of Medical Sciences Publication; 2004. (Text in Persian)
2. McCarthy JG. Plastic Surgery, Volume 1: General principles. WB Saunders; 1990.
3. Argenta LC, Watanabe MJ, Grabb WC. The use of tissue expansion in head and neck reconstruction. *Ann Plast Surg* 1983;11(1):31-7.
4. Argenta LC, VanderKolk CA. Tissue expansion in craniofacial surgery. *Clinic Plast Surg* 1987;14(1):143-53.
5. Chun JT, Rohrich RJ. Versatility of tissue expansion in head and neck Burn Reconstructions. *Ann Plast Surg* 1998;41(1):11-6.
6. Kawashima T, Yamada A, Ueda K, Asato H, Harii K. Tissue expansion in facial reconstruction. *Plast Reconstr Surg* 1994;94(7):944-50.
7. Hallock GG. Safety of clinical overinflation of tissue expanders. *Plast reconstr Surg* 1995;96(1):153-7.
8. Manders EK, Au VK, Wong RK. Scalp expansion for male pattern baldness. *Clin Plast Surg* 1987;14(3):469-75.

نیاز به کیفیت بالای بافت انتقالی جهت ایجاد ظاهر و زیبایی بیمار دارد. به دلیل عدم وجود بافت کافی و مناسب در گذشته بیشتر از گرافت پوستی تمام ضخامت و فلاپ‌های دور دست برای بازسازی دیفکت‌های بزرگ سر و صورت استفاده می‌شد (۱۲ و ۱۳)؛ وجود اختلاف در بافت انتقالی با محل گیرنده و عدم تطابق کافی، کسب نتایج خوب و عالی در این روشها را معمولاً غیر ممکن می‌ساخت. استفاده از فلاپ گسترش یافته یا پوست گسترش یافته موجب بکارگیری بافت ایده‌آل برای بازسازی ضایعات سر و صورت به همراه کاهش عوارض محل دهنده شده است (۱۷-۱۴). فلاپ گسترش یافته پس از انتقال، یک بافت مشابه و یکسان با اطراف ضایعه را ایجاد می‌کند. فلاپ‌ها بیشتر بصورت آگزیمال یا advancement می‌باشند. در طراحی فلاپ‌ها باید سعی در حفظ عروق آگزیمال به عمل آید و علاوه بر حفظ کپسول ایجاد شده تداوم بافتی فلاپ با بافتهای اطراف حفظ گردد. بنابراین واسکولاریتی فلاپ‌ها تقویت می‌گردد. مزیت اصلی دیگر این روش این است که می‌توان دیفکت و محل دهنده را بطور همزمان بست.

فلاپ گسترش یافته را باید از فلاپ advancement افتراق داد، زیرا در این روش طراحی فلاپ بر اساس عروق آگزیمال مشخصی انجام می‌پذیرد. بطور مثال فلاپ‌ها بر روی شریانهای pectoral، cervical، occipital، superficial temporal و transverse cervical طراحی و منتقل می‌گردند.

در بازسازی سر و گردن انتقال فلاپ‌ها می‌تواند بصورت پایه‌دار و یا بصورت جزیره‌ای (island) باشد. ضخامت و رنگ فلاپ موجب بازسازی ناحیه سر و گردن با یکنواختی و ظاهر مناسب می‌گردد.

در این روش پوست فلاپ‌های منتقل شده کاملاً با بافتهای اطراف انطباق داشت و با رضایتمندی بالایی همراه بود و نشان داد که بهترین متد موجود برای همخوانی و تشابه قوام و رنگ بافت انتقالی با اطراف دیفکت می‌باشد.

9. Sasaki GH. Scalp repair by Tissue Expansion: The artistry of reconstruction surgery. St Louis: CV Mosby; 1987. p.459-464.
10. Motamed S, Kalantar Hormozi AJ, Marzban S. Expanded occipito-cervico-pectoral flap for reconstruction of burned cervical contracture. *Burns* 2003;29(8):842-44.
11. Manders EK, Schenden MJ, Furrey JA, Hetzler PT, Davis TS, Graham WP 3rd. Soft-tissue expansion: concepts and complications. *Plast Reconstr Surg* 1984;74(4):493-507.
12. Feldman JJ. Facial burns. In: McCarthy JG, editor. *Plastic Surgery*. Philadelphia: WB Saunders; 1990. Vol 3, p.2153-236.
13. Byrd HS, Barton FE Jr. Acquired deformities of the nose. In: McCarthy JG, editor. *Plastic Surgery*. Philadelphia: WB Saunders; 1990. Vol 3, p. 1924-2008.
14. Fan J, Yang P. Versatility of expanded forehead flaps for facial reconstruction. *Scand J Plast Reconstr Surg Hand Surg* 1997;31(4):357-63.
15. Fan J, Yang P. Aesthetic reconstruction of burn alopecia by using expanded hair-bearing scalp flaps. *Aesthetic Plast Surg* 1997;21(6):440-4.
16. Radovan C. Tissue expansion in soft-tissue reconstruction. *Plast Reconstr Surg* 1984;74(4):482-92.
17. Fan J. Post-transferred tissue expansion of a musculocutaneous free flap for debulking and further reconstruction. *Ann Plast Surg* 1997;38(5):523-6.