

## ساخت پروتز گوش متکی بر ایمپلنت (گزارش یک مورد)

دکتر مسعود اجالی\*، دکتر فرزاد یگانه\*\*، دکتر فرهاد طباطبائیان\*\*\*، دکتر امیرحسین مجیدی\*\*\*\*، دکتر نگار همایونفر\*\*\*\*\*

### چکیده

**سابقه و هدف:** همواره ترمیم ضایعات صورتی برای متخصصین پروتز مشکل بوده است. پروتزهای فکی صورتی خارج دهانی محدودیت‌های بارزی از قبیل بستر بافتی متحرک، فقدان گیر پروتزهای بزرگ و عدم پذیرش پروتز توسط بیمار دارند. استفاده از ایمپلنت سبب کاهش این مشکلات می‌گردد. گیری که به واسطه ایمپلنت ایجاد می‌گردد، این امکان را می‌دهد که بتوان پروتزهای بزرگ را بر بسترهای بافتی متحرک قرار داد. در نتیجه متخصص پروتز تمام تلاش خود را صرف زیبایی پروتز خواهد نمود. بر این اساس این مقاله با هدف معرفی یک مورد ساخت پروتز گوش متکی بر ایمپلنت در یک بیمار با سابقه تروما، مراجعه کننده به بخش پروتز متحرک دانشکده دندانپزشکی دانشگاه علوم پزشکی شهید بهشتی ارائه شد.

**کلید واژگان:** آسیب‌های گوش خارجی، پروتز فکی صورتی، پروتز گوش، ایمپلنت مجموعه‌ای صورتی

تاریخ دریافت مقاله: ۱۳۸۵/۱/۱۶ تاریخ اصلاح نهایی: ۱۳۸۵/۳/۶ تاریخ تأیید مقاله: ۱۳۸۵/۴/۶

مجله دانشکده دندانپزشکی دانشگاه علوم پزشکی شهید بهشتی، دوره ۲۵، شماره ۳، پاییز ۱۳۸۶، ۲۴۲-۲۳۶

### مقدمه

عدم استفاده از چسب‌ها، افزایش دوام و طول عمر پروتز و امکان ساخت پروتز با مارجین‌های نازک و حصول زیبایی بیشتر (۱).

در درمان بیماران با آسیب گوش به روش بازسازی گوش با ایمپلنت یک تیم درمانی بازسازی و نوتوانی شرکت داشتند (۲). این تیم درمانی شامل جراح فک و صورت، متخصص پروتز، رادیولوژیست، روانپزشک و تکنیسین پروتز بود. مسأله مهم، تصمیم‌گیری در مورد بافت‌های باقیمانده گوش خارجی بود. در اکثر موارد این بافت‌ها توسط جراح برداشته شدند.

ابتدا یک الگوی مومی از گوش تهیه و از آن برای ساخت راهنمای جراحی استفاده شد (۶-۴). این تمپلیت استریل شده، به عنوان راهنمایی در جراحی برای تعیین محل و زاویه مناسب ایمپلنت‌ها به کار گرفته شد (۱). سپس تعداد و ترتیب ایمپلنت‌های مورد نیاز مشخص گردید. در ناحیه ماستوئید استخوان گیجگاهی دو ایمپلنت گذاشته شد: برای گوش چپ

آسیب‌های گوش خارجی می‌توانند به دلیل تروما ایجاد شده، یا مادرزادی باشند (۱). ترمیم ضایعات گوش خارجی به روش‌های مختلفی انجام می‌گیرد. این روش‌ها عبارتند از:

۱- بازسازی گوش با پیوند اتورژن

۲- بازسازی گوش با ایمپلنت‌های مجموعه‌ای صورتی (۲).

در روش ۱ پیوند اتورژن غضروف و بافت نرم صورت می‌گیرد. روش‌های گوناگون بازسازی اتورژن توسط جراحان پلاستیک ارائه شده، با افزایش تجربه، نتایج کلینیکی قابل پیش‌بینی خواهند بود (۳). در روش ۲ به کمک ایمپلنت می‌توان پروتزهای گوش متکی به استخوانی تهیه کرد که مورد قبول بیمار بوده، بر بسیاری از مشکلات پروتزهای صورتی فایز آید. محاسن پروتزهای فکی صورتی متکی بر ایمپلنت عبارتند از: افزایش گیر و ثبات پروتز، فقدان واکنش‌های پوستی ناشی از چسب‌ها، سهولت و دقت در نشان دادن پروتز توسط بیمار، افزایش بهداشت پوست و راحتی بیمار، کاهش میزان نیاز به نگهداری روزانه به دلیل

\* عضو هیأت علمی گروه پروتز متحرک، دانشکده دندانپزشکی، دانشگاه علوم پزشکی شهید بهشتی.

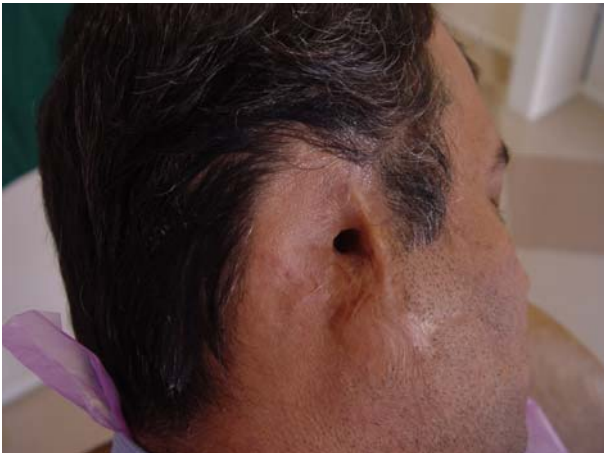\*\* استادیار گروه پروتز متحرک، دانشکده دندانپزشکی، دانشگاه علوم پزشکی اصفهان.

\*\*\* نویسنده مسئول: متخصص پروتزهای دندان.

\*\*\*\* استادیار گروه پروتزهای دندان، دانشکده دندانپزشکی، دانشگاه علوم پزشکی قزوین.

\*\*\*\*\* استادیار گروه پروتزهای دندان، دانشکده دندانپزشکی، دانشگاه علوم پزشکی رفسنجان.

از سلامت عمومی برخوردار بوده، هیچ‌گونه بیماری سیستمیک نداشت. در معایناتی که از ناحیه گوش راست از دست رفته به عمل آمد، هیچ بافت اضافه، اسکار و یا فولیکول‌های مو مشاهده نشد (شکل ۱). پوست ضخامت مناسبی داشت. با موافقت بیمار طرح درمان در نظر گرفته شده، پروتز گوش متکی بر ایمپلنت بود.



شکل ۱: وضعیت گوش راست از دست رفته بیمار

مراحل انجام درمان به قرار زیر بود:

#### ۱- قالب‌گیری اولیه از هر دو گوش

قالب‌گیری با ماده هیدروکلوئید برگشت‌ناپذیر (آلژینات ایرالژین، شرکت گلچای، ایران) انجام شد. هیدروکلوئید غیرقابل برگشت متداول‌ترین ماده قالب‌گیری از گوش است (۱۱). موهای سر باازلین تا حد امکان کنار زده شدند. با موم یک باکس به ارتفاع ۶ سانتی‌متر اطراف گوش تعبیه شد. در درون سوراخ گوش پنبه مرطوب گذاشته شد تا ماده قالب‌گیری به درون آن نفوذ نکند. برای افزایش زمان کارکرد، آلژینات با آب سرد مخلوط و درون باکس روی گوش انباشته شد. قبل از سخت شدن کامل آلژینات، گیره‌های کاغذ در آلژینات گذاشته شدند. سپس گچ سریع سخت‌شونده نوع ۱ (پارس دندان، تهران، ایران) روی آلژینات داخل باکس اضافه شد. پس از سخت شدن آلژینات و گچ، قالب برداشته شد. در نتیجه دو قالب از گوش چپ و سالم) و ناحیه گوش راست حاصل آمد.

#### ۲- تهیه کست‌ها

قالب‌ها با گچ استون نوع دو (پارس دندان، تهران، ایران)

در موقعیت‌های ساعت ۱ و ساعت ۳ و برای گوش راست در موقعیت‌های ساعت ۹ و ساعت ۱۱. هر دو ایمپلنت در فاصله ۱۵ تا ۱۸ میلی‌متری کانال گوش خارجی قرار داده شدند (۱). ایمپلنت اضافی در بالای دو ایمپلنت فوق گذاشته شد (۲). به طور کلی در ضایعات اکتسابی بزرگ و عمیق، سی تی اسکن و تصویرسازی سه بعدی مورد استفاده قرار گرفته، اطلاعاتی درباره اندازه و ضخامت استخوان ماستوئید و وضعیت سلول‌های هوایی ماستوئید به دست می‌آیند (۷). چنانچه پوست و بافت‌های نرم پوشاننده دارای فولیکول‌های مو، اسکار و یا زواید ناشی از جراحی‌های قبلی باشند، باید برداشته شده، با گرافت پوستی جایگزین شوند (۳). ایمپلنت‌های جمجای صورتی از تیتانیوم خالص ساخته شدند. این ایمپلنت‌ها با طول ۳ یا ۴ میلی‌متر و قطر ۵ میلی‌متر در ناحیه فلنج قرار داشتند. ناحیه پیچ شونده ۳/۷۵ میلی‌متر قطر دارد. فلنج سبب ثبات اولیه ایمپلنت شده، از نفوذ ایمپلنت به قسمت‌های عمقی تر جلوگیری می‌کند (۱). جراحی به صورت دو مرحله‌ای انجام شد که مشابه جراحی‌های داخل دهانی است (۸).

شایان ذکر است علاوه بر دو روش مذکور برای بازسازی ضایعات گوش خارجی، امروزه روش مهندسی ساخت غضروف با استفاده از سلول‌های غضروف گوش انسان نیز مورد استفاده قرار می‌گیرد (۹،۱۰) که اساس آن بیوتکنولوژی و ساخت غضروف به شکل و اندازه طبیعی غضروف گوش با استفاده از سلول‌های غضروف خود بیمار است. این روش روشی است نوین و تحقیقات درباره آن در حال انجام می‌باشد.

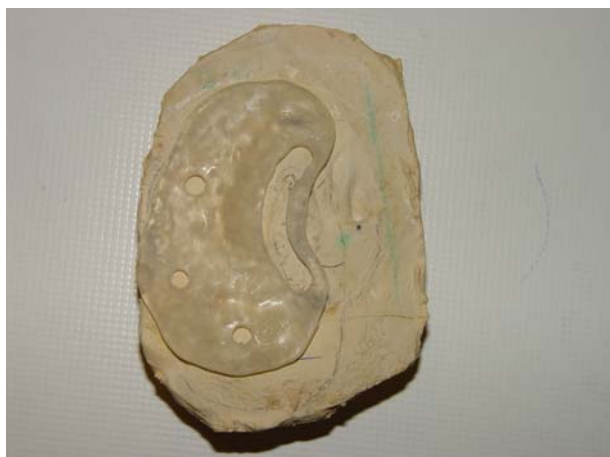هدف از این مقاله گزارش یک مورد ساخت پروتز گوش متکی بر ایمپلنت است که در بخش پروتز متحرک دانشکده دندانپزشکی دانشگاه علوم پزشکی شهید بهشتی انجام پذیرفت.

#### گزارش مورد

بیمار مردی است ۴۵ ساله، با سابقه از دست دادن لاله گوش راست به علت تروما، در بیست سال قبل (حادثه رانندگی)، که به بخش پروتز متحرک دانشکده دندانپزشکی دانشگاه علوم پزشکی شهید بهشتی مراجعه کرده بود. وی

۷- بررسی‌های رادیوگرافیک

از ناحیه ماستوئید راست سی تی اسکن تهیه شد. ضخامت و دانسیته استخوان ماستوئید بررسی و ارزیابی شد. ایمپلنت به طول ۴ میلی‌متر قابل به کارگیری بود.



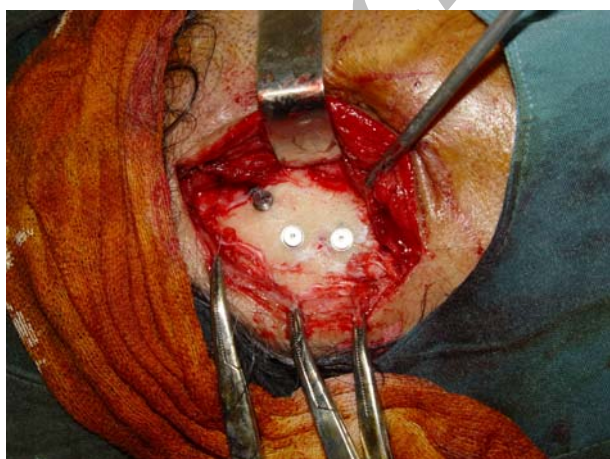شکل ۳- تمپلیت جراحی

۸- تعیین طول و قطر ایمپلنت‌ها

۳ ایمپلنت به طول ۴ میلی‌متر و قطر ۵ میلی‌متر در ناحیه فلنج و ۳/۷۵ میلی‌متر در ناحیه پیچ شونده انتخاب شدند (Southern Implants، ژوهانسبورگ، آفریقای جنوبی).

۹- جراحی مرحله اول و قرارگیری ایمپلنت

جراحی تحت بیهوشی عمومی و شرایط بیمارستانی انجام شد. ایمپلنت‌ها در ماستوئید راست کاشته شدند (شکل ۴).

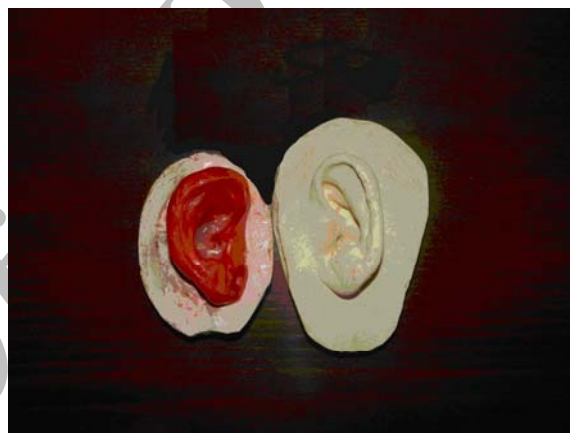


شکل ۴- جراحی مرحله اول و قرار دادن سه ایمپلنت در ماستوئید

ریخته شدند. دو کست یکی از گوش چپ (سالم) و دیگری از ناحیه گوش راست تهیه گردید.

۳- الگوی مومی

بر روی کست گوش راست یک بیس آکریلی شفاف (Dentaurum, Orthocryl، اسپرینگن، آلمان) با گسترش کافی (در برگیرنده سوراخ گوش خارجی) و به ضخامت ۱/۵ میلی‌متر ساخته شده با توجه به گوش چپ سالم، بر روی بیس آکریلی الگوی مومی گوش راست تهیه شد (۵) (شکل ۲).



شکل ۲- موم گذاری الگوی مومی گوش راست

۴- امتحان الگوی مومی روی بیمار

الگوی مومی روی صورت بیمار در ناحیه گوش راست قرار داده شد و در سه پلان افقی، عمودی و فرونتال قرینه بودن آن با گوش چپ ارزیابی شده، تغییرات لازم در الگوی مومی داده شد.

۵- تعیین موقعیت ایمپلنت‌ها روی کست

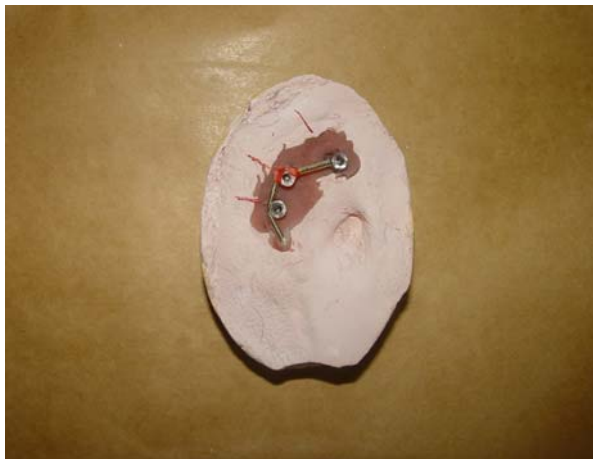با توجه به تعیین حدود گوش راست به کمک الگوی مومی، موقعیت ایمپلنت‌ها روی کست در فاصله ۱۸ میلی‌متری سوراخ گوش خارجی بر روی یک منحنی مشخص شد. محل سه ایمپلنت بر روی کست تعیین گردید.

۶- تمپلیت جراحی

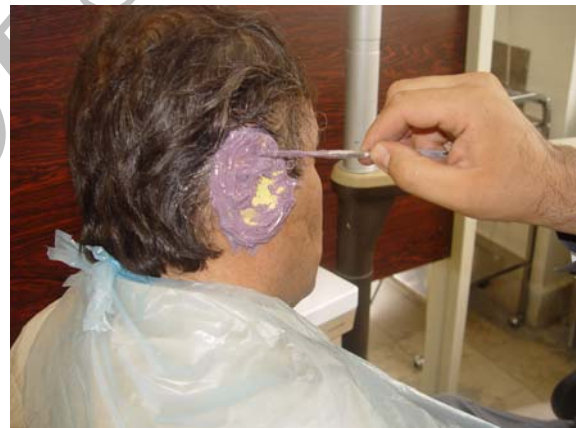یک بیس آکریلی شفاف با گسترش خلفی مناسب روی کست تهیه شد. از آکریل خودپخت (Dentaurum, Orthocryl، اسپرینگن، آلمان) استفاده شد. محل سه ایمپلنت بر روی بیس سوراخ گردیده، به عنوان راهنمای جراحی به کار گرفته شد (شکل ۳).

۱۰- جراحی دوم و قرار دادن هیلینگ کپ بعد از ۴ ماه، جراحی دوم انجام شد و هیلینگ کپ به قطر ۴ میلی‌متر (Southern Implants، ژوهانسبورگ، آفریقای جنوبی) بر روی فیکسچرها بسته شد. جهت ترمیم بافت نرم و ادامه درمان ۴ هفته زمان داده شد (۱).

۱۱- قالب گیری نهایی (Final impression) تری اختصاصی آکریلی آماده شد. سه عدد کوپینگ قالب‌گیری از نوع پیک آپ به قطر ۴/۵ میلی‌متر (Southern Implants، ژوهانسبورگ، آفریقای جنوبی) بر روی فیکسچرها بسته شدند. محل کوپینگ‌ها روی تری سوراخ گردید. کوپینگ‌ها به وسیله آکریل (Relience, duralay، ورس، ایلینوین، آمریکا) به یکدیگر متصل شده، با ماده پلی‌اتر (3M, Impregum، سنت پائولی، آلمان) قالب‌گیری انجام گردید (۱۲) (شکل ۵).



شکل ۶- کست نهایی و ساختار فلزی روی آن



شکل ۵- قالب گیری نهایی به روش پیک آپ

۱۲- تهیه کست نهایی بعد از باز کردن پیچ کوپینگ‌های قالب‌گیری، قالب برداشته شد. آنالوگ فیکسچرها به قطر ۴/۵ میلی‌متر (Southern Implants، ژوهانسبورگ، آفریقای جنوبی) به کوپینگ‌ها بسته شد. نواحی اطراف کوپینگ‌ها، ماده بازسازی کننده لثه (Detax, Esthetic mask، اتلینگن، آلمان) گذاشته شد. اطراف فیکسچرها گچ و لمبیکس (Prevest، فلوریدا، آمریکا) و بقیه نواحی با گچ استون نوع دو (پارس دندان، تهران، ایران) ریخته شد.

۱۳- ساختار فلزی ۳ عدد اباتمنت پلاستیکی UCLA به قطر ۴/۵ میلی‌متر

۱۴- امتحان ساختار فلزی ساختار فلزی روی گوش بیمار بسته شد. هیچگونه حرکت الاکلنگی و عدم نشست نداشت (شکل ۷).

۱۵- ساخت بیس آکریلی روی ساختار فلزی هدف از ساخت این بیس عبارت بود از:

۱- قرار دادن غلاف اتچمنت طلایی (Gold clip attachment) (Southern Implants، ژوهانسبورگ، آفریقای جنوبی) در اتصال با آن.

۲- اتصال پروتز گوش سیلیکونی با استفاده از سوراخ‌های ریز متعدد روی بیس. از آکریل خودپخت (Dentaurum, Orthocryl, Germany, Springen) استفاده شد.

۱۲- تهیه کست نهایی بعد از باز کردن پیچ کوپینگ‌های قالب‌گیری، قالب برداشته شد. آنالوگ فیکسچرها به قطر ۴/۵ میلی‌متر (Southern Implants، ژوهانسبورگ، آفریقای جنوبی) به کوپینگ‌ها بسته شد. نواحی اطراف کوپینگ‌ها، ماده بازسازی کننده لثه (Detax, Esthetic mask، اتلینگن، آلمان) گذاشته شد. اطراف فیکسچرها گچ و لمبیکس (Prevest، فلوریدا، آمریکا) و بقیه نواحی با گچ استون نوع دو (پارس دندان، تهران، ایران) ریخته شد.

۱۳- ساختار فلزی ۳ عدد اباتمنت پلاستیکی UCLA به قطر ۴/۵ میلی‌متر



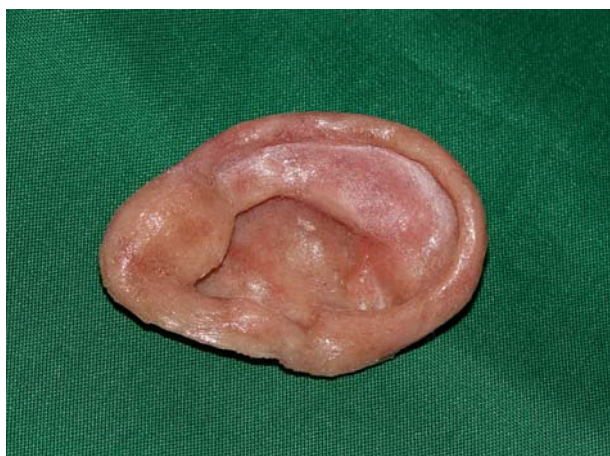سیلیکون اضافه شده، مخلوط گردید. برای اتصال آکريل به سیلیکون از مایع پرایمر سیلیکون - آکريل (Cosmesil, Perincipality, لندن، انگلیس) استفاده شد.

۲۱- بستن مفل و قرار دادن زیر پرس

به مدت ۲۴ ساعت مفل زیر دستگاه پرس با فشار ۱۰۰ Psi قرار داده شد تا سخت شدن کامل سیلیکون انجام گردید.

۲۲- پرداخت

پروتز گوش سیلیکونی پرداخت شد (شکل ۸).



شکل ۸- پروتز گوش نهایی

۲۳- رنگ آمیزی خارجی

رنگدانه‌های فلاکینگ و پیگمان‌های خشک (Cosmesil, Perincipality, لندن، انگلیس) در گزیلول حل شدند تا رنگ مناسب هر ناحیه از پروتز به دست آید. رنگ با قلم مو بر روی پروتز قرار داده شد.

۲۴- تثبیت رنگ

پروتز گوش به مدت ۱۵ دقیقه در فور در دمای ۵۰ درجه سانتی‌گراد گذاشته شد.

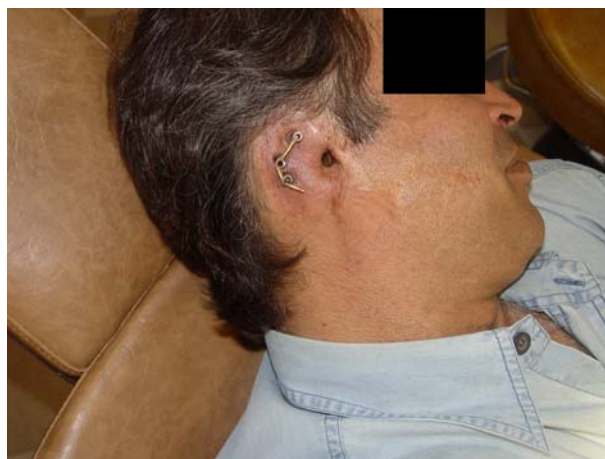۲۵- ایجاد شیار

سه بریدگی در قسمت خلفی پروتز گوش روی سیلیکون ایجاد شد تا در زیر پروتز تهویه هوا صورت پذیرد.

۲۶- ساختار فلزی بر روی فیکسچرها روی ماستوئید قرار داده شد، با  $torque$  ۱۰ نیوتن بر سانتی‌متر پیچ شد.

۲۷- آموزش بهداشت

نحوه تمیز کردن ساختار فلزی، پروتز گوش و پوست به بیمار آموزش داده شد. همچنین به در آوردن پروتز هنگام خواب و استحمام تأکید شد.



شکل ۷- امتحان ساختار فلزی روی بیمار

۱۶- موم گذاری نهایی گوش راست:

روی بیس آکريلي، الگوی مومی نهایی گوش راست ساخته و در سه پلان افقی، عمودی و فرونتال، قرینگی آن با گوش چپ مقایسه شد. اصلاحات صورت پذیرفت.

۱۷- مفل گذاری

کست نهایی حاوی ساختار فلزی و بیس آکريلي روی آن در قسمت تحتانی مفل گذاشته شد. الگوی مومی نهایی گوش راست روی کست در قسمت تحتانی مفل گذاشته و تثبیت گردید. قسمت فوقانی مفل روی قسمت تحتانی قرار گرفت. در دو مرحله گچ قسمت فوقانی ریخته شد. یکی برای قسمت قدامی گوش که جزئیات زیادی داشت و دیگری برای قسمت خلفی گوش که کاملاً در آندرکات بود. این دو قسمت توسط یک لایه موم از هم جدا شدند. مفل زیر فشار ۱۰۰ Psi گذاشته شد.

۱۸- حذف موم

بعد از باز کردن مفل، موم حذف شد.

۱۹- آماده‌سازی سیلیکون و تعیین رنگ قسمت‌های مختلف گوش:

از سیلیکون (Cosmesil, Perincipality, لندن، انگلیس) استفاده شد.

۲۰- قرار دادن سیلیکون روی قسمت فوقانی مفل

از آنجا که واکنش سیلیکون، شیمیایی است قبل از قرار دادن هر لایه جهت شروع پلی‌مریزاسیون مونومرهای کاتالیست و cross linker (Cosmesil, Perincipality, لندن، انگلیس) به نسبت حجمی توصیه شده توسط کارخانه تولید کننده به

۲۸- پروتز گوش در محل خود روی ساختار فلزی گذاشته شد (اشکال ۹ و ۱۰).

۲۹- بیمار تاکنون به مدت یک سال مورد معاینات دوره‌ای قرار گرفته، هیچ‌گونه مشکلی وجود ندارد.

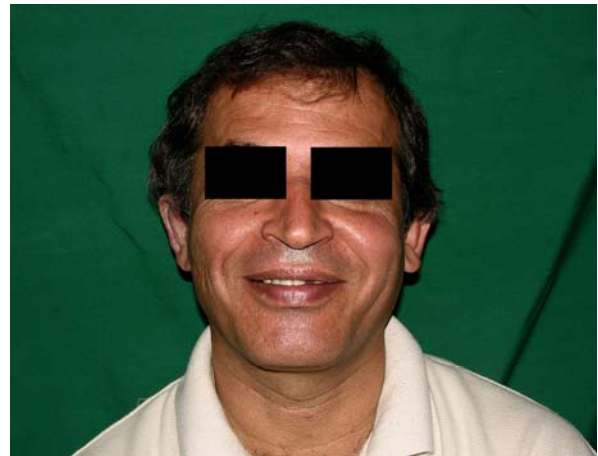
### بحث

درمان آسیب‌های گوش خارجی با پروتز گوش متکی بر ایمپلنت موفقیت‌آمیز می‌باشد. براساس مطالعات انجام شده توسط محققین مختلف (۱۹-۱۵)، نتایج درمان کاملاً رضایت‌بخش بوده‌اند. مطابق با تحقیق Jacobsson و همکاران (۱۹۹۲)، میزان موفقیت برای ایمپلنت‌های آسیب‌های گوش ۹۵/۶٪ طی یک دوره ۵ ساله بوده است (۱۵). در تحقیق انجام شده به وسیله Nishimura و همکاران (۱۹۹۵) بر روی ایمپلنت‌های مجموعه‌ای صورتی گوش طی یک دوره ۶ ساله، میزان موفقیت ایمپلنت و پاسخ بافت نرم بررسی شده، هیچ‌گونه مشکلی مشاهده نشد. تکنیک جراحی برای پروتز گوش متکی بر ایمپلنت ساده بوده، کمترین میزان مشکلات را در درازمدت در بر دارد (۱۶).

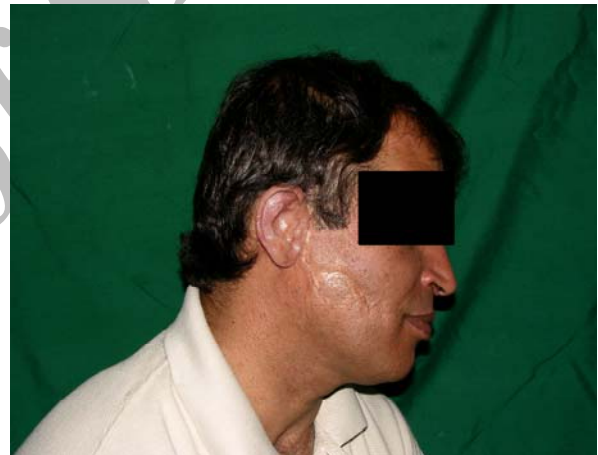در مطالعه Roumanas و همکاران (۲۰۰۲) طی یک دوره ۱۴ ساله ایمپلنت‌های ناحیه گوش نسبت به سایر نواحی صورت بیشترین میزان موفقیت را به میزان ۹۵٪ داشتند (۱۹).

### نتیجه‌گیری

درمان با پروتز گوش متکی بر ایمپلنت روشی مناسب جهت بازسازی آسیب‌های گوش خارجی می‌باشد.



شکل ۹- تحویل پروتز به بیمار (نمای تمام رخ)



شکل ۱۰- نمای نیم رخ بیمار

### References

1. Beumer J, Curtis TA, Marunick MT: Maxillofacial Rehabilitation: Prosthodontics and surgical Considerations. 1st Ed. St. Louis; Ishiyaku Euro America 1996;Chap9:436-449.
2. Taylor TD: Clinical maxillo facial prosthodontics. 1st Ed. Carol stream; Quintessence Publishing Co. 2000; Chap19:277-296.
3. Somers T, De Cubber J, Govaerts P, Offeciars FE: Total auricular repair: bone anchored prosthesis or plastic reconstruction? Acta Otorhinolaryngol Belg 1998;52:314-27.
4. Asher ES, Evans JH, Wight RF, Wazen JJ: Fabrication and use of a surgical template for placing implants to retain an auricular prosthesis. J Prothet Dent 1999;81:228-33.
5. Wang R: Preoperative auricular wax pattern duplication for surgical template fabrication. J Prosthet Dent 1999;81:634-7.

6. Alfonso SG, Robinson RF, Webber CM, Erickson KK: Fabrication of a cranio facial implant surgical and treatment planning guide. *J Prosthet Dent* 2005;93:91-4.
7. Mankovitch N, Samson D, Pratt W: Surgical planning using three dimensional imaging and computer modeling. *Otolaryngol Clin NA* 1994;27:875.
8. Wolfaardt JF, Tjellstrom A, Parel S, Wiles GH: International perspective on treatment outcomes. In: Brane mark P-I, Tolman D: *Osseointegration in craniofacial reconstruction*. 2nd Ed. Chicago: Quintessence, 1998;Chap4:67.
9. Park SS, Jin HR, Chi DH: Engineered cartilage from human auricular chondrocytes. *J Biomaterials* 2004;25: 2363-2369.
10. Xu JW, Johnson TS, Motajem PM, Peretii GM, Randolph MA, Yaremchuk MJ: *Plast Reconstr Surg* 2005;115: 1633-41.
11. Kubon TM, Kurtz KS, Piro JD: Impression procedure for creating a partial auricular prosthesis. *J Prothet Dent* 2000;83:648-51.
12. Kubon TM, Anderson JD: An implant-retained auricular impression technique to minimize soft tissue distortion. *J Prosthet Dent* 2003;89:97-101.
13. Lemon JC, Chambers MS: Locking retentive attachment for an implant-retained auricular prosthesis. *J Prosthet Dent* 2002;87:336-8.
14. Mekayarajjananoth T, LoCacio SJ, Winkler S, Salinas TJ, Guerra LR: Alternative retention for an implant-retained auricular prosthesis. *J Oral Implantol* 2002;28:117-21.
15. Jacobsson M, Tjellstrom A, Fine L, Anderson H: A retrospective study of osseointegrated skin-penetrating titanium fixtures used for retaining facial protheses. *Int J Oral Maxillfac Implants* 1992;7;523-528.
16. Nishimura RD, Roumanas E: Auricular protheses and osseointegrated implants: UCLA experience. *J Prosthet Dent* 1995;73:553-8.
17. Westin T, Tjellstrom A, Hammerlid E, Bergstrom K, Rangert B: Long-term study of quality and safety of osseointegration for the retention of auricular protheses. *Otolaryngol Head Neck Surg* 1999;121:133-43.
18. Reyes RA, Tjellstrom A, Granstrom G: Evaluation of implant losses and skin reactions around extraoral bone – anchored implants: A 0-to 8 – year follow-up. *Otolaryngol Head Neck Surg* 2000;122:272-6.
19. Roumanas ED, Freymiller EG, Chang TL: Implant-retained protheses for facial defects: an up to 14-year follow-up report on the survival rates of implants at UCLA. *Int J Prosthodont* 2002;15:325-32.