

## بررسی روند استخوان سازی جدید پس از کاشت اکتاکلسیم فسفات (OCP) در محل ضایعات ایجاد شده بر روی ستیغ الوئولار استخوان فک تحتانی در موش صحرایی

دکتر فریدون سرگلزائی اول\*، دکتر محمدرضا عرب\*\*، دکتر شیراحمد سارانی\*\*، دکتر اسحاق علی صابری\*\*\*

### چکیده

سابقه و هدف: ترمیم نواقص و ضایعات استخوانی موجود در ناحیه سر و گردن همواره یکی از دغدغه‌های جراحان ترمیمی و فک و صورت بوده است. این پژوهش با هدف مطالعه روند استخوان‌سازی جدید پس از کاشت اکتاکلسیم فسفات (OCP) در محل ضایعات ایجاد شده بر روی ستیغ الوئولار استخوان فک تحتانی در موش صحرایی طراحی گردید.

مواد و روشها: در این مطالعه تجربی از بیست سر موش صحرایی بالغ نر و نژاد Sprague Dawley استفاده گردید. ضایعه‌ای دوطرفه به قطر سه و به عمق دو میلیمتر بر روی ستیغ الوئولار استخوان فک تحتانی ایجاد گردید. در سمت راست مقدار شش میلی‌گرم اکتاکلسیم فسفات کاشت گردید. سمت چپ به عنوان کنترل استفاده شد. به منظور مطالعه روند استخوان‌سازی، نمونه‌برداری طی روزهای هفتم، چهاردهم، بیست و یکم و بیست و هشتم پس از کاشت انجام گردید. پس از انجام فیکساسیون و عمل کلسیم‌گیری و طی مراحل آماده‌سازی بافتی، مقاطع بافتی به ضخامت پنج میکرون تهیه و به وسیله هماتوکسیلین-انوزین رنگ‌آمیزی شدند.

یافته‌ها: در گروه آزمایشی در روز هفتم پس از کاشت، استخوان‌سازی به صورت محدود بین قطعات OCP و چسبیده به آنها آغاز گردید. روز چهاردهم افزایش بافت استخوانی جدید در قسمت مرکزی ضایعه و در بین ماده کاشت شده ادامه یافت. روز بیست و یکم در حاشیه ضایعه و چسبیده به استخوان میزبان استخوان‌سازی جدید انجام گرفت. روز ۲۸ استخوان از تکامل بیشتری برخوردار بود و قسمت عمده ماده کاشت شده جذب و به وسیله استخوان جدید جایگزین شده بود. در گروه کنترل در روزهای هفتم و چهاردهم محل ضایعه به وسیله بافت همبند نسبتاً متراکم اشغال شده بود و استخوان‌سازی جدید در روز بیست و هشتم به صورت محدود در حاشیه ضایعه مشاهده گردید.

نتیجه‌گیری: از OCP می‌توان جهت پر کردن ضایعات استخوانی و یا افزایش و تقویت ستیغ الوئولار در استخوان فک تحتانی استفاده کرد.

کلید واژگان: اکتاکلسیم فسفات، استخوان‌سازی جدید، استخوان فک تحتانی، ستیغ الوئولار، موش صحرایی

تاریخ دریافت مقاله: ۱۳۸۴/۳/۱ تاریخ اصلاح نهایی: ۱۳۸۴/۵/۴ تاریخ تأیید مقاله: ۱۳۸۴/۱۱/۱۶

مجله دانشکده دندانپزشکی دانشگاه علوم پزشکی شهید بهشتی، دوره ۲۵، شماره ۲، تابستان ۱۳۸۶، ۱۷۳-۱۶۷

### مقدمه

پایداری و استحکام دندان مصنوعی کاشت شده در موقعیت طبیعی را در استخوان‌های فک کاهش می‌دهد (۱،۲). تقویت ستیغ الوئولار استخوان‌های فک یکی از موضوعات مطرح و دغدغه‌های متخصصین ترمیمی فک و صورت می‌باشد که با استفاده از گرافت‌های استخوانی و یا کاشت مواد مصنوعی جایگزین شونده تا حدودی بر آن فائق

امروزه پیشرفت‌های علم پزشکی باعث افزایش جمعیت سالخوردگان گشته است و بسیاری از این افراد نیازمند استفاده از اعضاء مصنوعی جایگزین از جمله دندان‌های مصنوعی جهت توانبخشی و بازگرداندن عملکرد عضو از دست رفته می‌باشند. تحلیل پیشرونده ستیغ الوئولار استخوان‌های فک به دنبال از دست دادن دندان‌های طبیعی،

Sprague Dawley استفاده گردید. حیوانات از مرکز پرورش حیوانات انستیتو پاستور تهران تهیه و در شرایط استاندارد (دسترسی آزادانه به آب، غذا و برخورداری از ساعات روشنایی و تاریکی به طور مساوی) نگهداری شدند.

حیوان‌ها با استفاده از تزریق درون صفاقی کتامین هیدروکلراید (۶۰ میلی‌گرم به ازای هر کیلوگرم وزن) بیهوش شدند. ناحیه مورد نظر واقع در سطح تحتانی استخوان فک تحتانی تراشیده و توسط بتادین ضدعفونی شد. با استفاده از یک برش پوستی، پوست همراه با بافت‌های زیرین به صورت دو فلاپ کنار زده شد و هر دو نیمه استخوان در معرض دید قرار گرفت. سپس پریوست ناحیه مورد نظر خراشیده و برداشته شد. با استفاده از فرز دندانپزشکی ضایعه‌ای به وسعت ۳ میلی‌متر و به عمق ۲ میلی‌متر بر روی هر دو نیمه استخوان فک و در نزدیکی سستیخ آلوتولار (در حد فاصل اولین دندان مولار و دندان ثنایا) ایجاد گردید. ضایعه ایجاد شده در سمت راست به عنوان گروه آزمایش در نظر گرفته شده، پس از شستشو با سرم نمکی سرد به وسیله ۶ میلی‌گرم OCP پر گردید. OCP مورد استفاده در این پژوهش طبق روش Legeros (۱۹۸۵) آماده شد (۲۲). برای جلوگیری از جا به جایی و پراکندگی ذرات کاشت شده از Surgicel استفاده شد. سپس بافت همبند و پوست بوسیله نخ جراحی قابل جذب بخیه گردید. ضایعه ایجاد شده در نیمه چپ استخوان به عنوان گروه کنترل در نظر گرفته شد که فقط بوسیله سرم نمکی سرد شستشو داده شده و بوسیله Surgicel پوشیده گردید.

براساس طراحی انجام شده، نمونه‌برداری طی روزهای هفتم، چهاردهم، بیست و یکم و بیست و هشتم (در هر روز، پنج سر)، حیوان‌ها بوسیله تزریق مجدد کتامین هیدروکلراید بیهوش شدند. سپس بوسیله پرفیوژن از طریق قلب، ماده فیکساتیو (پارافرمالدئید ۴٪ در فسفات بافر نمکی (PBS) pH=۷/۴) وارد بدن حیوان شده، بصورت درجا (Insitu) عمل ثبوت انجام گرفت. ناحیه مورد نظر همراه با اندکی از استخوان میزبان برداشت و جهت ثبوت بیشتر به مدت ۲۴ ساعت در محلول فوق و در حرارت ۴ درجه سانتیگراد قرار داده شد. نمونه‌های برداشت شده توسط محلول اسید فرمیک ۱۰٪، اسید سیتریک ۲/۹٪ و تری سدیم سیترات ۱/۸٪

آمده‌اند (۳،۴). از آنجا که گرافت‌های استخوانی ممکن است در طی مراحل درمان به طور پیشرونده و غیر قابل کنترل جذب شوند و نیز امکان دسترسی آسان به آنها ممکن نیست، استفاده از مواد مصنوعی جایگزین شونده از ارزش و کارآیی روزافزونی در جراحی‌های ترمیمی دندانپزشکی برخوردار شده است (۸-۵).

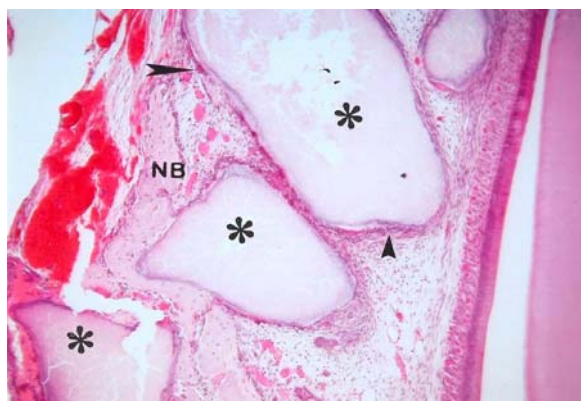
مشتقات فسفات کلسیم یکی از شناخته شده‌ترین مواد مصنوعی می‌باشند که قادر به جایگزینی با بافت‌های سخت هستند (۹،۱۰). این مواد با توجه به نسبت میزان کلسیم به میزان فسفات موجود در ترکیب آنها دارای انواع مختلفی بوده و از نظر خواص فیزیکی و شیمیایی شباهت‌های بسیار نزدیکی با مواد معدنی طبیعی استخوان و دندان دارند (۱۱،۱۲). ترکیبات مختلف فسفات کلسیم از نظر توانایی ترمیم نقائص استخوانی شدت و ضعف داشته، دسته‌ای از آنها تنها به عنوان حامل پروتئین‌های استخوان‌ساز عمل می‌کنند (۱۳،۱۴) و دسته دیگر علاوه بر این خاصیت در مجاورت بافت استخوانی صدمه دیده موجب القا استخوان‌سازی می‌گردند (۱۵،۱۶). اکتاکلسیم فسفات (OCP) سر دسته گروه دوم است که به عنوان پیش‌ساز مستقیم هیدروکسی آپاتیت (HA) مطرح است. این ماده در مقایسه با سایر مشتقات فسفات کلسیم از قدرت بیشتری در تحریک و هدایت استخوان‌سازی برخوردار بوده، به مرور زمان جذب و با استخوان جدید ساخته شده جایگزین می‌گردد (۱۷). طبق نتایج گزارش شده، اکتاکلسیم فسفات در هنگام استفاده به صورت انفرادی (۱۸،۱۹) و یا در حالت ترکیب با بیومتریال‌هایی مانند TGFβ و ژلاتین ماده زمینه‌ای استخوان (BMG) نتایج امیدوار کننده‌ای را در ترمیم نقائص استخوانی در پی داشته است (۲۰،۲۱).

این پژوهش با هدف بررسی و مطالعه روند استخوان‌سازی جدید پس از کاشت اکتاکلسیم فسفات در محل ضایعات ایجاد شده بر روی سستیخ آلوتولار استخوان فک تحتانی در موش صحرائی طراحی و اجرا گردید.

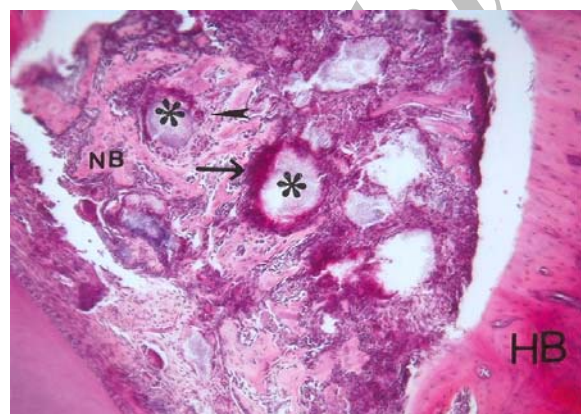
## مواد و روشها

در این پژوهش تجربی از بیست سر موش صحرائی نر بالغ (۶-۵ هفته‌ای) با وزن متوسط ۱۵۰-۱۲۰ گرم و از نژاد

به طور کامل جذب گشته و قطعات اندک بجا مانده از آن در بین استخوان جدید ساخته شده محصور شده بود. همچنین حفرات مغز استخوان کاملاً مشهود بودند که خود دال بر تکامل بیشتر استخوان ساخته شده می‌باشد (شکل ۴). در گروه کنترل در روز چهاردهم و قبل از آن هیچگونه نشانه‌ای دال بر استخوان‌سازی جدید مشاهده نشده، محل



شکل ۱- فتوگراف گروه آزمایشی در روز هفتم: شروع استخوان‌سازی جدید (NB) در بین قطعات OCP (\*) مشاهده می‌شود. بر روی قطعات OCP سلول‌های تک هسته‌ای شبه استئوبلاست (نوک پیکان کوتاه) و سلول‌های چند هسته‌ای (نوک پیکان بلند) قرار دارند. رنگ‌آمیزی H&E. بزرگنمایی ۱۰۰×.



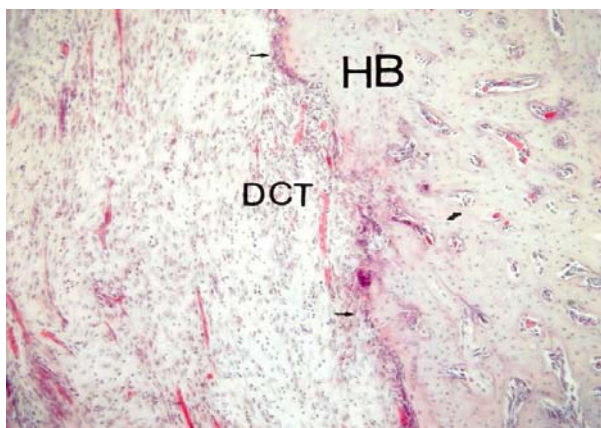
شکل ۲ - فتوگراف گروه آزمایشی در روز چهاردهم: جزایر کوچک استخوانی جدید (NB) در بین قطعات OCP (\*) و در قسمت‌های مرکزی ضایعه و دور از حاشیه ضایعه و استخوان میزبان (HB) مشاهده می‌شود. قطعات OCP (\*) به وسیله ارتشاح سلول‌های آماسی (پیکان بلند) و به طور پراکنده به وسیله سلول‌های ژانت چند هسته‌ای (نوک پیکان) در بر گرفته شده‌اند. رنگ‌آمیزی H&E. بزرگنمایی ۱۰۰×.

(۱۶) به مدت دو هفته و در حرارت محیط، کلسیم‌گیری شدند. سپس طبق روش‌های معمول، آماده‌سازی بافتی انجام و از قالب‌های پارافینی به دست آمده مقاطع ۵ میکرونی به صورت سریال تهیه شد. سرانجام مقاطع به وسیله هماتوکسیلین و ائوزین (H&E) رنگ‌آمیزی شدند. اسلایدهای آماده شده به وسیله فتومیکروسکوپ Olympus مدل BX 41 (BX 41TF، ژاپن) مطالعه و فتوگراف‌های لازم تهیه شدند.

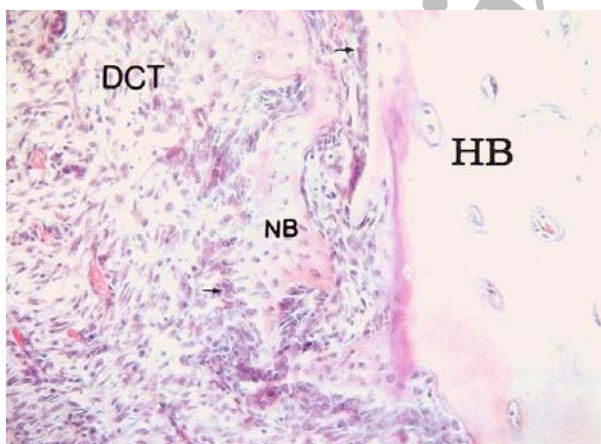
### یافته‌ها

از بررسی لام‌های میکروسکوپی تهیه شده نتایج زیر بدست آمد: در گروه آزمایشی در روز هفتم پس از کاشت، ماده کاشت شده بوسیله جمعی از سلول‌های تک هسته‌ای و بعضاً ژانت چند هسته‌ای در بر گرفته شد. در این روز استخوان‌سازی جدید بین قطعات OCP و چسبیده به آنها مشاهده شد. استئوبلاست‌ها به صورت ردیفی در مجاورت استخوان جدید قرار گرفتند (شکل ۱). در روز چهاردهم ارتشاح سلول‌های آماسی به وضوح در محل ضایعه و در اطراف ماده کاشته شده مشاهده، ماده کاشته شده شروع به جذب شدن کرد. در این روز استخوان جدید ساخته شده از حجم بیشتری برخوردار بود، به طور پراکنده در قسمت‌های مرکزی ضایعه و به دور از حاشیه و در اطراف قطعات OCP قرار داشت. همچنین هیچگونه اتصال استخوانی بین استخوان میزبان و استخوان جدید برقرار نبود (شکل ۲). در روز بیست و یکم ضمن افزایش بیشتر حجم استخوان جدید در اطراف ماده کاشته شده، در حاشیه ضایعه نیز استخوان‌سازی جدید صورت گرفت، به طوری که استخوان جدید در مجاورت و تقریباً چسبیده به استخوان میزبان مشاهده شد. قطعات OCP به میزان بیشتری جذب شده و در اطراف قطعات باقیمانده سلول‌های ژانت چند هسته‌ای به طور پراکنده مشاهده شدند که خود گواهی بر پیشرفت عمل جذب ماده کاشت شده می‌باشد (شکل ۳). در روز پایانی دوره مطالعه، استخوان جدید از تکامل بیشتری برخوردار گشته، کاملاً به استخوان میزبان متصل شده بود، از این رو مشاهده تفاوت بین استخوان جدید و استخوان میزبان به راحتی امکان‌پذیر نبود. در این روز ماده کاشت شده تقریباً

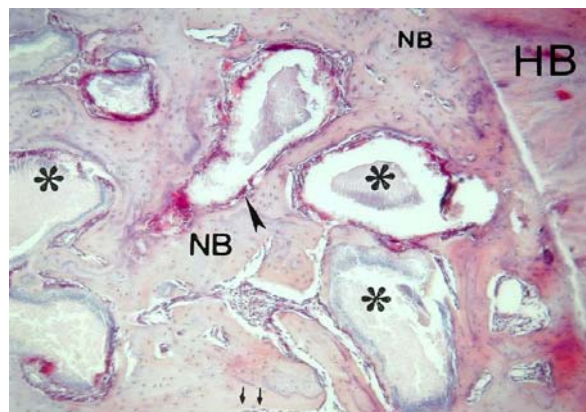
ساخته شده در مجاورت و چسبیده به حاشیه ضایعه مشاهده شد. محل ضایعه به طور عمده توسط بافت همبند متراکم اشغال شده بود (شکل ۶).



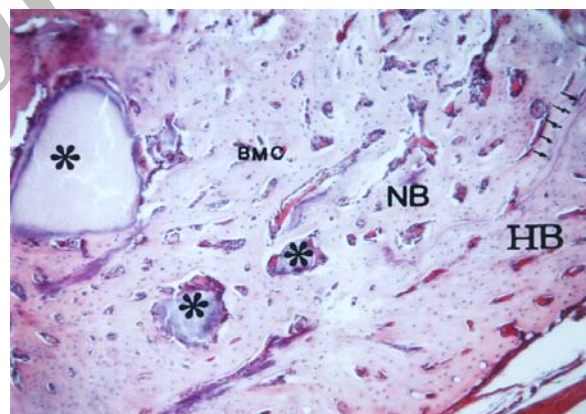
شکل ۵ - فتوگراف گروه کنترل در روز چهاردهم: محل ضایعه به یله بافت همبند متراکم (DCT) اشغال شده و هیچگونه نشانه‌ای دال بر استخوان‌سازی در این روز مشاهده نمی‌شود. در مجاورت استخوان میزبان (HB) به صورت پراکنده سلول‌های استخوان‌ساز (پیکان کوچک) مشاهده می‌شود. رنگ‌آمیزی H&E. بزرگنمایی ۱۰۰×.



شکل ۶ - فتوگراف گروه کنترل در روز بیست و هشتم: محل ضایعه به طور عمده به وسیله بافت همبند متراکم (DCT) حاوی عروق خونی کوچک اشغال شده و قطعات کوچکی از بافت استخوانی جدید (NB) در مجاورت و یا چسبیده به استخوان میزبان (HB) مشاهده می‌شود. رنگ‌آمیزی H&E. بزرگنمایی ۲۰۰×.



شکل ۳ - فتوگراف گروه آزمایشی در روز بیست و یکم: استخوان‌سازی جدید (NB) هم در مرکز ضایعه و هم در مجاورت ضایعه و نزدیک به استخوان میزبان (HB) مشاهده می‌شود. قطعات OCP (\*) به طور پراکنده به وسیله سلول‌های چندهسته‌ای (نوکل پیکان بلند) در بر گرفته شده، سلول‌های استخوان‌ساز (پیکان کوچک) به صورت ردیف‌های منظم در مجاورت استخوان جدید (NB) قرار گرفته‌اند. رنگ‌آمیزی H&E. بزرگنمایی ۱۰۰×.



شکل ۴ - فتوگراف گروه آزمایشی در روز بیست و هشتم: استخوان جدید ساخته شده (NB) چسبیده به استخوان میزبان (HB) مشاهده می‌شود (مرز دو استخوان به وسیله پیکان‌های کوتاه نشان داده شده است). قطعات OCP (\*) به جا مانده به وسیله استخوان جدید (NB) در بر گرفته شده، حفرات مغز استخوان (BMC) نیز شکل گرفته‌اند. رنگ‌آمیزی H&E. بزرگنمایی ۱۰۰×.

ضایعه به وسیله بافت همبند متراکم اشغال شده بود. سلول‌های استئوبلاست به طور پراکنده در حاشیه ضایعه مشاهده می‌شدند (شکل ۵). در این گروه و در روز بیست و هشتم پس از عمل، جزایر کوچکی از بافت استخوانی جدید

## بحث

بیومتریال‌های کلسیم فسفات یکی از شناخته شده‌ترین مواد مصنوعی هستند که قادر به جانشینی با بافت‌های سخت استخوان و دندان می‌باشند (۹،۱۰). این مواد باعث سمیت موضعی و سیستمیک کمتری شده و از خاصیت ایمنوژنیسیته کمتری نیز برخوردارند (۲۳). این دسته از مواد با توجه به نسبت میزان کلسیم به میزان فسفات موجود در آنها، از نظر قدرت القاء و هدایت استخوان‌سازی، شدت و ضعف دارند (۱۱،۱۲). دسته‌ای از این مواد تنها به عنوان حامل عوامل استخوان‌ساز عمل می‌کنند و دسته‌ای دیگر علاوه بر دارا بودن این خاصیت می‌توانند در مجاورت بافت استخوانی صدمه دیده موجب القاء استخوان‌سازی جدید گردند (۱۶-۱۳). سرده‌ی گروه دوم اکتاکلسیم فسفات است که به عنوان پیش‌ساز مستقیم هیدروکسی آپاتیت مطرح گردیده است (۱۷).

نتایج حاصل از این تحقیق نشان داد که اکتاکلسیم فسفات پس از کاشت در محل ضایعه ایجاد شده بر روی ستیغ آلئولار استخوان فک تحتانی باعث القاء استخوان‌سازی از طریق درون غشایی شده است. شروع استخوان‌سازی در روز هفتم پس از کاشت، به صورت موضعی و در مجاورت قطعات OCP آغاز شد. در این روز ماده کاشت شده توسط جمعی از ماتریکس آلی و نیز سلول‌های تک‌هسته‌ای و چند هسته‌ای ژانت احاطه شد که نشانگر واکنش بافت میزبان نسبت به OCP می‌باشد. چنین یافته‌ای به وسیله Kamakura و همکاران (۱۹۹۷) در هفته دوم پس از کاشت و در حاشیه ضایعه گزارش شد. این محققین قطعات OCP را در زیر پریوست ستیغ آلئولار و به صورت Onlay کاشت نمودند (۲۴). در روز چهاردهم پس از کاشت، استخوان جدید از حجم بیشتری برخوردار گشته، به صورت جزایر استخوانی در بین و بر روی ماده کاشت شده قرار گرفت. از این روز ظهور بیشتر سلول‌های ژانت چندهسته‌ای در اطراف قطعات OCP مشاهده شد که در حال جذب ماده کاشت شده بودند. Denkovski و همکاران (۱۹۹۴) چنین فعالیتی را به حضور عوامل استخوان‌ساز در ماتریکس استخوان نسبت دادند (۲۵). مطالعات سایر محققین نشان داد که ظهور تعداد بیشتر سلول‌های چندهسته‌ای در اطراف ماده کاشت شده، که

احتمالاً تعدادی از آنها خصوصیات سلول‌های استخوان‌خوار را دارند، از یک طرف باعث جذب سریع آنها شده، از طرف دیگر موجب بازسازی تیغه‌های نامنظم استخوان جدید می‌گردد (۲۶). در روز بیست و یکم با افزایش بیشتر استخوان جدید در اطراف ماده کاشت شده در حاشیه ضایعه و نزدیک و چسبیده به استخوان میزبان نیز استخوان‌سازی جدید صورت گرفت. اما هنوز اتصال کامل بافت استخوانی جدید با حاشیه ضایعه و استخوان میزبان بوضوح قابل مشاهده نبود. در روز پایانی دوره مطالعه، استخوان جدید از تکامل بیشتری برخوردار بوده، به طور کامل به استخوان میزبان متصل گردیده بود. از این رو افتراق بین استخوان جدید و استخوان میزبان به سختی ممکن بود. این یافته در هیچکدام از مطالعات قبلی گزارش نشده است (۲۴). در این روز مشاهده شد که ماده کاشت شده تقریباً به طور کامل جذب شده و قطعات اندک به جا مانده از آنها در بین استخوان جدید محصور شده‌اند. افزایش سریع بافت استخوانی جدید و نیز جذب بیشتر قطعات OCP را در این مطالعه شاید بتوان به نقش مثبت سلول‌های استخوانی موجود در حاشیه ضایعه نسبت داد (۱۷).

اینکه چگونه OCP پس از کاشت در محل ضایعات استخوانی باعث القای استخوان‌سازی گشته و از چه خصوصیات بیولوژیکی برای تحریک استخوان‌سازی و پیشرفت آن برخوردار است، به طور قطع و یقین شناخته نشده است. Kamakura (۱۹۹۹) گلیکوکونژوگه‌های موجود در بافت تجمع یافته بر روی قطعات OCP را عامل موثر در استخوان‌سازی دانست (۱۸). Suzuki و همکاران (۱۹۹۳) اظهار داشتند که اکتاکلسیم فسفات از نظر خصوصیات بیولوژیک در تحریک استخوان‌سازی همانند TGFβ عمل می‌کند. این محققین اظهار داشتند که عوامل بیواکتیو همچون TGFβ موجود در بافت‌های اطراف یا مایع بافتی پیرامونی، بر قطعات OCP تجمع یافته، ممکن است عاملی برای تمایز سلول‌های استخوان‌ساز، ساخته شدن استخوان جدید و به کارگیری سلول‌های استخوان‌خوار باشند (۱۵). Sasano و همکاران (۱۹۹۵) خصوصیات بیولوژیک OCP را در القاء و هدایت استخوان‌سازی با خصوصیات بیولوژیک

### نتیجه‌گیری

نتایج این پژوهش نشان داد که OCP باعث تحریک فعالیت استخوان‌سازی و ظهور استخوان جدید در محل ضایعه ستیغ آلوئولار استخوان فک تحتانی می‌گردد. از این رو می‌تواند باعث افزایش و تقویت ستیغ آلوئولار در افرادی که دچار پسروی و جذب ستیغ آلوئولار گشته‌اند شده، جهت پر کردن حفرات دندانی (پس از کشیدن دندان) نیز مورد استفاده قرار گیرد.

پروستاگلاندین  $E_1$  قابل قیاس دانستند. این محققین اظهار نمودند که پروستاگلاندین  $E_1$  در بافت‌های احاطه کننده OCP و یا مایع بافتی موجود در اطراف آن تجمع یافته، ممکن است تا زمان وجود قطعات OCP در محل ضایعه، آزاد شده، بر روی سلول‌های استخوان‌ساز عمل کند (۱۶).

### References

1. Mehlisch DR, Taylor TD, Leibold DG, Miller S, Marks SC: Evaluation of collagen / hydroxyapatite for augmenting deficient alveolar ridge. J Oral Maxillofac Surg 1987;45:408-413.
2. Mercier P, Haung H, Cholewa J, Djokovic S: A comparative study of the efficacy and morbidity of five techniques for ridge augmentation of the mandible. J Oral Maxillofac Surg 1992;50:210-217.
3. Baker RD, Terry BC, Davis WH, Connole PW: Long-term results of alveolar ridge augmentation. J Oral Surg 1979;37:486-489.
4. Waite DE: Overview and historical perspective of oral reconstructive surgery. Oral Surg Oral Med Oral Pathol 1989;68:495-498.
5. Furuzawa T, Mizunuma K, Yamashita SH, Takahashi T: Investigation of early bone formation using resorbable bioactive glass in rat mandible. Int J Oral Maxillofac Implants 1998;13:672-676.
6. Donos N, Kostopoulos L, Karring T: Alveolar ridge augmentation by combining autogenous mandibular bone grafted and non-resorbable membranes. Clin Oral Implants Res 2002;13:185-191.
7. Pettis GY, Kabon LB, Glowacki J: Tissue response to composite ceramic hydroxyapatite/demineralized bone implants. J Oral Maxillofac Surg 1990;48:1068-1074.
8. Redondo LM, Cantera JM, Hernandez AV, Puerta CV: Effect of particulate porous hydroxyapatite on osteoinduction of demineralized autografts in experimental reconstruction of the rat mandible. Int J Oral Maxillofac Surg 1995;24:445-448.
9. Kurashina K, Kurita H, Hirano M, et al: In vivo study of calcium phosphate cement: Implantation of a  $\alpha$ -tricalcium phosphate/dicalcium phosphate dibasic/tetracalcium phosphate monoxide cement paste. Biomaterial 1997;18:539-543.
10. Yoshikawa M, Toda T: Reconstruction of alveolar bone defects by calcium phosphate compounds. J Biomed Mater Res 2000;53:430-437.
11. Constanz BR, Ison IC, Flumer MT: Skeletal repair by insitu formation of mineral phase of bone. Science 1995; 267:1796-1798.
12. Pinholt EM, Ruyter IE, Haanaes HR, Bang G: Chemical, physical, and histologic studies on four commercial apatites for alveolar ridge augmentation. J Oral Maxillofac Surg 1992;50:859-867.
13. Alper G, Bernick S, Yazdi M, Nimni ME: Osteogenesis in bone defects in rats: The effects of hydroxyapatite and demineralized bone matrix. Am J Med Sci 1989;298:371-376.

14. Ono I, Gunji H, Suda K, et al: Bone induction of hydroxyapatite combined with bone morphogenetic protein and covered with periosteum. *Plastic Reconst Surg* 1995;7:1265-1272.
15. Suzuki O, Nakamura M, Miyasaka Y, Kagayama M, Sakurai M: Maclura pomifera agglutinin-binding glycoconjugates on converted apatite from synthetic octacalcium phosphate implanted into sobperiosteal region of mouse calvaria. *Bone and Mineral* 1993;20:151-166.
16. Sasano Y, Kamakura SH, Suzuki O, Nakamura M, Ohki H, Homma H: Subperiosteal implantation of octacalcium phosphate (OCP) stimulated both chondrogenesis and osteogenesis in the tibia, but osteogenesis in the parietal bone of a rat. *Anat Rec* 1995; 242:40-46.
17. Kamakura SH, Sasano Y, Hatori K, et al: Implanted octacalcium phosphate is more resorbable than  $\beta$ -tricalcium phosphate and hydroxyapatite. *J Biomed Mater Res* 2002;59:29-34.
18. Kamakura SH, Sasano Y, Homma H, Suzuki O, Kagayama M, Motegi K: Implantation of octacalcium phosphate (OCP) in rat skull defects enhances bone repair. *J Dent Res* 1999;78:1682-1687.
۱۹. سرگلزایی - ف، سبجانی - ع ق، اعتصام - ف، اکبری - م، نیک نفس - ب، مهران‌نیا - ک: نقش اکتاکلسیم فسفات (OCP) در ترمیم نقائص استخوان پاریتال در موش صحرائی. *مجله دانشور* ۱۳۸۰؛ سال هشتم، شماره ۳۵: ۴۷-۵۴.
20. Kamakura S, Sasano Y, Nakajo S, Shimizu T, Suzuki O, Katou F: Implantation of octacalcium phosphate combined with transforming growth factor- $\beta$ 1 Enhances bone repair as well as resorption of the implant in rat skull defects. *J Biomed Mater Res* 2001;57:175-182.
21. Sargolzaei-aval F, Sobhani A, Arab MR, Sarani SA, Heydari MH: The efficacy of implant of octacalcium phosphate in combination with bone matrix gelatin (BMG) on bone regeneration in skull defects in rat. *Iran J Med Sci* 2004;29:124-129.
22. Legeros RZ: Preparation of octacalcium phosphate (OCP): A direct fast method. *Calcif Tissue Int* 1985;37:194-197.
23. Jarch M: Calcium phosphate as hard tissue prosynthetic. *J Clin Orthop* 1981;157:259-278.
24. Kamakura SH, Sasano Y, Nakamura M, Suzuki O, Ohki H, Kagayama M, Motegi K: Initiation of alveolar ridge augmentation in the rat mandible by sobperiosteal implantation of octacalium phosphate. *Arch Oral Biol* 1997;41: 1029-1038.
25. Denkovski P, Tertinegg I, Heersche JNM: Heterogeneity between osteoblastic populations isolated from adult rat skeletal sites. *Bone & Mineral* 1994;25:58. (Abs)
26. Ohki H: Enhancement of bone formation in bone marrow caused by implantation of octacalcium phosphate. *Jpn J Oral Maxillofac Surg* 1995;47:945-956.