

مقایسه فلپ جابجا شونده تاجی همراه پیوند بافت همبند با و بدون یقه اپی تلیال به منظور پوشش ریشه و افزایش ارتفاع لثه کراتینیزه

دکتر زهره طبیبزاده نوری*، دکتر لیلا گل پسند حق**

چکیده

سابقه و هدف: تحلیل لثه و عوارض بیشمار آن از جمله حساسیت سطح ریشه‌ها و مسأله زیبایی با روشهای متفاوتی درمان شده و متعاقباً نتایج متفاوت و گاه متناقض گزارش گردیده است. هدف از این مطالعه مقایسه فلپ جابجاشونده تاجی همراه پیوند بافت همبند (SeCTG) با و بدون یقه اپی تلیال در میزان پوشش ریشه و افزایش لثه کراتینیزه بود.

مواد و روشها: این تحقیق به روش کارآزمایی بالینی تصادفی دوسوکور بر روی ۲۴ دندان دارای تحلیل لثه کلاس I میلر در ۹ بیمار (۷ مرد و ۲ زن) ۲۰-۴۵ سال مراجعه کننده به بخش پرپروتولوژی دانشکده دندانپزشکی دانشگاه علوم پزشکی شهید بهشتی به صورت split mouth در سال ۱۳۸۲ صورت گرفت. ناحیه جراحی به طور تصادفی برای دو روش پیوند بافت همبند با و بدون یقه اپی تلیال با فلپ جابجا شونده تاجی به عنوان مورد و شاهد انتخاب و پارامترهای عمق کلینیکی شیار لثه، ارتفاع و عرض تحلیل، ارتفاع لثه کراتینیزه و حد چسبندگی بالینی قبل و ۳ ماه بعد از جراحی محاسبه و ثبت گردیدند. داده‌ها به کمک نرم‌افزار آماری SPSS 12 و با استفاده از آزمون Paired t مورد تجزیه و تحلیل قرار گرفتند.

یافته‌ها: میزان کاهش ارتفاع تحلیل در روش SeCTG با یقه اپی تلیال $1/88 \pm 0/93$ میلی‌متر (۶۲/۶۸ درصد و $P < 0/001$) و در روش SeCTG بدون یقه اپی تلیال $1/54 \pm 1/11$ میلی‌متر (۵۴/۸ درصد و $P < 0/001$) و میزان کاهش عرض تحلیل در روش SeCTG با یقه اپی تلیال $1/62 \pm 1/38$ (۴۰/۶۶ درصد و $P = 0/002$) و بدون یقه اپی تلیال $1/22 \pm 1/62$ (۳۴/۷۵ درصد و $P = 0/02$) گزارش گردید. تمام تغییرات شاخص‌های فوق داخل گروه‌ها به جز اولین شاخص، قبل و پس از جراحی معنی‌دار بود ولی تغییرات بین دو گروه معنی‌دار نبود. نتیجه‌گیری: با توجه به نتایج به دست آمده فوق روش SeCTG با یقه اپی تلیال به دلیل نقش دوگانه آن (pedicle flap و free gingival graft) و سهولت در انجام و بخیه بخصوص در دندان‌های پایه پارسیل یا ثابت که به افزایش ارتفاع لثه کراتینیزه در آنها نیاز می‌باشد، توصیه می‌گردد.

کلید واژگان: تحلیل لثه، پوشش ریشه، پیوند بافت همبند تحت اپی تلیالی

تاریخ تأیید مقاله: ۱۳۸۵/۹/۶

تاریخ اصلاح نهایی: ۱۳۸۴/۸/۲۴

تاریخ دریافت مقاله: ۱۳۸۳/۱۰/۱۹

مجله دانشکده دندانپزشکی دانشگاه علوم پزشکی شهید بهشتی، دوره ۲۵، شماره ۴، زمستان ۱۳۸۶، ۳۸۶-۳۷۹

مقدمه

سطوح دندانی مشاهده می‌شود (۳). تحلیل بافت مارجینال در ۲۷ درصد از مردان ۱۸-۲۵ ساله (۴) و ۶۲ درصد از افراد ۱۶-۲۵ ساله و ۱۰۰ درصد از افراد ۸۶-۴۶ ساله (۵) گزارش شده است. عوامل مستعد کننده این عارضه عبارتند از موقعیت دندان در قوس فکی (۶)، آسیب حاصل از مسواک (۶)، اتصال غیرطبیعی فرنوم (۶)، پرکردگی‌ها و روکش‌های در تماس با لثه (۷)، حرکت ارتودنتیک دندانی (۸) و لثه

تحلیل بافت حاشیه‌ای (marginal tissue recession) عبارت است از جابجایی اپیکالی بافت نرم نسبت به CEJ که با آشکار شدن سطح ریشه همراه می‌باشد (۱). این مسأله هم در افراد با بهداشت دهانی خوب و هم در افراد با بهداشت دهانی ضعیف شایع است (۲). در افراد با بهداشت دهانی خوب تحلیل بافت مارجینال بطور عمده در سطح باکال (۲) و در افراد دارای بیماری پرپروتنتال درمان نشده در همه

پزشکی شهید بهشتی در سال ۱۳۸۲ صورت گرفت.

مواد و روشها

تحقیق حاضر به روش split mouth randomized clinical trial بر روی ۹ بیمار شامل ۲ زن و ۷ مرد در سنین ۲۰ تا ۴۵ سال و بر روی ۲۴ دندان دارای تحلیل لثه کلاس I میلر صورت گرفت. بیمارانی که به بخش پرپروتکتیکس یا درمانگاه‌های وابسته به دانشکده دندانپزشکی دانشگاه علوم پزشکی شهید بهشتی به طور مستمر مراجعه کرده و در بررسی بالینی پرپروتکتیکس آنها تحلیل لثه از نوع کلاس I میلر تشخیص داده شده بود به عنوان مورد مناسب تلقی گردیدند. دندان‌های مورد مطالعه شامل ۴ لترال، ۲ کانین، ۴ پرمولر اول و ۲ پرمولر دوم در فک پایین و ۴ کانین، ۴ پرمولر اول و ۴ پرمولر دوم در فک بالا بودند.

در صورت وجود بیماری عمومی، مصرف داروهای تأثیرگذار بر وضعیت پرپروتکتیکس، بارداری، استعمال و یا سابقه استعمال دخانیات، مالاکلوژن یا موقعیت نادرست دندانها، سابقه درمان ارتودنسی در ناحیه مورد نظر، ابتلا به بیماری‌های مخاط دهان، لقی فراتر از حد فیزیولوژیک، بیماری‌های پرپروتکتال، صدمات پالپ (نان و ایتال بودن)، روکش در دندان دارای تحلیل، سایش بیش از حد، تقعر حفره ماقند، پوسیدگی و ترمیم در ناحیه مورد نظر، ارتفاع لثه کراتینیزه کمتر از ۲ میلی‌متر، سابقه جراحی پرپروتکتال طی ۱۲ ماه گذشته در ناحیه مورد نظر، بیمار از تحقیق کنار گذاشته می‌شد. پس از جلب رضایت از بیماران، نمونه‌هایی که حداقل ۲ دندان تک ریشه دارای تحلیل لثه کلاس I میلر در سطح باکال داشته، به صورت split mouth و ترجیحاً به صورت قرینه mirror image بودند به طوری که ارتفاع هر تحلیل مساوی یا بیشتر از ۲ میلی‌متر بود و اختلاف ارتفاع عمودی دو تحلیل بیش از یک میلی‌متر نبود، وارد تحقیق شدند. قبل از جراحی، حفظ بهداشت دهان به روش modified Stillman brushing و استفاده از نخ دندان آموزش داده شد. جرمگیری و صاف و صیقلی کردن سطح ریشه توسط قلم‌های دستی و اولتراسونیک و تصحیح اکلوژن در صورت نیاز به طور یکسان برای همه انجام شد. رکوردهای لازم از جمله رادیوگرافی‌های پری‌اپیکال با

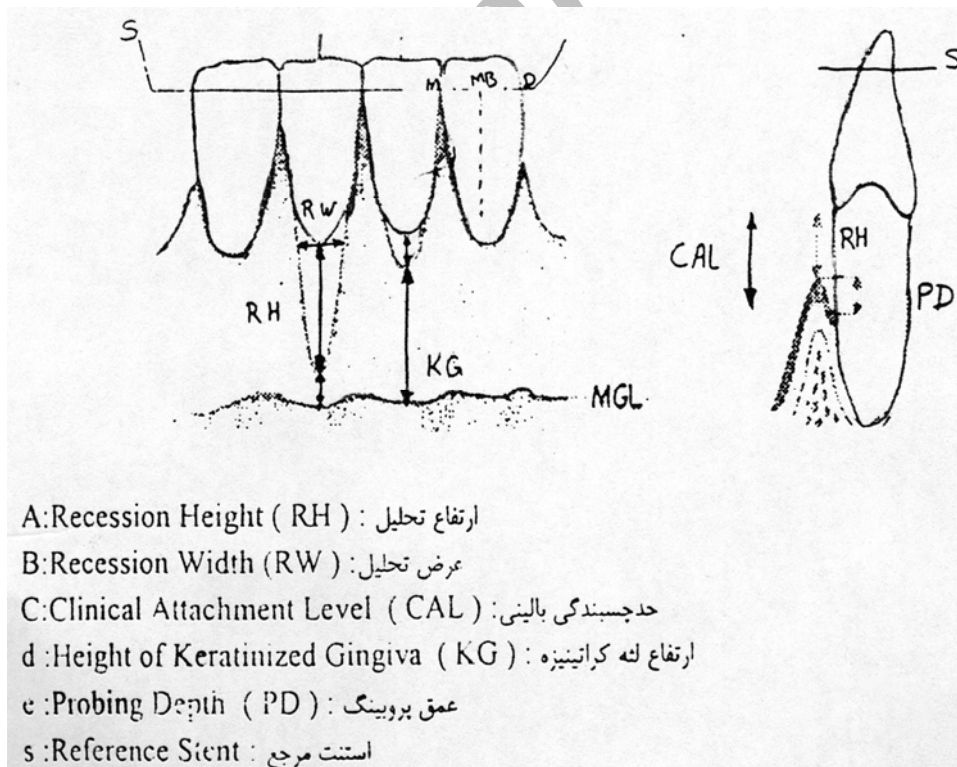
چسبندگی کم (۹). پوشش ریشه در مواردی تجویز می‌شود که بیمار از حساسیت و ظاهر نازیبای دندان شکایت داشته باشد. پوشش ریشه همچنین برای پیشگیری از پوسیدگی سطح ریشه و سایش طوق دندان (cervical abrasion) نیز تجویز می‌گردد (۱۰). با افزایش ارتفاع لثه کراتینیزه نیز کنترل پلاک تسهیل شده، از تحلیل احتمالی لثه در آینده جلوگیری می‌گردد (۱۱). در مورد بهترین راه حل درمانی در میان محققین اختلاف نظر وجود دارد و مقادیر متفاوت پوشش ریشه و افزایش ارتفاع لثه کراتینیزه گزارش گردیده است. پوشش ریشه در موارد تحلیل کلاس I و II میلر توسط free connective tissue graft، ۹۸-۵۲ درصد (۱۵) و در مورد افزایش لثه کراتینیزه نیز متعاقب free connective tissue graft، مقادیر متفاوت ۰/۷ میلی‌متر (۱۶) تا ۳/۶ میلی‌متر گزارش شده است (۱۷). بنابراین تحقیق بیشتر در این زمینه مطلوب به نظر می‌رسد. Bouchard و همکاران در سال ۱۹۹۴ به منظور مقایسه پوشش ریشه، دو روش پیوند بافت همبند را مقایسه نمودند. در تحقیق آنها در گروه مورد، یقه اپی‌تلیالی بافت همبند حفظ و در محل گیرنده عریان باقی می‌ماند و گروه شاهد بافت همبند فاقد یقه اپی‌تلیالی بود (۱۵). حفظ یقه اپی‌تلیالی در تکنیک Bouchard براساس استدلال Langer and Langer در سال ۱۹۸۵ بود (۱۲) که دلیل باقی گذاشتن قسمت اپی‌تلیالی در بافت همبند را چنین عنوان نمودند:

۱- افزایش ضخامت بافت لثه در ناحیه سرویکال ریشه تحلیل رفته مهمترین مسأله در بدست آوردن پوشش ریشه می‌باشد. ۲- حضور قسمت اپی‌تلیالی باقی گذاشته شده در پیوند با اپی‌تلیوم موجود در مارچین فلپ، یکپارچگی مناسبی را فراهم می‌کند. ۳- عمل بخیه زدن را تسهیل نموده، بنابراین پیوند به صورت راحت‌تری در جای خود تثبیت می‌شود. ۴- این نوع پیوند به صورت پیوند آزاد در قسمت کروئال و پیوند پایه‌دار در ناحیه اپیکال عمل می‌کند. هدف از این مطالعه با توجه به نتایج متفاوت در تحقیقات موجود (۱۶)، مقایسه تأثیر دو روش درمانی فلپ جابجا شونده تاجی همراه پیوند بافت همبند با و بدون یقه اپی‌تلیالی در پوشش ریشه و افزایش ارتفاع لثه کراتینیزه بود که در افراد مراجعه کننده به دانشکده دندانپزشکی دانشگاه علوم

(شکل ۱). انتخاب روش جراحی فلپ جابجا شونده تاجی همراه پیوند بافت همبند با یا بدون یقه اپی تلیال به طور تصادفی با پرتاب سکه و انتخاب افراد براساس مراجعه تصادفی آنان جهت درمان به بخش پریو صورت گرفت. کلیه جراحی ها توسط یک نفر دستیار تخصصی سال آخر بخش پریودنتیکس انجام شدند.

پس از آماده سازی و ضد عفونی کردن اطراف دهان بیمار با بتادین، ناحیه عمل با تزریق موضعی با کارپول لیدوکائین ۲ درصد و اپی نفرین ۱:۸۰۰۰۰ بی حس گردید. سطح ریشه به طور کامل با کورت گریسی (Hu - friedy gracy curette) صاف و صیقلی شد و هیچ اقدام اضافی جهت کاهش تحذب ریشه صورت نگرفت. برش افقی اولیه توسط تیغه بیستوری شماره ۱۵ در پاپیلای اینتردنتال مزیال و دیستال مجاور در امتداد CEJ یا مقداری کرونالی تر از CEJ دندان دارای تحلیل ایجاد شد به طوری که ۱-۲mm از لبه دندان های مجاور فاصله داشته باشد. سپس در دندان مورد

تکنیک long cone parallel قالب گیری و استنت (۱۸) قبل از جراحی تهیه و نیز فتوگرافی از محل تحلیل لثه قبل، حین، بلافاصله و ۳ ماه بعد از انجام جراحی تهیه گردید. بعد از قالب گیری و تهیه کست از فک مورد نظر وسیله آکریلی با آکریل شفاف ساخته شده و پس از ایجاد شیار بر روی آن در نقطه میدباکال به عنوان مرجعی جهت تعیین ارتفاع لثه به کار گرفته شد. برای اندازه گیری ارتفاع تحلیل، پروب ویلیامز در نقطه mid buccal قرار گرفت. سپس با پرگار فاصله این نقطه تا لبه لثه محاسبه و با کمک کولیس (Tricle Brand، شانگهای، چین) ابعاد مورد نظر با دقت ۰/۱ میلی متر تعیین گردید. اندازه گیری شاخص های مورد نظر شامل ارتفاع و عرض تحلیل، عمق شیار لثه، ارتفاع لثه کراتینیزه و حد چسبندگی بالینی توسط دستیار دیگری که از روند مطالعه و روش درمان مطلع نبود زیر نظر متخصص لثه قبل و سه ماه پس از درمان و به کمک پروب ویلیامز، پرگار، کولیس و استنت آکریلی با دقت ۰/۱ میلی متر تعیین گردید



شکل ۱ -

partial thickness کنار زده شد، به طوری که به راحتی و بدون کشش بتواند به صورت کرونال قرار گیرد. سپس قسمت کرونال برش افقی در ناحیه پاپیلای بین دندانی

نظر برش سالکولار صورت گرفت. در مرحله بعد برش های عمودی به صورت متباعد در هر دو انتهای برش افقی ایجاد شدند به طوری که از MGL رد شوند. فلپ به صورت

شد از روش Roll جهت مسواک زدن استفاده کنند. پس از سه ماه تمامی شاخص‌های کلینیکی ذکر شده توسط شخص اندازه‌گیری کننده اولیه اندازه‌گیری شدند.

به کمک نرم‌افزار آماری SPSS 12.0، آزمون آماری one sample kolmogorov-smirnov برای سنجش توزیع نرمال داده‌ها استفاده شد. به دلیل توزیع نرمال داده‌ها از آزمون paired T برای مقایسه نتایج قبل و بعد از عمل جراحی در هر گروه و نیز نتایج دو گروه در مقاطع مشابه زمانی استفاده شد. برای تعیین ضریب همبستگی با توجه به نرمال بودن کلیه توزیع‌های لازم، از ضریب همبستگی Pearson استفاده گردید.

یافته‌ها

در این تحقیق، ۲۴ مورد تحلیل لثه کلاس I میلر در ۹ بیمار، شامل ۲ زن و ۷ مرد در سنین ۲۰ تا ۴۵ سال تحت درمان قرار گرفتند. در تمام مدت مطالعه، بهداشت دهان همه بیماران تحت کنترل مستمر قرار داشت. در هیچ یک از بیماران تورم، عفونت، حساسیت و درد غیرقابل تحمل پس از جراحی مشاهده نشد.

عمق شیار لثه در روش SeCTG با یقه‌اپی‌تلیال پس از جراحی از $1/08 \pm 0/28$ میلی‌متر به $1/6 \pm 0/34$ میلی‌متر رسید. در روش SeCTG بدون یقه‌اپی‌تلیال این میزان از $1/01 \pm 0/22$ میلی‌متر به $1/48 \pm 0/22$ میلی‌متر کاهش یافت. مقادیر فوق‌تر از عمل از نظر آماری معنی‌دار نبودند. (تست جفتی t: به ترتیب $P=0/718$ و $P=0/305$).

متوسط ارتفاع تحلیل در ناحیه میدباکال تا CEJ در روش SeCTG با یقه‌اپی‌تلیال از $2/95 \pm 0/57$ میلی‌متر به $1/07 \pm 0/72$ میلی‌متر رسید. در روش SeCTG بدون یقه‌اپی‌تلیال این میزان از $2/7 \pm 0/62$ میلی‌متر به $1/16 \pm 0/82$ میلی‌متر کاهش یافت. در هر دو روش این مقادیر پس از عمل نسبت به قبل از آن به طور معنی‌داری تغییر یافته بود (تست جفتی t: به ترتیب $P<0/001$ و $P=0/001$). این ارتفاع در مقایسه میان دو روش قبل و پس از جراحی معنی‌دار نبود (تست جفتی t: به ترتیب $P=0/12$ و $P=0/807$). متوسط پوشش ریشه به دست آمده در روش SeCTG با یقه‌اپی‌تلیال $62/68$ درصد و در روش SeCTG بدون یقه‌

deepithelialize شد تا هنگام برگرداندن فلپ به صورت کروئال از لحاظ خون‌رسانی دچار مشکل نشود. پس از بی‌حس کردن و قبل از ایجاد برش‌ها در کام، ضخامت مخاط با استفاده از پروب تخمین زده شده و پیوند بافت همبند با استفاده از روش trap door برداشته می‌شد. در ناحیه دیستال کانین تا مزیا ل مولر اول کام، ابتدا برش افقی عمود بر کام با فاصله ۲-۳ میلی‌متر از مارچین لثه و سپس دومین برش تقریباً موازی محور طولی دندان با فاصله ۲ میلی‌متر از برش افقی اولیه انجام گردید. اولین برش افقی به صورت partial thickness و دومین برش افقی به صورت partial thickness جدا می‌شد. بافت همبند همراه با یقه‌اپی‌تلیال بین دو برش افقی توسط یک برش partial برداشته شده، در داخل سالی‌ن نرمال قرار گرفت. بلافاصله فلپ پالاتال توسط نخ بخیه سیلک ۰-۳ به صورت بخیه‌های منقطع بخیه گردید. پیوند بافت همبند روی ریشه عریان قرار گرفته، با نخ بخیه قابل جذب reverse chromic gut ۰-۵ به پاپیلای مجاور ناحیه تحلیل توسط بخیه‌های منقطع بخیه شد. آنگاه فلپ partial thickness به منظور پوشش بافت همبند به طرف تاج جابجا شونده و به پاپیلای مزیا ل و دیستال با بخیه منقطع و نخ بخیه سیلک ۰-۴ بخیه شد به طوری که تمام پیوند به جزء یقه‌اپی‌تلیالی با فلپ پوشانده شود. در تکنیک فلپ جابجاشونده تاجی همراه پیوند بافت همبند بدون یقه‌اپی‌تلیال کلیه مراحل تهیه ناحیه گیرنده پیوند همانند روش توضیح داده شده فوق بود. تنها تفاوت روش اخیر، برداشتن یکپارچه بافت همبندی بدون یقه‌اپی‌تلیالی بوده، بافت همبند به وسیله فلپ کروئالی شده کاملاً پوشانده می‌شد.

پس از عمل توصیه شد بیمار از دهانشویه کلرهگزیدین ۰/۲ درصد دو بار در روز به مدت ۶۰ ثانیه، آنتی‌بیوتیک به مدت یک هفته و در صورت وجود درد مسکن هر ۶ ساعت استفاده نماید. بعد از گذشت ۱۰ روز بخیه‌ها و پانسمان برداشته شده و در فواصل دو و چهار هفته و بعد ماهیانه یکبار بعد از عمل برای بیمار پروفیلاکسی انجام گرفت. در دو تا سه هفته اول به بیماران آموزش داده شد که با یک پنبه آغشته به کلرهگزیدین ناحیه جراحی شده را تمیز کرده و مسواک نزنند. پس از این تاریخ به بیماران آموزش داده

اپی تلیال به میزان $1/85 \pm 0/9$ میلی متر ($P < 0/000$) و روش SeCTG بدون یقه اپی تلیال به میزان $1/74 \pm 1/35$ میلی متر ($P < 0/001$) موجب کاهش ارتفاع تحلیل شده است. مقدار اولیه تحلیل در دو روش، میزان ارتفاع تحلیل بعد از عمل و نیز تغییرات بین روش‌ها به لحاظ آماری معنی‌دار نبود ($P > 0/05$) (جدول ۱).

اپی تلیال $54/79$ درصد محاسبه شد. مقایسه این مقادیر نشان داد که تفاوت میان دو روش معنی‌دار نیست ($P > 0/05$). از آنجا که تشخیص CEJ به عنوان نقطه مرجع برای اندازه‌گیری ارتفاع تحلیل گاهی به سادگی ممکن نیست، ارتفاع تحلیل از استنت مرجع در نقطه میدباکال نیز محاسبه گردید. تأثیر روش‌های جراحی بر ارتفاع تحلیل در ناحیه میدباکال از استنت نشان داد که روش SeCTG با یقه

جدول ۱ - تغییر ارتفاع تحلیل، عرض تحلیل، ارتفاع لثه کراتینیزه و حد چسبندگی بالینی برحسب مراحل بررسی و روش‌های درمانی

متغیرها	گروهها	میزان اولیه	میزان ثانویه	مقایسه قبل و بعد
ارتفاع تحلیل از CEJ	SeCTG	$2/7 \pm 0/62$	$1/16 \pm 0/86$	$0/001$
	SeCTG+Collar ep	$2/95 \pm 0/57$	$1/07 \pm 0/72$	$< 0/001$
عرض تحلیل	SeCTG	$3/79 \pm 0/71$	$2/56 \pm 1/58$	$0/024$
	SeCTG+Collar ep	$4/16 \pm 0/84$	$2/54 \pm 1/69$	$0/002$
ارتفاع لثه کراتینیزه	SeCTG	$2/91 \pm 1/15$	$3/87 \pm 1/15$	$0/001$
	SeCTG+Collar ep	$2/88 \pm 0/93$	$4/2 \pm 1/47$	$0/002$
حد چسبندگی بالینی	SeCTG	$4/23 \pm 0/51$	$2/62 \pm 0/88$	$< 0/001$
	SeCTG+Collar ep	$4/62 \pm 0/71$	$2/6 \pm 0/88$	$< 0/001$

ep: Epithelium

درمان با درصد پوشش ریشه در هر دو روش SeCTG همبستگی معنی‌داری نداشت. حد چسبندگی بالینی در روش SeCTG با یقه اپی تلیال از $4/62 \pm 0/71$ میلی متر به $2/6 \pm 0/88$ میلی متر رسید. این مقدار در روش SeCTG بدون یقه اپی تلیال از $4/23 \pm 0/51$ میلی متر به $2/62 \pm 0/88$ میلی متر کاهش یافت (جدول ۱). در هر دو روش این میزان پس از عمل نسبت به قبل آن به طور معنی‌داری کاهش یافت (در هر دو روش $P < 0/001$).

میانگین ارتفاع پاپی قبل از جراحی در گروه مورد $(3/17 \pm 0/73 \text{ mm})$ و در گروه شاهد $(3/35 \pm 0/75 \text{ mm})$ بود که اختلاف معنی‌داری بین دو گروه از لحاظ آماری وجود نداشت. ارتفاع پاپی با میزان پوشش در گروه مورد و شاهد ارتباط معنی‌داری نداشت (در گروه مورد $P = 0/816$ و $r = 0/075$) و در گروه شاهد $(P = 0/693$ و $r = 0/127$).

ارتفاع dehiscence استخوانی یا فاصله استخوان میدباکال تا استنت در گروه مورد $11/79 \pm 1/8 \text{ mm}$ و در گروه شاهد $12/24 \pm 1/24 \text{ mm}$ گزارش گردید که همبستگی معنی‌داری در هیچ یک از دو گروه یا میزان پوشش مشاهده نگردید.

شکل ۲ نمونه‌ای از نتیجه جراحی SeCTG بدون یقه اپی تلیال

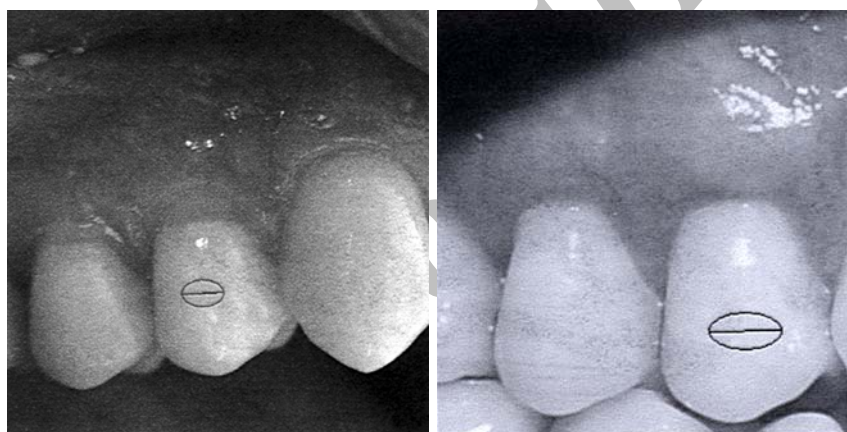
عرض تحلیل در روش SeCTG با یقه اپی تلیال از $4/16 \pm 0/84$ میلی متر به $2/54 \pm 1/69$ میلی متر ($P = 0/002$) معادل $40/66$ درصد و در روش SeCTG بدون یقه اپی تلیال از $3/79 \pm 0/71$ میلی متر به $2/56 \pm 1/58$ میلی متر ($P = 0/024$) معادل $34/75$ درصد کاهش یافت. عرض تحلیل در این دو روش قبل و پس از عمل جراحی تفاوت معنی‌داری با یکدیگر نداشتند (تست جفتی t: به ترتیب $P = 0/162$ و $P = 0/971$). عرض و ارتفاع تحلیل با میزان پوشش ریشه در هیچ یک از دو روش همبستگی معنی‌داری نداشت (جدول ۱). ارتفاع لثه کراتینیزه در روش SeCTG با یقه اپی تلیال به طور متوسط از میزان $2/88 \pm 0/93$ میلی متر به $4/2 \pm 1/47$ میلی متر افزایش یافت و اختلاف مقادیر مذکور $1/32 \pm 1/16$ میلی متر معادل $50/44$ درصد ($P = 0/002$) بود. در روش SeCTG بدون یقه اپی تلیال این مقادیر از $2/91 \pm 1/15$ میلی متر به $3/87 \pm 1/15$ میلی متر افزایش یافت. اختلاف این مقادیر $0/95 \pm 0/74$ میلی متر معادل $37/04$ درصد ($P < 0/001$) بود. این ارتفاع در دو روش قبل و پس از عمل جراحی تفاوت معنی‌داری نداشتند (جدول ۱). نسبت متوسط ارتفاع لثه کراتینیزه به ارتفاع تحلیل در ناحیه میدباکال از CEJ قبل از

و $1/11 \pm 1/54$ میلی‌متر ($54/8$ درصد) کاهش در ارتفاع تحلیل در ناحیه میدباکال گردید. میزان کاهش ارتفاع تحلیل در این مطالعه در دامنه نتایج حاصل از مطالعات دیگر $52-98$ درصد بود (Bouchard (15-12). در سال ۱۹۹۴ در مطالعه‌ای تقریباً مشابه، میزان متوسط پوشش ریشه را در ناحیه میدفاسیال در هر دو روش SeCTG با و بدون یقه اپی‌تلیال $69/2$ درصد گزارش نمود. تفاوت مقادیر بدست آمده در این مطالعه با مقادیر بدست آمده توسط Bouchard را می‌توان به استفاده از اسید سیتریک در گروه کنترل (SeCTG بدون یقه اپی‌تلیال) و زمان ارزیابی متفاوت (مدت زمان ارزیابی در مطالعه ایشان ۶ ماه در نظر گرفته شده بود) نسبت داد. میانگین پوشش ریشه بدست آمده در تحقیق

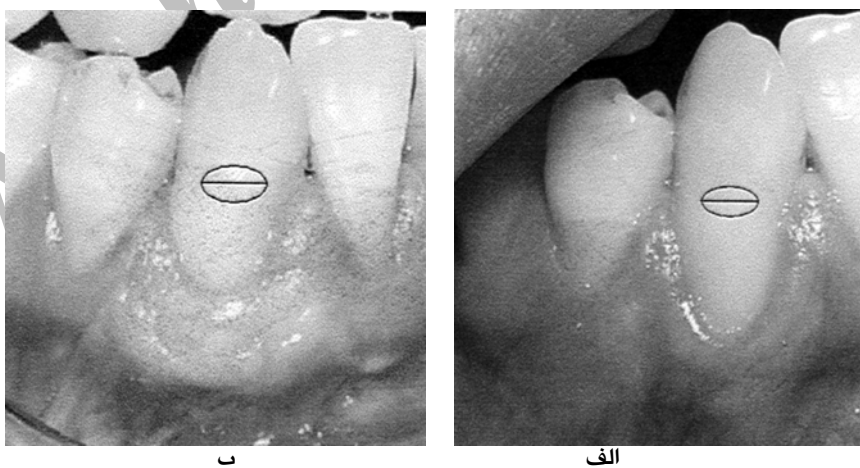
و شکل ۳ نمونه‌ای از نتیجه جراحی SeCTG با یقه اپی‌تلیال را نشان می‌دهند.

بحث

نتایج حاصل از این مطالعه نشان دادند که SeCTG با و بدون یقه اپی‌تلیال، روش‌های موثری در حصول پوشش ریشه و افزایش ارتفاع لثه کراتینیزه می‌باشند. در این مطالعه کاهش ارتفاع و عرض تحلیل، حصول چسبندگی بالینی و ارتفاع لثه کراتینیزه با استفاده از هر یک از دو روش بعد از سه ماه تفاوت معنی‌داری با یکدیگر نداشتند. در این تحقیق روش SeCTG با یقه اپی‌تلیال و بدون یقه اپی‌تلیال به طور متوسط به ترتیب موجب $1/88 \pm 0/93$ میلی‌متر ($62/68$ درصد)



شکل ۲ - دندان پرمولر اول قبل (الف) و ۳ ماه بعد از جراحی (ب) SeCTG



شکل ۳ - دندان کانین قبل (الف) و ۳ ماه بعد از جراحی (ب) SeCTG با یقه اپی‌تلیالی

در سال ۱۳۸۲، در روش SeCTG همراه با ادنتوپلاستی و بدون ادنتوپلاستی میانگین پوشش ریشه را به ترتیب $2/99 \pm 1/07$ میلی‌متر ($88/9$ درصد) و $2/16 \pm 1/00$ میلی‌متر

طبیبزاده و وهبی (۱۹) در سال ۱۳۸۲ در روش SeCTG، $2/62 \pm 1/1$ میلی‌متر ($61/4$ درصد) بود که با میانگین پوشش ریشه در تحقیق حاضر هماهنگی دارد. صناعی و پژوه (۲۰)

بافت همبند بدون ادنتوپلاستی $۱/۰۷ \pm ۰/۸۱$ میلی متر گزارش کردند. میزان افزایش ارتفاع لثه کراتینیزه در مطالعه فعلی با میزان مذکور در مطالعه صانعی و پژوه تطابق دارد.

Karring و همکاران (۲۳) در تحقیق دیگری دریافتند که افزایش لثه کراتینیزه می تواند به تشکیل بافت گرانول حاصل از بافت PDL (Periodontal ligament) نیز نسبت داده شود. نسبت متوسط ارتفاع لثه کراتینیزه به ارتفاع تحلیل در ناحیه میدباکال از CEJ قبل از درمان با درصد پوشش ریشه در هر دو روش SeCTG همبستگی معنی داری نداشت. Blanc (۲۴) در سال ۱۹۹۱ به ارزیابی حداقل مقدار بافت کراتینیزه ضروری برای بدست آوردن پوشش ریشه پرداخت و چنین نتیجه گرفت ارتباطی بین ارتفاع اولیه بافت کراتینیزه و درصد پوشش ریشه وجود ندارد.

در مطالعه حاضر، میزان متوسط حصول چسبندگی بالینی در روش SeCTG با یقه اپی تلیال $۱/۰۶ \pm ۲/۰۲$ میلی متر ($۴۳/۲۴$ درصد) و در روش SeCTG بدون یقه اپی تلیال $۱/۰۷ \pm ۱/۶۱$ میلی متر ($۳۷/۰۱$ درصد) بود. طبیب زاده و وهبی (۱۹) این میزان را در روش SeCTG $۰/۹۴ \pm ۲/۲۴$ میلی متر ($۳۹/۸$ درصد) بدست آوردند که با نتایج تحقیق حاضر در روش SeCTG بدون یقه اپی تلیال تقریباً مشابه است.

نتیجه گیری

علیرغم عدم وجود اختلاف معنی دار در پوشش ریشه و افزایش لثه کراتینیزه در دو روش فوق، روش SeCTG با یقه اپی تلیال به دلیل نقش دوگانه (pedicle flap و free gingival graft)، همچنین سهولت در عملکرد (handling) و بخیه نمودن به خصوص در دندان های پایه پارسیل یا ثابت که نیاز به افزایش ارتفاع لثه کراتینیزه نیز می باشد توصیه می گردد.

References

1. Lindhe J, Karring T, Lang NP: Clinical periodontology and implant dentistry. 3rd Ed. Copenhagen. Munksgaard 1997;Chaps 19,27: 553-562, 575-580, 830.
2. Loe H, Anerud A, Boysen H: The natural history of periodontal disease in man: prevalence severity and extent of gingival recession. J Periodontol 1992;63:489-495.
3. Okamoto H, Yoneyama T, Lindhe J, Haffajee A, Socransky SS: Methods of evaluation of periodontal disease data in epidemiology research. J Clin Periodontal 1988;15:430-439.

(۶۸/۸ درصد) بدست آوردند. نتایج میانگین پوشش ریشه در گروه بدون ادنتوپلاستی با نتایج بدست آمده در تحقیق حاضر، از نظر آماری اختلاف معنی داری نداشت. بنابراین حصول نتایج بهتر در گروه نخست می تواند به دلیل ادنتوپلاستی باشد (عمل ادنتوپلاستی با کاهش سطح، منطقه Avascular را کمتر می نماید و به این ترتیب التیام در مرحله bridging بهتر می شود) (۲۱). در مطالعه حاضر روش SeCTG با یقه اپی تلیال به $۱/۷۴ \pm ۱/۶۲$ میلی متر ($۴۰/۶۶$ درصد) و روش SeCTG بدون یقه اپی تلیال به $۱/۶۲ \pm ۱/۲۲$ میلی متر ($۳۴/۷۵$ درصد) کاهش در عرض تحلیل لثه منجر گردیدند. Bouchard (۱۵) در سال ۱۹۹۴ در مطالعه ای با هر دو روش SeCTG با و بدون یقه اپی تلیال $۲/۲$ میلی متر کاهش در عرض تحلیل را گزارش نمود. همچنین در مطالعه طبیب زاده و وهبی (۱۹) در سال ۱۳۸۲، کاهش عرض تحلیل در روش SeCTG $۱/۷۳ \pm ۱/۴۷$ میلی متر ($۳۶/۲$ درصد) و در روش CAF، $۱/۹۲ \pm ۲/۰۲$ میلی متر ($۴۰/۸$ درصد) گزارش گردید. مقادیر بدست آمده در این دو تحقیق با نتایج مطالعه حاضر تقریباً مشابه است. Langer and Langer (۱۲) برای اولین بار در سال ۱۹۸۵ روش SeCTG با یقه اپی تلیال را به انجام رسانده، پس از ۴ سال در ۵۶ مورد میزان پوشش ریشه را ۶-۲ میلی متر گزارش نمودند.

ارتفاع لثه کراتینیزه در مطالعه فعلی در روش SeCTG با یقه اپی تلیال $۱/۱۶ \pm ۱/۳۲$ میلی متر معادل $۵۰/۴۴$ درصد و در روش SeCTG بدون یقه اپی تلیال $۰/۷۴ \pm ۰/۹۵$ میلی متر معادل $۳۷/۰۴$ درصد افزایش داشت. Bouchard (۲۲) در سال ۱۹۹۷، مقدار افزایش لثه کراتینیزه را بعد از ۶ ماه $۰/۹۳$ میلی متر ($۴۳/۶$ درصد) در گروه کنترل و یک میلی متر ($۵۷/۸$ درصد) در گروه آزمایش گزارش نمود.

صانعی و پژوه (۲۰) در سال ۱۳۸۲ این ارتفاع را در روش بافت همبند با ادنتوپلاستی $۱/۱۷ \pm ۱/۴۸$ میلی متر و در روش

4. O'Leary TJ, Drake RB, Jividen GJ, Allen MF: The incidence of recession in young males: relationship to gingival and plaque score. *J Periodontol* 1968;6:109.
5. Gorman WJ: Prevalence and etiology of gingival recession. *J Periodontol* 1967;38:316.
6. Carranza FA: Clinical periodontology. 9th Ed. Philadelphia. WB Saunders Co., 2002;Chap17:276-277.
7. Turney CH: A retrospective study of the fit Jacket crowns placed around gold posts and cores and the associated gingival health. *J Oral Rehabil* 1982;9:427.
8. Steiner GG, Pearson JK, Ainamo J: Changes of marginal periodontium as a result of labial tooth movement in monkeys. *J Periodontol* 1981;52:314.
9. Nevins M, Mellonig JT: Periodontal therapy, clinical approaches and evidence of success. 1st Ed. Chicago: Quintessence Publishing Co. 1998;Chaps23,24:339,362-363, 351,359.
10. Raetzke P: Covering localized area of root exposure employing the envelope technique. *J Periodontol* 1985; 56:397-403.
11. American Academy of Periodontology Publishing Consensus Report: Mucogingival therapy. *Ann Periodontol* 1996;1:702-706.
12. Langer B, Langer L: Subepithelial connective tissue graft technique for root coverage. *J Periodontol* 1985; 56:715-720.
13. Nelson SW: SPCTG. A bilaminar reconstruction procedure for the coverage of denuded root surfaces. *J Periodontol* 1987;58:95-102.
14. Allen AL: Use of the supraperiosteal envelope in soft tissue grafting for root coverage (II) clinical results. *Int J Periodontic Restorative Dent* 1994;14:303-315.
15. Bouchard P, Ethienne D, Ouhayoun JP, Nilveus R: Subepithelial connective tissue graft in the treatment of gingival recession. A comparative study of 2 procedures. *J Periodontol* 1994;65:929-936.
16. Cordioli G, Mortaron OC, Chierico A, Crusovin GM: Comparison of 2 techniques of subepithelial connective tissue graft in the treatment of gingival recessions. *J Periodontol* 2001;72:1470-1476.
17. Harris RJ: Clinical evaluation of 3 techniques to augment keratinized tissue without root coverage. *J Periodontol* 2001;72:932-938.
18. Novaes AB, Grisi DC, Molina GO, et al: Comparative 6 – month clinical study of a subepithelial connective tissue graft and a cellular dermal matrix graft for the treatment of gingival recession. *J Periodontol* 2001;72:1477-1484.
۱۹. طبیب‌زاده‌ن، وهبی - س: مقایسه تأثیر فلپ جابجاشونده تاجی با و بدون پیوند بافت همبند در پوشش ریشه. *مجله دندانپزشکی دانشگاه علوم پزشکی شهید بهشتی*، ۱۳۸۲؛ ۲۱: ۷۳۲-۷۲۰.
۲۰. صانعی - ا، مقدس - ح، پژوه - و: بررسی و مقایسه بالینی میزان پوشش سطوح عریان ریشه با روش جراحی پیوند بافت همبندی به تنهایی و همراه با ادنتوپلاستی در درمان تحلیل لثه دندانهای مبتلا به سایش سرویکالی. *پایان‌نامه دکترای تخصصی، دانشکده دندانپزشکی دانشگاه علوم پزشکی شهید بهشتی، سال تحصیلی ۱۳۸۲*.
21. Goldman HM, Cohen W: Periodontal therapy. 6th Ed. St. Louis: The CV Mosby Co. Chap26:920-922.
22. Bouchard P, Nilveus R, Etienne D: Clinical evaluation of Tetracycline Hcl conditioning in the treatment of gingival recession. A comparative study. *J Periodontol* 1997;68:262-269.
23. Karring T, Ostergaard, Loe H: Conservation of tissue specificity after heterotopic transplantation of gingival and alveolar mucosa. *J Periodontal Res* 6:282-293.
24. Blanc A, Pare, Dargent C, Gionvannol JL: Treatment of gingival recession with a coronally repositioned flap. *J Periodontol* 1991;10:329-334.