

گزارش یک مورد استئوسارکومای نوع فیبروبلاستیک در مندیبل

دکتر فاطمه مشهدی عباس*، دکتر محمد مشرف**، دکتر بهار هوشمند***، دکتر سودابه سرگلزائی****، دکتر ابوالفضل باقری*****،
دکتر عاطفه مشهدی*****، هژیر رحیمی*****

چکیده

سابقه و هدف: استئوسارکومای فکین، تومور بدخیم اولیه استخوان با منشأ سلول‌های مزانشیمال است که توانایی تولید استئوئید و استخوان نابالغ را دارند. این بدخیمی نسبت به استئوسارکومای سایر استخوان‌های بدن، نادر و شیوع آن ۸-۶٪ تمام استئوسارکوماهاست. معمولاً در دهه سنی سوم و چهارم دیده می‌شود که در مقایسه با استئوسارکومای استخوانهای دراز، ۱۵-۱۰ سال دیرتر بروز می‌کند. در مردان به مقدار کمی از زنان شایعتر است و در مندیبل و ماگزیلا به یک نسبت بروز می‌کند. در مندیبل، بیشتر در خلف بادی و راموس افقی و در ماگزیلا، بیشتر در ریح آلونولر، کف سینوس و کام دیده می‌شود. این مقاله گزارش یک مورد استئوسارکومای نوع فیبروبلاستیک در مندیبل مربوط به یک آقای ۳۵ ساله می‌باشد که به بخش پاتولوژی دانشکده دندانپزشکی شهید بهشتی مراجعه کرده است. مشخصه این نمونه مربوط به نمای هیستولوژیک آن است، از این نظر که استئوسارکومای نوع فیبروبلاستیک در استخوان فکین نادر است و اکثر نمونه‌ها از نوع کندروبللاستیک هستند.

کلید واژگان: استئوسارکومای نوع فیبروبلاستیک، مندیبل

تاریخ دریافت مقاله: ۱۳۸۵/۱۰/۱۹ تاریخ اصلاح نهایی: ۱۳۸۶/۲/۵ تاریخ تأیید مقاله: ۱۳۸۶/۷/۱۰
مجله دانشکده دندانپزشکی دانشگاه علوم پزشکی شهید بهشتی، دوره ۲۶، شماره ۴، زمستان ۱۳۸۷، ۴۱۱-۴۰۳

مقدمه

این بدخیمی در مندیبل شایعتر است و بیشتر در خلف مندیبل (نواحی با دندان، زاویه و شاخه بالا رونده) دیده می‌شود. بروز این بدخیمی در راموس صعودی و قسمت فوقانی ماگزیلا نادر است (۱،۲،۶،۷). از علائم مشخص این تومور تورم و درد در ناحیه است. تورم می‌تواند ۶-۳ ماه قبل از تشخیص ضایعه وجود داشته باشد و معمولاً به سرعت پیشرفت می‌کند (۱،۵،۱۲،۱۶،۱۷). از نظر رادیوگرافی، PDL در اثر انفیلتراسیون سلولهای تومورال، به صورت دو طرفه گشاد می‌شود که یک علامت تشخیصی اولیه محسوب می‌شود (۱۳،۱۸).

استئوسارکوما از نظر هیستوپاتولوژی بردونوع است. اینترامدولاری (مرکزی) و Juxta Cortical (محیطی). نوع

استئوسارکومای فکین، تومور بدخیم اولیه استخوانی با منشأ مزانشیمال است که توانایی تولید استئوئید و استخوان نابالغ را دارند. این بدخیمی، نادر و شیوع آن ۸-۶٪ تمام استئوسارکوماها و ۲۰٪ تمام سارکوماهاست (۵-۱). میزان تمایز این ضایعه نسبت به همین ضایعه در سایر استخوان‌ها، بیشتر، عود و متاستاز آن کمتر است و رفتار بیولوژیکی متفاوت و پروگنوز بهتری دارد (۱۰-۶،۳،۱)، ولی به طور موضعی مهاجم است و تمایل به عود موضعی دارد (۳،۱۱). این تومور معمولاً در ۴۰-۳۰ سالگی بروز می‌کند که در مقایسه با استئوسارکومای استخوانهای دراز، ۱۵-۱۰ سال دیرتر بروز می‌کند، در مردان کمی شایعتر است (۱۵-۱۲، ۸-۲،۵-۱).

* نویسنده مسئول: استادیار گروه آسیب‌شناسی دهان و فک و صورت، دانشکده دندانپزشکی، دانشگاه علوم پزشکی شهید بهشتی.

E-mail: f_mashhadi_a@dent.sbmu.ac.ir

** دانشیار گروه آسیب‌شناسی دهان، فک و صورت، دانشکده دندانپزشکی و مرکز تحقیقات اندودانتیکس، دانشگاه علوم پزشکی شهید بهشتی.
*** دندانپزشک.

**** استادیار گروه آسیب‌شناسی دهان، فک و صورت، دانشکده دندانپزشکی، دانشگاه علوم پزشکی شهید بهشتی.

***** استادیار گروه آسیب‌شناسی دهان، فک و صورت، دانشکده دندانپزشکی، دانشگاه علوم پزشکی گیلان.

***** استادیار آسیب‌شناسی دهان، فک و صورت، دانشکده دندانپزشکی، دانشگاه علوم پزشکی کرمان.

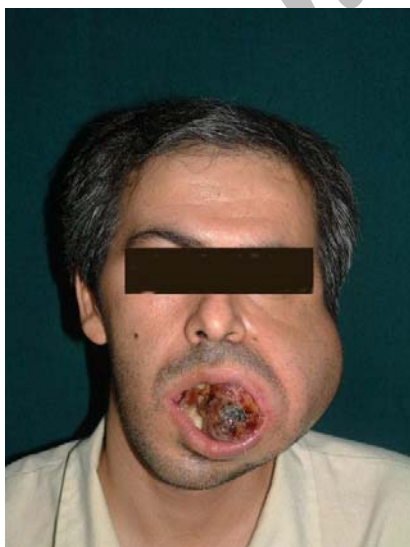***** دانشجوی دندانپزشکی، دانشکده دندانپزشکی، دانشگاه علوم پزشکی شهید بهشتی.

گزارش مورد

بیمار، مرد جوان ۳۵ ساله، کارگر شرکت داروسازی است که به علت درد دندان به دندانپزشک مراجعه می کند و دندان مولر دوم سمت چپ پایین وی خارج می شود. پس از آن دچار درد و تورم در محل ساکت دندانی می شود که علیرغم مصرف آنتی بیوتیک، اندازه آن کاهش نمی یابد.

در سابقه پزشکی بیمار، مشکلی مشاهده نشد ولی این نکته قابل ذکر است که بیمار در طی چند ماه اخیر قبل از مراجعه ۱۰ کیلوگرم کاهش وزن داشته است. در معاینات خارج دهانی، لنفادنوپاتی گردنی لمس نمی شد، اما سمت چپ لب پایین دچار پاراستزی شده بود. یک تورم واضح در سمت چپ صورت دیده می شد که در لمس عمقی دردناک بود. حدود ضایعه از بالا، زیرقوس زیگوما، از پایین، حدود تحتانی مندیبل، از قدام، گوشه لب و از خلف، ناحیه پری اوریکولار بود. در معاینات داخل دهانی، یک توده به قطر تقریبی ۵cm در سمت چپ مندیبل با سطح زخمی و خون چکان دیده می شد. دندانهای ۶، ۷، ۸ سمت چپ پایین خارج شده بودند و تورم از خلف محل دندان ۷ شروع می شد (شکل ۱).

در رادیوگرافی پانورامیک، در سمت چپ راموس و بادی مندیبل، رادیو لوسنسی مولتی لوکولار با حاشیه نامنظم دیده می شد (شکل ۲). در بررسی CT-SCAN، تخریب سمت



شکل ۱- نمای بالینی ضایعه

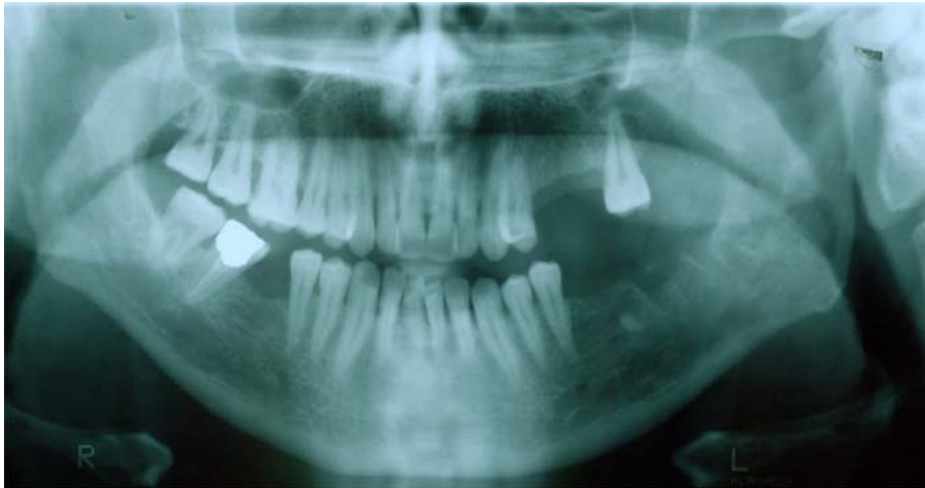اینترامدولاری از مغز استخوان و نوع Juxta Cortical کورتکس منشأ می گیرد. نوع اینترامدولاری، شایعتر است و براساس میزان استئوئید، کلاژن و غضروف ساخته شده به انواع استئوبلاستیک، کندروبلاستیک، فیبروبلاستیک و نوع با سلول کوچک گرد تقسیم می شود.

شکل سلولهای مزانشیمی در نمای میکروسکوپی، از دوکی تا پلی مرفیک با هسته bizarre و اشکال سیتوپلاسمیک، متغیر است (۱،۲). ویژگی بارز این تومور، ساخته شدن استئوئید توسط سلولهای مزانشیمی بدخیم در یک استرومای سارکوماتوزاست. سلولهای تومورال، علاوه بر استئوئید، می توانند کندروئید و بافت همبند فیروزه تولید کنند (۱۹،۲۰، ۱،۱۳).

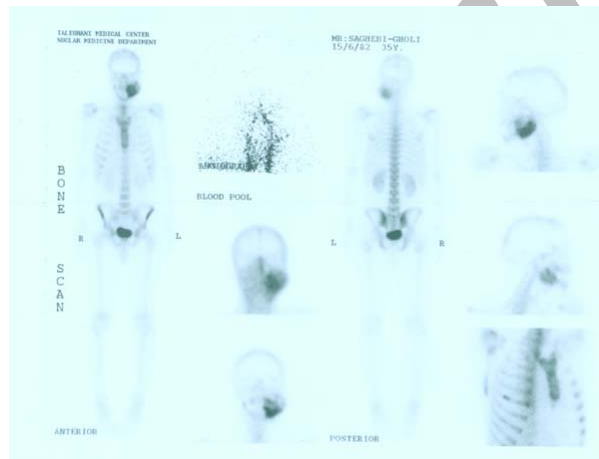
درمان ضایعه، شیمی درمانی Neo Adjuvant، جراحی با حذف کامل ضایعه و شیمی درمانی Adjuvant می باشد که با این روش ۸۰٪ احتمال موفقیت گزارش شده است و شیمی درمانی باعث بهبود پیش آگهی می شود (۱،۱۱،۱۵).

پیش آگهی ابتلا به استئوسارکومای مندیبل بهتر از ماگزیلاست و میزان بقاء ۵ ساله آن ۴۰-۲۵٪ گزارش شده است. استئوسارکومای فکین برخلاف استخوانهای دراز، معمولاً عود می کنند و عود موضعی آن شایعتر از متاستاز گزارش شده است (۱،۲،۶،۱۱). شیوع استئوسارکومای نوع فیبروبلاستیک در مطالعات گوناگونی مورد بررسی قرار گرفته است. در مطالعه Ogunlewe و همکاران بر روی پرونده های بیماران مبتلا به استئوسارکوما از سال ۲۰۰۳-۱۹۸۳ در نیجریه، شیوع استئوسارکومای نوع فیبروبلاستیک، ۳۵/۳٪ گزارش شده است (۲۱). در مطالعه Bertoni و همکاران بر روی ۲۸ مورد استئوسارکومای فکین، ۱۴/۳٪ را نوع فیبروبلاستیک تشکیل می داده است (۱۲). Li و همکاران، شیوع نوع فیبروبلاستیک در ۶۱ بیمار را ۲۱/۳٪ گزارش کرده اند (۶).

این مقاله گزارش یک مورد استئوسارکوی نوع فیبروبلاستیک در مندیبل یک آقای ۳۵ ساله می باشد که به بخش جراحی دهان و فک و صورت بیمارستان طالقانی و بخش پاتولوژی دانشکده دندانپزشکی شهید بهشتی مراجعه کرده است.



شکل ۲- نمای رادیوگرافی ضایعه. رادیولوسنسی مولتی لوکولار دیده می‌شود.



شکل ۳- اسکن کل بدن

(IHC) درخواست شد. در بررسی IHC، Vimentin مثبت، Scattered weakly positive، Alpha-SMA، S-100 منفی و CD34 منفی گزارش شده بود. استئوکلسین تنها مارکری است که به دقت تومورهای استخوانی را شناسایی می‌کند ولی این الگوی IHC با استئوسارکوما، Compatible، ولی نه اختصاصی برای آن گزارش شده بود.

در فاصله بین بیوپسی دوم و IHC، ضایعه حدوداً ۶ برابر شده بود. به طوری که از دهان به سمت خارج رشد پیدا کرده بود. به علت حجم زیاد ضایعه و رشد سریعاً پیشرونده آن، در مشاهده با هماتولوژیست ابتدا ۳ نوبت شیمی درمانی NeoAdjuvant توصیه شد تا ضایعه قابل خارج کردن شود. پس از شیمی درمانی، ضایعه به مقدار قابل ملاحظه‌ای کوچک و آماده عمل جراحی شد. تحت

لترال راموس مندیبل و قرار گرفتن توده بافت نرم در اطراف آن گزارش شده بود. همچنین درگیری Nasopharynx و Lt-Oropharynx مشاهده شد. اروژن استخوانی ماگزایلا در ناحیه molar نیز مشاهده شد. در حالی که غدد پاروتید و تحت فکی سالم بودند. در اسکن کل بدن هیچگونه نشانه‌ای از متاستاز دیده نشد (شکل ۳).

پس از انجام تست‌های تشخیص پاراکلینیکی، هیچگونه مشکل سیستمیکی گزارش نشد. تشخیص اولیه براساس بیوپسی اینسیژنال انجام شد که گزارش پاتولوژی آن حاکی از فیبروز دیسپلازی بود. به دلیل عدم هماهنگی نمای کلینیکی با گزارش پاتولوژی، بیوپسی مجدد انجام شد که وجود ضایعه‌ای منطبق بر استئوسارکوما گزارش شده بود. سپس جهت تأیید تشخیص برای بیمار، مطالعه ایمونوهیستوشیمی

گرفته و در آخرین مراجعه، حال عمومی وی رضایت‌بخش بوده است و پروتز obturator برای وی ساخته شده بود.

بحث

استئوسارکومای فکین، تومور بدخیم اولیه استخوان با منشأ سلولهای مزانشیمال است که توانایی تولید استئوئید و استخوان نابالغ را دارند. استئوسارکوما در مواردی از جمله ابنورمالیتی قبلی استخوانی مانند بیماری پاژت، فیبروز دیسپلازی، جایانت سل تومور، مالتیپل استئوکندروما، bone infarct، استئومیلیت مزمن و استئوژنزایمپرکتا دیده می‌شود. بعضی از استئوسارکوماها به علت رادیاسیون قبلی همان استخوان رخ می‌دهند (۵-۱). در مطالعه‌ای در امریکا بر روی ۱۳ بیمار، ۳ بیمار با رسیک فاکتور مشخص در ایجاد استئوسارکوما، مشخص شد که ۲ نفر سابقه رادیوتراپی داشته و ۱ نفر مبتلا به بیماری پاژت بود (۱۵). در مطالعه‌ای که در مرکز پزشکی Chaim Sheba بر روی تمام موارد استئوسارکومای فکین گزارش شده طی سه دهه اخیر انجام شده است، شیوع نوع کندروبلاستیک ۴۱٪، استئوبلاستیک ۳۳٪ و فیبروبلاستیک ۲۶٪ گزارش شده است (۷). همان طور که از این آمار بر می‌آید، کمترین شیوع مربوط است به استئوسارکومای نوع فیبروبلاستیک می‌باشد.

به نظر می‌رسد مکانیسم مولکولی مرتبط با پاتوژنز استئوسارکوما، موتاسیون یا Amplification یک یا تعداد بیشتری ژن باشد. تغییر در ژن‌های C-fos, MDM2, CDK4, Rb, P53, C-myc و SAS باعث نقص در کنترل تقسیم و تمایز سلولی می‌شود (۲). از آنجایی که بسیاری از این تومورها در کارگرانی که با استفاده از رنگ‌های فلورسنت حاوی رادیوم و مزوتوریوم، صفحه ساعت‌ها را رنگ‌آمیزی می‌کردند، دیده شده است، رادیاسیون یونیزان ممکن است باعث ایجاد استئوسارکوما شده باشد (۱۳).

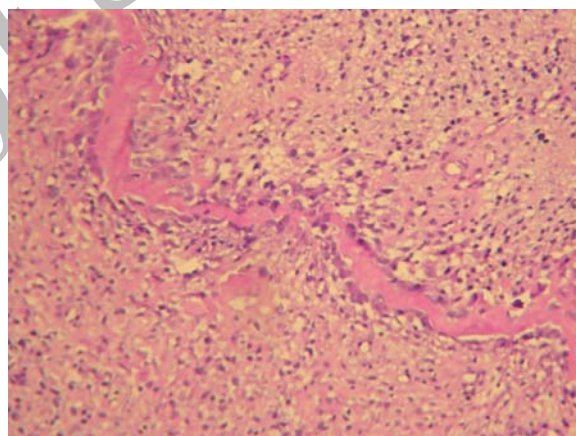
بیمار گزارش شده در این مقاله کارگر ۳۵ ساله شرکت داروسازی بوده است. تماس دائم با مواد شیمیایی و کار در محیط حاوی آلاینده‌های شیمیایی می‌تواند عامل موتاسیون در ژن‌ای این بیمار و شروع بیماری در نظر گرفته شود.

این تومور معمولاً در ۴۰-۳۰ سالگی بروز می‌کند که نسبت به استئوسارکومای استخوانهای دراز، ۱۰-۱۵ سال دیرتر

بیهوشی عمومی، عمل Hemimandiblectomy و Subtotal Hemimaxilectomy انجام شد. گزارش پاتولوژی نهایی، استئوسارکومای نوع فیبروبلاستیک را نشان داد. پس از جراحی بیمار ۶ نوبت تحت شیمی‌درمانی Adjuvant (Adrimycin, Cisplatin, Dexamethason) قرار گرفت.

در بررسی میکروسکوپی این نمونه، ضایعه بدخیمی مشاهده شد که متشکل از دستجات سلولهای دوکی‌شکل با طرح استخوان ماهی، پلئومرفیسم بالا و هیپرسلولار بود. نواحی متغیری از میتوز تپیک و آتپیک و سلول‌های جایانت تومورال دیده می‌شد.

در بعضی نواحی، تولید مواد استئوئید به وسیله سلولهای بدخیم با نواحی کوچکی از تراکوبل‌های نرمال استخوانی، مشاهده شد که استئوسارکومای نوع فیبروبلاستیک را تأیید کرد (شکل ۴).



شکل ۴- نمای هیستوپاتولوژی ضایعه. استئوئید و سلول‌های بدخیم با آتیپی سلولی دیده می‌شود.

علیرغم گزارش پاتولوژی که تمام مارجین‌ها عاری از تومور گزارش شده بودند، بعد از گذشت ۵ ماه از جراحی، طی معاینات انجام شده جهت بررسی عود ضایعه بعد از شیمی‌درمانی، یک توده مشکوک در بیس جمجمه در فضای اینفراتمپورال و یک ماه بعد از آن متاستاز به دنده ۵ مشاهده شد، که تحت شیمی‌درمانی قرار گرفت. در اسکن کل بدن (Tc99m) که ۷ ماه پس از جراحی انجام شد، تغییری نسبت به اسکن استخوانی قبلی در محل مشاهده نشده بود. بیمار به مدت دو سال بعد از جراحی تحت کنترل پزشکی قرار

تومورال به صورت دوطرفه گشاد می‌شود و یک علامت تشخیصی اولیه محسوب می‌شود (۱۳، ۱۸). حدود ضایعه نامشخص است و در اطراف آن بردر اسکروزه یا کپسول دیده نمی‌شود (۸). تحلیل ریشه به صورت باریک شدن ریشه (spiking) دیده می‌شود. نمای رادیوگرافی ضایعه با توجه به میزان استخوان نابالغ ساخته شده از لوسنت تا اپیک متغیر است (۱۰، ۸). ضایعات ماگزیلا بیشتر استئوبلاستیک و ضایعات مندیبل، استئولیتیک گزارش شده‌اند (۱۴، ۱۸). در صورت ابتلای پریوست، نمای Sun-ray یا hair-on-end به علت ساخته شدن استخوان استئوفیتیک در سطح ضایعه، در رادیوگرافی اکلوزال دیده می‌شود (۱، ۲، ۸، ۱۳) که البته این نما در فکین نادر است (۱۳). باید توجه کرد که در بعضی موارد، هیچگونه تغییرات رادیولوژیکی واضحی دیده نمی‌شود ولی در موارد دیگر نماهای رادیوگرافی گوناگونی قابل مشاهده است (۶). در رادیوگرافی پانورامیک این بیمار، در سمت چپ راموس و بادی مندیبل، رادیولوسنسی مولتی لوکولار با حاشیه نامنظم دیده می‌شد. اگرچه رادیوگرافی تا حدود زیادی به تشخیص اولیه ضایعه کمک می‌کند ولی برای تشخیص بهتر حدود ضایعه، میزان ابتلای مغز استخوان، کورتکس و بافت نرم و کلسیفیکاسیون تومور، CT-SCAN توصیه می‌شود (۱). در CT-SCAN این بیمار، مشخص شد که بخش طرفی راموس تخریب شده است و در ناحیه مولر ماگزیلا هم اروژن استخوانی ایجاد شده است. همچنین درگیری Nasopharynx و Lt-Oropharynx مشاهده شد.

استئوسارکومای اینترامدولاری از نظر هیستوپاتولوژی بر چند نوع است. استئوبلاستیک (Conventional)، کندروبللاستیک، فیبروبلاستیک و نوع یا سلول گرد کوچک. در مطالعات مختلفی نوع کندروبللاستیک به عنوان شایعترین نوع گزارش شده است (۱۴، ۲۱). شکل سلولهای مزانشیمی در نمای میکروسکوپی از دوکی تا پلی مرفیک با هسته bizarre و اشکال سیتوپلاسمیک متغیر است (۱). در مطالعه‌ای که بر روی مرفولوژی هسته و محتوای DNA این تومورانجام شده است، هسته در نوع استئوبلاستیک و کندروبللاستیک، بزرگ و نامنظم و در نوع فیبروبلاستیک، کوچک و گرد گزارش شده است (۲۵). سلولهای این تومور در یک

بروز می‌کند و در مردان کمی شایعتر است (۱۵-۸، ۱۲-۲۰، ۵). که با مورد ما منطبق می‌باشد. در مطالعه‌ای در نیجریه بر روی پرونده‌های ۱۷ بیمار مبتلا به استئوسارکوما، میانگین سن ابتلا $27/2 \pm 13/6$ سال گزارش شده است که نسبت به سایر نقاط دنیا میانگین سنی پایین‌تری است (۲۱).

۶/۵-۱۰٪ استئوسارکوماها در استخوان‌های جمجمه و اکثر آنها در استخوان‌های فکین یافت می‌شوند. این بدخیمی در مندیبل شایعتر است و بیشتر در خلف مندیبل (نواحی با دندانی، زاویه و راموس عمودی) دیده می‌شود که نمونه موجود نیز در مندیبل و ناحیه خلف بروز کرده بود.

بروز این بدخیمی در راموس صعودی و قسمت فوقانی ماگزیلا نادر است (۱، ۲، ۶، ۷). اگرچه این ضایعه نادر است، ولی ممکن است دندانپزشک اولین کسی باشد که این تومور را مشاهده کند (۸). تظاهرات عمومی بیماری مانند تب یا کاهش وزن قابل ملاحظه نادر است (۲۳)، ولی در این مورد ۱۰ کیلوگرم کاهش وزن قبل از مراجعه بیمار گزارش شده است.

از علائم مشخص این تومور، تورم و درد در ناحیه است. تورم می‌تواند ۶-۳ ماه قبل از تشخیص ضایعه وجود داشته باشد و معمولاً به سرعت پیشرفت می‌کند. این ضایعه می‌تواند باعث لقی و از دست دادن دندانها، پاراستزی و آنستزی شاخه‌های عصب تری‌ژمینال، گرفتگی بینی، اریتم مخاط پوشاننده، خونریزی از بینی، اگزوفتالموس، تریسموس و نابینائی شود. زخم مخاطی معمولاً در مراحل انتهائی بیماری دیده می‌شود (۱۴-۱، ۲، ۵، ۸، ۱۲-۱۴). در مطالعه‌ای بر روی ۳۰ بیمار، درد بدون تورم به عنوان شایعترین علامت گزارش شده است و ۱۳ ضایعه در ابتدا، عفونت دندانی تشخیص داده شده بودند (۲۴).

استئوسارکوما می‌تواند از طریق ساکت یک دندان تازه خارج شده به صورت خارج استخوانی منتشر شود (۲۵). در این مورد نیز تورم به دنبال خارج کردن دندان بوجود آمده است. در این بیمار یک تورم همراه با درد در سمت چپ صورت دیده می‌شد. همچنین سمت چپ لب پایین دچار پاراستزی شده بود. در معاینات داخل دهانی، یک توده به قطر تقریبی ۵cm با سطح زخمی و خون چکان دیده می‌شد. از نظر رادیوگرافی PDL در اثر انفلیتراسیون سلولهای

ضایعه با مارجین‌های عاری از تومور، میزان بقاء ۵ ساله را به ۸۰٪ می‌رساند (۷،۱۱).

در مورد این بیمار هم از همین پروتکل درمانی استفاده شد. ۳ دوره شیمی‌درمانی Neo Adjuvant، جراحی با حذف کامل ضایعه، به طوری که در گزارش پاتولوژی، مارجین‌ها عاری از تومور گزارش شده بودند و سپس ۶ دوره شیمی‌درمانی Adjuvant انجام گرفت.

پیش‌آگهی بستگی به اندازه، محل و grade هیستولوژیک تومور دارد (۳۰). پیش‌آگهی ابتلا به استئوسارکومای مندیبل بهتر از ماگزیلاست و Survival rate ۵ ساله آن ۴۰-۲۵٪ است. عود موضعی این تومور در فکین برخلاف استخوانهای دراز، زیاد است و عود موضعی شایعتر از متاستاز گزارش شده است (۱،۶،۱۱،۳۱). اکثر بیماران به علت بیماری موضعی کنترل نشده فوت می‌کنند و نه به علت متاستاز (۱۳،۱۴).

با این وجود احتمال متاستاز به ریه‌ها و Axial Skeleton وجود دارد. متاستاز به Regional nodeها در کمتر از ۱۰٪ موارد گزارش شده است (۱۳). نتایج تحقیقی نشان داده است که بالا رفتن سن بر پروگنوز این تومور تأثیر منفی دارد (۲۲).

به طور کلی عوامل زیر بر بهبود پیش‌آگهی تومور تأثیر می‌گذارند:

۱- تشخیص زودرس و خارج کردن تومور (۳۲)

۲- سن کمتر بیمار (۳۶-۳۳)

۳- جراحی رادیکال (۴۳-۳۵)

۴- grade هیستولوژیک پایین‌تر تومور (۴۵، ۴۳، ۴۱، ۱۲)

۵- خارج کردن کامل ضایعه و عدم عود موضعی آن (۴۶-۴۴، ۳۶، ۳۳، ۱۲)

Mardinger و همکاران تمام موارد استئوسارکومای منتشر شده در ناحیه فک و صورت طی سه دهه گذشته را بررسی کردند و تفاوتی در پیش‌آگهی استئوسارکوما با توجه به نوع هیستوپاتولوژیک آن نیافتند (۷).

این بیمار هم اکنون تحت کنترل پزشکی است و در آخرین مراجعه ۲ سال پس از جراحی، حال عمومی وی رضایت بخش بوده است.

استرومای سارکوماتوز، استئوئید، کندروئید و بافت فیبروزه تولید می‌کنند (۲۰، ۱۹، ۱۳، ۵-۱).

در این نمونه مواد استئوئید که توسط سلولهای بدخیم ساخته شده بودند و نواحی کوچکی از تراپیکولهای استخوانی دیده می‌شد. همچنین دستجات سلولهای دوکی با پلئومرفیسم بالا و هیپرسلولار مشاهده شد. این تومور در ابتدا فیبروز دیسپلازی تشخیص داده شده بود. آنچه افتراق فیبروز دیسپلازی از استئوسارکومای فکین را مشکل می‌کند، این است که برخلاف استخوانهای دراز، فیبروز دیسپلازی فکین تمایل دارند که diffuse باشند. فیبروز دیسپلازی، مشابه استئوسارکوما با استخوان تراپیکولار در ارتباط است، ولی وجود یک الگوی infiltrative که در فیبروز دیسپلازی نادر است و آتیپی سلولی باعث افتراق این دو ضایعه می‌شود. الگوی رشدی invasive مهمترین ویژگی در افتراق استئوسارکوما از فیبروز دیسپلازی می‌باشد (۲۷، ۲۶).

تشخیص این تومور، با انجام بیوپسی و براساس گزارش پاتولوژی مشخص می‌شود و رادیوگرافی از قفسه سینه به علت احتمال متاستاز باید برای بیمار درخواست شود. با توجه به نادر بودن این تومور در فک، روش درمانی آن، روشی است که برای استخوان‌های دراز به کار می‌رود (۱). یک دوره شیمی‌درمانی Neo Adjuvant قبل از جراحی، سپس جراحی با حذف کامل ضایعه و شیمی‌درمانی Adjuvant می‌باشد که با این روش ۸۰٪ احتمال موفقیت گزارش شده است و شیمی‌درمانی بر پیش‌آگهی تأثیر مثبت داشته است (۲۸، ۱۱، ۱۵، ۱).

اکثر مطالعات بر سارکوماهای اینترامدولاری استخوانهای فکین، رادیوتراپی را بی‌تأثیر دانسته‌اند (۲). اما رادیوتراپی به همراه شیمی‌درمانی در درمان استئوسارکومای پیشرفته موثر است (۲۹).

حذف کامل ضایعه ضروری است و جراحی Conservative بدون برداشت کامل ضایعه باعث عود موضعی خواهد شد و احتمال متاستاز دوردست را افزایش می‌دهد. وجود مارجین‌های دارای تومور مهمترین عامل موثر بر ضعیف شدن پیش‌آگهی گزارش شده است، به طوری که overall Survival rate بیمارانی که مارجین‌های عاری از تومور داشتند، حدوداً ۸۰٪ گزارش شده است و جراحی کامل

نکته مهم در مورد این ضایعات، توجه به هرگونه تغییرات در رادیوگرافی‌های اولیه می‌باشد که در راهنمایی صحیح بیمار به مراکز درمانی و جلوگیری از هدر رفتن وقت بیمار و پیشرفت ضایعه کمک شایانی می‌کند.

References

1. Neville DD, Allen CM, Bouquot JE: Oral & maxillofacial pathology. 2nd Ed. WB Saunders Co. 2002;Chap14:574-578.
2. Regezi JA, SCIUBBA JJ, Jordan RCK: Oral Pathology, Clinical Phathologic Correlations. 4th Ed. WB Saunders Co. 2003;Chap14:321-330.
3. Gerressen M, Donner A, Jundt G, Janicke S, Smeets R, Riediger D, et al: High grade Osteosarcoma of the Maxillary Sinus. A Case report. Mund Kiefer Gesichtschir 2006;10:347-352.
4. Willaert V, De Troyer G, Lenssen HJ: Current treatment methods for Osteosarcoma of the Jaw bones. Acta Stomatol Belg 1996;93:177-181.
5. Doval DC, Kumar RV, Kannan V, et al: Osteosarcoma of of the Jaw bones .Br J Oral Maxillofac Surg 1997;35:357-362.
6. Li J, He RG: Osteosarcoma of maxillofacial area, A clinicopathology study of 61 cases. Zhonghua Kou Qiang Yi Xue Za Zhi 2003;38:444-446.
7. Mardinger O, Givol N, Talmi YP, Taicher S: Osteosarcoma of the Jaw, The chaim sheba medical center experience. Oral Surg Oral Med Oral Pathol Oral Radiol Endod 2001;91:444-451.
8. White SC, Pharoh MJ: Oral radiology principles and interpretation. 5th Ed, St. Louis: The CV Mosby Co. 2004;Chap22:469.
9. Russ JE, Jesse RH: Management of Osteosarcoma of the maxilla and mandible. Am J Surg 1980;140:572-576.
10. Regezi JA, Zarbo RJ, McClatchey KD, Courtney RM, Crissman JD: Osteosarcomas and Chondrosarcomas of the jaws, Immunohistochemical correlations. Oral Surg Oral Med Oral Phatol 1987;64:207-302.
11. Canadian Society of Otolaryngology – Head and Neck Surgery Oncology Study Group. Osteogenic Sarcoma of the Mandible and maxilla: A Conadian Review (1980-2000). J Otolaryngol 2004;33:139-144.
12. Bertoni F, Dallera P, Bacchini P, Marchetti C, Compobassi A: The instituto Rizzoli Beretta experience with osteosarcoma of the Jaw. Cancer 1991;68:1555-1563.
13. Cawson RA, Binnie WH, Barrett AW, Wright JM: Oral disease. 3rd Ed. St. Louis: The CV Mosby Co. 2001; Chap7:75-77.
14. Clark JL, Unni kk, Dahlin DC, Devine KD: Osteosarcoma of the Jaw. Cancer 1983;51:2311-2316.
15. Oda D, Bavisotto LM, Schmidt RA, McNutt M, Bruckner JD, Conrad EU 3rd, et al: Head and neck Osteosarcoma at the University of Washington. Head Neck 1997;19:513-523.
16. Pindborg JJ, Eversole LR: Oral Diseases in the tropics. Oxford University Press, New York, 1992;Chap40:470-477.
17. Archer D, Langdon JO: Malignant tumors of the mouth, Jaws and Salivary glands. Edward Arnold 1995:222-239.
18. Nakayama E, Sugiura K, Ishibashi H, Oobu K, Kobayashi I, Yoshiura K: The Clinical and diagnostic imaging findings of Osteosarcoma of the Jaw. Dentomaxillofac Radiol 2005;34:182-188.
19. Martinez-Tello FJ, Navas-Palacios JJ: The Ultra Structure of Conventional, Parosteal and Periosteal Osteosarcomas. Cancer 1982;50:949-961.

20. Lanzkowsky P: Manual of Paediatric hematology and oncology. 3rd Ed. Academic Press, Pittsburgh, 2000; Chap21:555-570.
21. Ogunlewe MO, Ajayi OF, Adeyemo WL, Ladeinde AL, James O: Osteogenic osteosarcoma of the jaw bones, A single institution Over a 21 Year Period. Oral Surg Oral Med Oral Pathol Oral Radiol Endod 2006;101:76-81.
22. August M, Magennis P, Dewitt D: Osteogenic Sarcoma of the Jaws: factors influencing prognosis. Int J Oral Maxxillafac Surg 1997;26:198-204.
23. Bonadona G, Della Cuna GR: Handbook of Medical Oncology. 1st Ed. Massons, Pennsylvania, 1988;Chap35:708-718.
24. Adekeye EO, Chau KK, Edwards MB, Williams HK: Osteosarcoma of the jaws: a series from Kaduna Nigeria. Int J Oral Maxillofac Surg 1987;16:205-213.
25. Wang L, Wu Q, Sun K: Image analysis of cell nuclear morphology & DNA content in Oseosarcoma of the Jaws. Zhonghua Kou Qiang Yi Xue Za Zhi 1997;32:78-80.
26. Kurt AM, Unni KK, Mcleod RA, et al: Low grade intraosseous Osteosareoma. Cancer 1990;65:1418-1428.
27. Zhao W, Cure J, Castro CY: Low grade Osteosarcoma of the Jaw. Ann Diagn Pathol 2002;6:373-377.
28. Huvos AG, Rosen G, Bretsky SS, Butter A: Telangiectatic Oseogenic Sarcoma: a Clinicopathologic study of 124 Patients. Cancer 1982;49:1679-1689.
29. Rosen G, Tefft M, Martinez A, Cham W, Murphy ML: Combination Chemotherapy and radiation therapy in the treatment of metastatic Osteogenic Sarcoma. Cancer 1975;35:622-630.
30. Rui Z, Godoy RLM, Meneses-Garcia A, Mosqueda-Taylor A, Dela la Garza-Salar J: Well-differentiated intraosseous Osteosarcoma of the Jaws: experience of two cases from the intituto Nacional de Cancerologia. Mexico Oral Oncology 1999;35:530-533.
31. Van Es RJJ, Keus RB, Van der waa LI, et al: Osteosarcoma of Jaw bones. Long term follow up of 48 cases. Int J Oral Maxillofac Surg 1997;26:191-197.
32. Delgado R, Maafs E, Alfeiran A, Mohar A, Barrera JL, Zinser Z, et al: Osteosarcoma of the jaw. Head & Neck Surg 1994;16:246-52.
33. Vege DS, Borges AM, Aggrawal K, Balasubramaniam G, Parikh DM, Bhaser B: Osteosarcoma of the craniofacial bones: a clinico-pathological study. J Craniomaxillofac Surg 1991;19:90-93.
34. Huvos AG, editor: Osteogenic sarcoma in craniofacial bones. In: Bone tumors: diagnosis treatment and prognosis. 2nd Ed. Philadelphia: WB Saunders Co. 1991:179-200.
35. Smeele LE, Van Der Waal JE, Diest PJ, Van Der Waal I, Snow GB: Radical surgical treatment in craniofacial osteosarcoma gives excellent survival: a retrospective cohort study of 14 patients. Oral Oncol Eur J Cancer 1994; 30B:374-376.
36. August M, Magennis P, Dewitt D: Osteogenic sarcoma of the jaws: factors influencing prognosis. Int J Oral Maxillofac Surg 1997;26:198-204.
37. Panizzoni GA, Gasparini G, Clauser L, Barasti P, Pozza F, Curiono C: Osteosarcoma of the facial bones. Ann Oncol 1992;3(Suppl 2):47-50.
38. Ryan RF, Eisenstant S, Shambaugh EM: Osteogenic sarcoma of the mandible: a plea for radical initial surgery. Plast Reconstr Surg 1986;78:41-44.

39. Lindqvist C, Teppo L, Sane J, Holmstrom T, Wolf J: Osteosarcoma of the mandible: analysis of nine cases. *J Oral Maxillofac Surg* 1986;44:759-764.
40. Russ JE, Jesse H: Management of osteosarcoma of the maxilla and mandible. *Am J Surg* 1980;140:572-576.
41. Clark L, Unni KK, Dahlin DC: Osteosarcoma of the jaw. *Cancer* 1983;51:2311-2316.
42. Saito K, Unni K: Osteosarcoma of the jaw bones (ABS). 14th International Conference on Maxillofacial Surgery. Washington DC. *Int J Maxillofac Surg* 1999;28(Suppl 1):34.
43. Kassir RR, Rassekh CH, Kinsella JB, Segas J, Carrau RL, Hokanson JA: Osteosarcoma of the head and neck: meta analysis of non-randomized studies. *Laryngoscope* 1997;107:56-61.
44. Ha PK, Eisele DW, Frassica FJ, Zahurak ML, McCarthy EF: Osteosarcoma of the head and neck: a review of Johns Hopkins experience. *Laryngoscope* 1999;109:964-969.
45. Raymond AK, Spires J, Ayala A, Chawla S, Lee YY, Benjamin RS, et al: Osteosarcoma of head and neck. *Lab Invest* 1989;60:76A.
46. Doval DC, Kumar RV, Kannan V, Sabitha KS, Misra S, VijayKumar M, et al: Osteosarcoma of the jaw bones. *Br J Oral Maxillofac Surg* 1997;35:357-362.

Archive of SID