

بررسی ساختار اسکلتی شیر ماهی *Schizothorax pelzami* از حوضه دشت کویر

پریا جلیلی^۱، سهیل ایگدري^{۲*}، شیما لطیف نژاد^۲، مهوش سیفعلی^۴

تاریخ دریافت: ۱۳۹۶/۰۷/۱۵

تاریخ پذیرش: ۱۳۹۷/۰۸/۲۰

چکیده

گونه شیر ماهی *Schizothorax pelzami* یکی از اعضای خانواده کپورماهیان در حوضه‌های آبریز دشت کویر و هری رود است. با توجه به اهمیت ویژگی‌های استخوان‌شناسی در آرایه‌شناسی ماهیان و فقدان اطلاعات در مورد ویژگی‌های استخوان‌شناسی *S. pelzami* این تحقیق با هدف توصیف ویژگی‌های استخوان‌شناسی این گونه به اجرا درآمد. برای مطالعه ساختار اسکلتی، نمونه‌ها توسط آلسیان بلو و آلیزارین رد شفاف‌سازی و رنگ‌آمیزی شدند. تصویربرداری ساختارهای اسکلتی نمونه‌های رنگ‌آمیزی شده توسط دستگاه اسکنر مجهز به حمام گلیسیرین انجام شد. ترسیم و نام‌گذاری ساختار اسکلتی صورت پذیرفت. بررسی ساختار استخوانی نیز توسط استریومیکروسکوپ انجام و توصیف شد. بر اساس نتایج، گونه *S. pelzami* با ویژگی‌های استخوانی (۱) وجود ۴۴ مهره، (۲) استخوان بینی کشیده و بدون قوس، (۳) باله مخرجی با موقعیت قدامی‌تر (در نزدیکی مهره ۲۷)، (۴) پهن‌تر بودن بخش خلفی استخوان قاعده‌ای آبششی نسبت به بخش قدامی، (۵) صاف بودن لبه خلفی استخوان دم‌لامی و (۶) عدم وجود استخوان پیش‌کامی از سایر گونه‌های این جنس قابل شناسایی است.

واژه‌های کلیدی: آب‌های داخلی ایران، آرایه‌شناسی، استخوان‌شناسی، توصیف.

مقدمه

شیرماهی، *Schizothorax pelzami* (Kessler, 1870) از جمله اعضای خانواده کپورماهیان (Cyprinidae) است (شکل ۱) که در حوضه‌های هری‌رود و دشت کویر ایران یافت می‌شود (Coad, 2017). این گونه یکی از سه گونه زیرخانواده Schizothoracine در ایران می‌باشد که به‌واسطه داشتن تعداد فلس‌های زیاد در خط جانبی و وجود فلس‌های بزرگ در اطراف مخرج و باله مخرجی از سایر گونه‌ها قابل شناسایی است (Coad, 2017). از این جنس دو گونه *S. intermedius* و *S. zarudnyi* نیز از حوضه سیستان ایران گزارش شده است (Jouladeh-Roudbar et al., 2015). گونه *S. pelzami* به‌واسطه داشتن ویژگی‌های

۱- دانشجوی دکتری، گروه شیلات، دانشکده منابع طبیعی، دانشگاه تهران، کرج، ایران.

۲- دانشیار، گروه شیلات، دانشکده منابع طبیعی، دانشگاه تهران، کرج، ایران.

* (نویسنده مسئول soheil.eagderi@ut.ac.ir)

۳- دانشجوی کارشناسی، گروه شیلات، دانشکده منابع طبیعی، دانشگاه تهران، کرج، ایران.

۴- استادیار، گروه علوم گیاهی، دانشکده علوم، دانشگاه الزهرا (س)، تهران، ایران.

ریختی شامل باله پشتی با ۷-۸ شعاع منشعب و ۳-۴ شعاع غیرمنشعب، باله مخرجی با ۵-۶ شعاع منشعب (معمولاً ۵) و ۳ شعاع غیرمنشعب، باله سینه‌ای با ۱۶-۲۱ شعاع منشعب و باله شکمی با ۷-۹ شعاع منشعب قابل تشخیص می‌باشد. در این گونه همچنین خار باله پشتی بسیار ضخیم بوده و به خوبی توسعه یافته و دنداندار است. تعداد فلس‌های خط جانبی به ۱۰۸ عدد می‌رسد. فرمول دندان حلقی در این گونه ۵.۳.۲-۲.۳.۵ بوده و دندان‌ها گرد و دارای نوک قلاب مانند می‌باشند (Coad, 2015).

ساختار اسکلتی ماهیان در بردارنده اطلاعات زیست‌شناختی و اکولوژیکی فراوانی است و برای درک روابط تبارشناختی و روند تکامل و بررسی ویژگی‌های آرایه شناختی و طبقه‌بندی آن‌ها مورد مطالعه قرار می‌گیرد. امروزه زیست‌شناسان با اطلاعات فراوانی که از ساختارهای اسکلتی ماهیان به دست می‌آورند، اطلاعات زیادی در مورد سن، جنس، مکان و شرایط محیطی آن‌ها را می‌توانند به راحتی استخراج نمایند (Helfman *et al.*, 2009). مطالعات بسیار اندکی در مورد زیست‌شناسی این گونه از جمله بررسی هورمون‌های استروئیدی جنسی (Safari *et al.*, 2014) و ریخت‌سنجی مقایسه‌ای جمعیت‌های حوضه‌های کویر و تجن (Sazgar *et al.*, 2017) انجام شده است. از آنجایی که اطلاعاتی در زمینه ویژگی‌های استخوان‌شناسی گونه *S. pelzami* در دسترس نمی‌باشد، بنابراین این تحقیق با هدف توصیف ویژگی‌های استخوان‌شناسی این گونه به اجرا درآمد. نتایج این تحقیق می‌تواند پایه‌ای برای مطالعات تبارزایی این آرایه براساس صفات استخوان‌شناسی باشد.



شکل ۱: نمای جانبی شیر ماهی، *Schizothorax pelzami* رودخانه چشمه علی دامغان، حوضه آبریز دشت کویر.

مواد و روش کار

تعداد ۲۲ عدد شیر ماهی *S. pelzami* از رودخانه چشمه علی دامغان واقع در حوضه آبریز دشت کویر توسط دستگاه الکتروشوکر نمونه‌برداری گردید. نمونه‌ها پس از بیهوشی در محلول گل میخک، در فرمالین ده درصد بافری تثبیت شدند. برای مطالعه ساختار اسکلتی تعداد ۷ نمونه بالغ با طول استاندارد ۶۵/۵-۷۲/۷ میلی‌متر براساس روش اصلاح شده Van و Taylor (۱۹۸۵) Dyke توسط آلسیان بلو و آلزارین رد شفاف‌سازی و رنگ آمیزی شدند (شکل ۲). تصویربرداری ساختارهای اسکلتی نمونه‌های رنگ آمیزی شده توسط دستگاه اسکنر Epson v600 مجهز به یک حمام گلیسیرین، انجام شد. ترسیم و نام‌گذاری

تصاویر در نرم افزار CorelDraw X6 صورت پذیرفت. بررسی ساختار استخوانی نیز توسط استریومیکروسکوپ Leica MS5 انجام شد. نام گذاری ساختارهای استخوانی نیز براساس روجو (۲۰۰۹) و جلیلی و همکاران (۲۰۱۵d) انجام شد



شکل ۲: نمونه شفاف و رنگ آمیزی شده ماهی شیر *Schizothorax pelzami* (خط مقیاس ۰/۵ سانتی متر است).

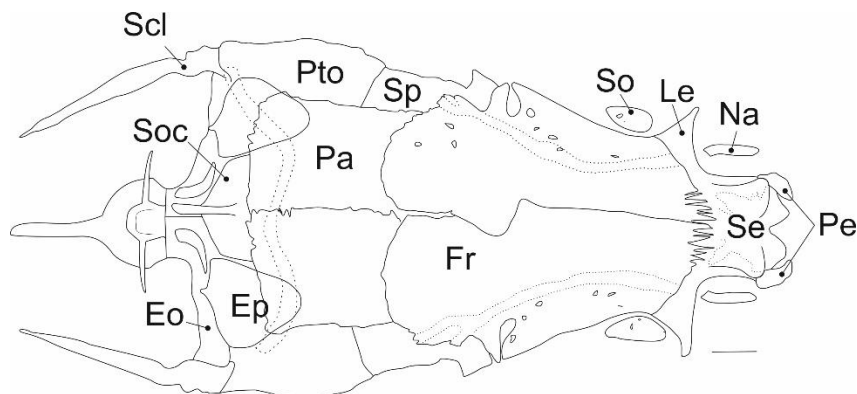
نتایج

در مجموعه عصبی (Neurocranium)، ناحیه بویایی (Ethmoid) شامل استخوان‌های اتموئید فوقانی (Supraethmoid)، اتموئید جانبی (Lateral ethmoid)، پیش‌اتموئید (Preethmoid-I)، بینی (Nasal)، و مر (Vomer) و کین‌اتموئید (Kinethmoid) می‌باشد (شکل‌های ۳، ۴ و ۵). استخوان اتموئید فوقانی شامل دو بخش عمودی و افقی است. بخش افقی دارای دو زائده قدامی-جانبی نوک تیز است. بخش عمودی این استخوان نیز به استخوان‌های و مر و اتموئید جانبی متصل می‌گردد. استخوان بینی که در حاشیه جانبی اتموئید فوقانی واقع شده است، دارای دو سوراخ جانبی می‌باشد. کانال فوق چشمی از میان استخوان بینی عبور می‌کند. اتموئید جانبی در بخش قدامی و خلفی مقعر می‌گردد. این استخوان در بخش شکمی صاف بوده و دارای یک زائده قدامی می‌باشد که به حاشیه خلفی و مر متصل می‌شود. بخش قدامی استخوان و مر نیز V شکل است و به استخوان پیش‌اتموئید اتموئید I متصل می‌شود. پیش‌اتموئید I نیم‌دایره‌ای شکل بوده و به حاشیه قدامی جانبی و مر متصل می‌شود.

ناحیه بینایی (Orbit) شامل استخوان‌های پیشانی (Frontal)، حدقه‌ای پروانه‌ای (Orbitosphenoid)، بالی پروانه‌ای (Ptersphenoid)، اطراف پروانه‌ای (Parasphenoid) و استخوان‌های دور چشمی (Circumorbital) است. استخوان‌های دور چشمی شامل ۶-۷ استخوان زیرچشمی (Infraorbital) و یک استخوان فوق چشمی (Supraorbital) می‌باشد (شکل‌های ۳، ۴ و ۵). استخوان پیشانی بزرگ بوده و در بخش میانی دارای زائده‌ای است که به استخوان پروانه‌ای متصل می‌گردد. حاشیه قدامی این استخوان دندان‌دار است. جفت استخوان حدقه‌ای پروانه‌ای در بخش شکمی به یکدیگر متصل شده و در محل اتصال یک زائده تیغه‌ای شکل را تشکیل می‌دهند. استخوان بالی پروانه‌ای در بخش پشتی به پیشانی و توسط یک زائده شکمی به اطراف پروانه‌ای متصل می‌گردد (شکل ۵). استخوان دراز اطراف پروانه‌ای در بخش قدامی به و مر و در بخش خلفی به بخش میانی قاعده‌ای پس‌سری متصل بوده و حاشیه خلفی آن دو می‌باشد.

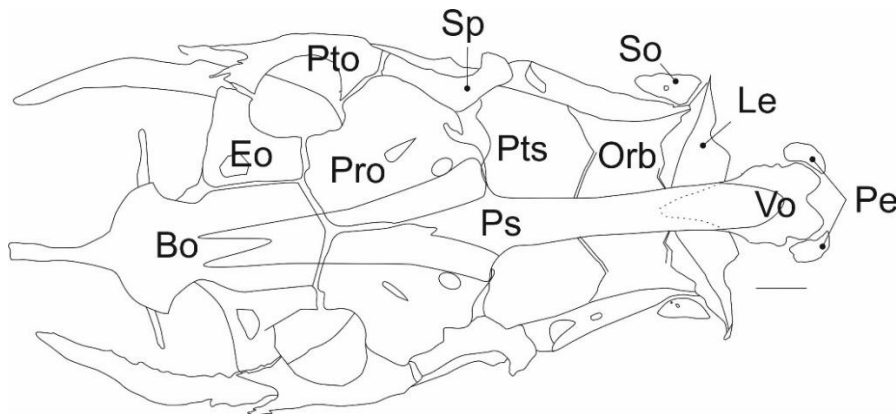
مجموعه استخوان‌های آهیانه (Parietal)، پروانه‌ای (Sphenotic)، پتراتییک (Pterotic)، پتراتییک پوستی (Dermopterototic)، پرواتییک (Prootic) و اپی‌اتییک (Epiotic) ناحیه شنوایی (Otic) مجموعه عصبی را تشکیل داده‌اند (شکل‌های ۳، ۴ و ۵). استخوان آهیانه دارای حاشیه دنداندار بوده و تعدادی حفره کوچک بر روی آن مشاهده می‌شود. زائده جانبی استخوان پروانه‌ای به استخوان پیشانی متصل شده و دارای انحنا رو به عقب است. استخوان اپی‌اتییک بین استخوان‌های پتراتییک و فوق‌پس‌سری قرار دارد و دارای حاشیه خلفی آن ۷ شکل است (شکل ۳). استخوان پتراتییک پهن بوده و با حاشیه خلفی پروانه‌ای داری هم‌پوشانی است. استخوان پرواتییک با یک زائده بالارونده در بخش جانبی داخلی به استخوان اطراف پروانه‌ای متصل می‌گردد (شکل ۴).

ناحیه پس‌سری مجموعه عصبی (Occipital) شامل استخوان‌های فوق‌پس‌سری (Supraoccipital)، پس‌سری خارجی (Exoccipital) و قاعده‌ای پس‌سری (Basioccipital) است (شکل‌های ۳، ۴ و ۵). استخوان فوق‌پس‌سری پنج ضلعی بوده و در بخش میانی دارای یک زائده تیغه‌ای شکل می‌باشد. استخوان قاعده‌ای پس‌سری دارای یک زائده حلقی و یک صفحه خردکننده شکمی است. استخوان پس‌سری خارجی دیواره پشتی مجموعه را تشکیل داده و دارای یک حفره میانی بزرگ می‌باشد (شکل ۳). در بخش جانبی مجموعه عصبی دو فرورفتگی مفصلی جهت اتصال به استخوان فکی لامی مشاهده می‌شود.



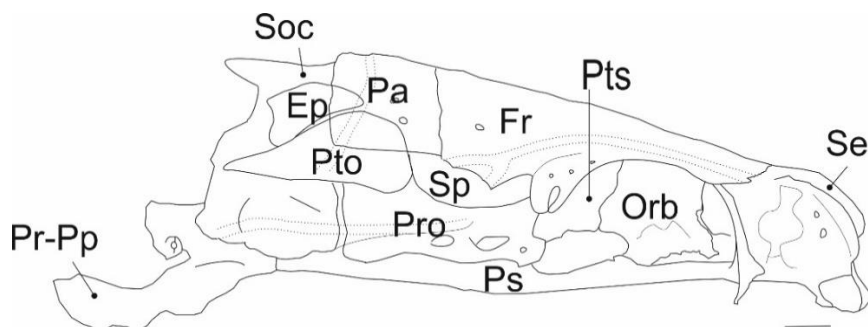
شکل ۳: نمای پشتی مجموعه عصبی گونه *Schizothorax pelzami* (خط مقیاس ۳ میلی‌متر است).

Ep: epiotic (فوق گوشه یا اپی‌اتییک); Eo: exoccipital (پس‌سری خارجی); Fr: frontal (پس‌سری خارجی); Le: lateral ethmoid (پیشانی); Na: nasal (اتموئید جانبی); Pa: parietal (بینی); Pe: preethmoid I (آهیانه I); Pto: pterotic (پیش‌اتموئید); Soc: supraoccipital (فوق چشمی); So: supraorbital (ترقوه فوقانی); Scl: supracleithrum (یا پتراتییک - فوق پس - سری); Se: supraethmoid (پروانه‌ای); Sp: sphenotic (سری (اتموئید فوقانی))



شکل ۴: نمای شکمی مجموعه عصبی گونه *Schizothorax pelzami* (خط مقیاس ۳ میلی متر است).

; Le: ethmoid lateral (پس سری خارجی یا برون پس سری); Eo: exoccipital (قاعدہ‌ای پس سری) Bo: basioccipital (اتموتید جانبی) Orb: orbitosphenoid (پیش گوشه‌ای پروانه‌ای I) Pe: preethmoid I (پیش گوشه‌ای پروانه‌ای) Ps: parasphenoid (پروآتیک) Pts: pterosphenoid (اطراف پروانه‌ای) Pto: pterotic (بالی پروانه‌ای) Vo: vomer (بالی گوشه‌ای یا پترآتیک) Sp: sphenotic (فوق چشمی) So: supraorbital (ومر یا تیغه‌ای)



شکل ۵: نمای جانبی مجموعه عصبی گونه *Schizothorax pelzami* (خط مقیاس ۳ میلی متر است).

; Pa: parietal (پیشانی) Orb: orbitosphenoid (پیشانی) Fr: frontal (فوق گوشه‌ای یا اپی‌آتیک) Ep: epiotic (آهیانه) Pro: prootic (بالی گوشه‌ای یا پروآتیک) Ps: parasphenoid (اطراف پروانه‌ای) Pts: pterosphenoid (بالی پروانه‌ای) Pr-Pp: posterior process of basioccipital (فوق پس سری) Soc: supraoccipital (پیش گوشه‌ای یا پروآتیک) Pto: pterotic (پیش گوشه‌ای پروانه‌ای) Sp: sphenotic (پس سری) Se: supraethmoid (پروانه‌ای) (اتموتید فوقانی)

فک بالا شامل سه استخوان فکی (Maxillary) و کاین‌اتمویید (Kinethmoid) و پیش‌فکی (Premaxillary) می‌باشد

(شکل ۶a). استخوان فکی دراز بوده و در بخش قدامی باریک‌تر و متمایل به پایین و دارای حفراتی در بخش میانی است. استخوان

کاین اتمویید استوانه‌ای شکل و کوچک بوده و در بخش قدامی جفت استخوان فکی واقع شده است. پیش‌فکی در بخش قدامی

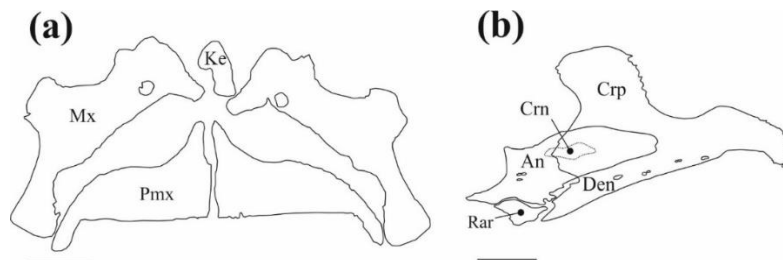
پهن و در بخش خلفی باریک و متمایل به پایین بوده و در بخش زیرین فکی واقع شده است. فک پایین شامل استخوان‌های

دندانی (Dentary)، رتروآرتیکولار (Retroarticular) و زاویه‌ای (Angular) می‌باشد که غضروف کروئومکلین (Cronomeckelian)

در سطح درونی آن قرار دارد (شکل ۶b). استخوان دندانی در قسمت میانی پهن بوده و در بخش خلفی به استخوان زاویه‌ای و

رتروآرتیکولار متصل می‌گردد. استخوان زاویه‌ای در بخش قدامی به غضروف کروئومکلین متصل بوده و در بخش خلفی دارای

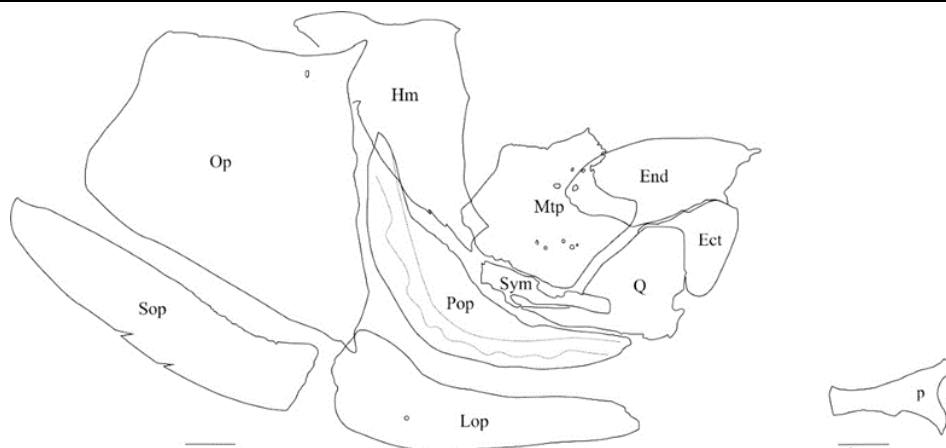
یک فرورفتگی مفصلی جهت اتصال به استخوان مربعی است. استخوان رتروآرتیکولار نیز کوچک بوده و بخش فوقانی آن به بخش شکمی خلفی زاویه‌ای و بخش قدامی آن به بخش خلفی دندان‌ی متصل می‌گردد.



شکل ۶: نمای داخلی استخوان‌های فک بالا (a) و فک پایین (b) گونه *Schizothorax pelzami* (خط مقیاس ۳ میلی‌متر است).
 Max: maxillary (فکی) Pmx: premaxillary (فکی); Ke: kinethmoid (پیش‌فکی); Ke: kinethmoid (کاین‌اتموتید یا خوبش پرویزنی) ; Den: dentary (دندانی) Rar: retroarticular (پس‌مفصلی یا رتروآرتیکولار) An: angular (زاویه‌ای) Crp: coronoid process (زائده کروئوتید) Crn: cromomeckelian process (غضروف کروئومکلین)

فک‌آویز (Suspensorium) شامل استخوان‌های فکی‌لامی (Hyomandibular)، مربعی (Quadrate)، ساده (Symplectic)، رجلی‌پشتی (Metaptrygoid)، رجلی‌خارجی (Ectoptrygoid)، رجلی‌داخلی (Endoptrygoid) و کامی (Palatine) می‌باشد (شکل ۷). استخوان فکی‌لامی در بخش قدامی باریک و دارای یک برآمدگی در حاشیه قدامی است. استخوان مربعی دارای یک زائده خلفی بوده که استخوان ساده بر روی آن قرار می‌گیرد. استخوان کامی در بخش خلفی به رجلی داخلی و در بخش قدامی به استخوان پیش‌اتموتید I و ورم متصل می‌شود. استخوان رجلی‌پشتی در بخش پشتی دارای یک زائده مثلی شکل و حفرات متعدد است. در حاشیه پشتی این استخوان دو شیار کوچک وجود دارد. رجلی داخلی در بخش قدامی باریک‌تر از بخش خلفی است.

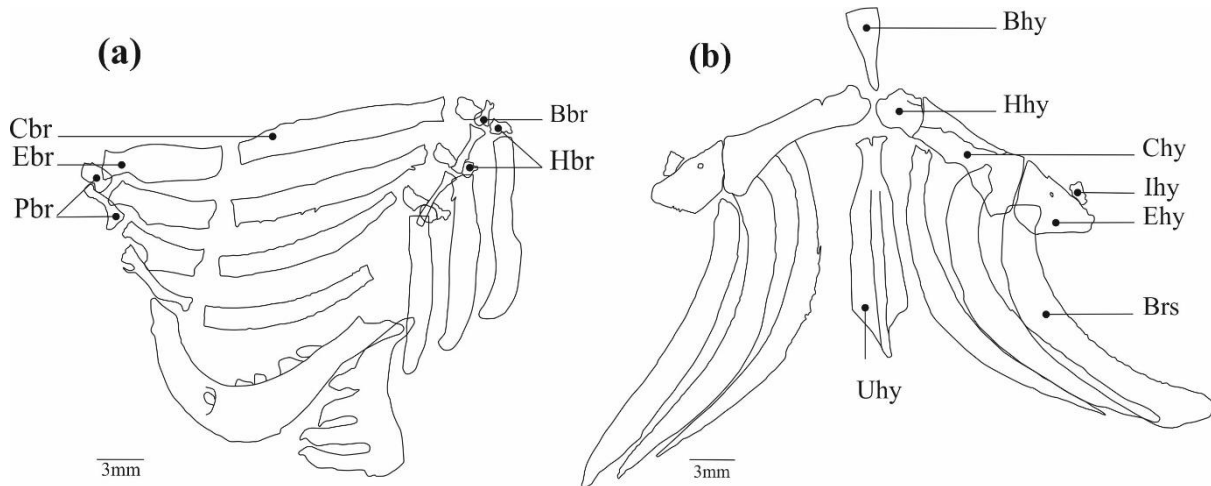
مجموعه سرپوش آبششی (Opercle) شامل مجموعه استخوان‌های سرپوش‌آبششی، پیش‌سرپوش آبششی (Preopercle)، زیرسرپوش آبششی (Subopercle) و سرپوش آبششی میانی (Interopercle) است (شکل ۷). سرپوش آبششی دارای یک فرورفتگی قدامی پشتی برای اتصال به فکی‌لامی بوده و در بخش پشتی کمی مقعر و باریک‌تر از بخش شکمی است. استخوان‌های سرپوش آبششی میانی و زیرسرپوش آبششی دراز و در امتداد هم می‌باشند. پیش‌سرپوش آبششی L شکل بوده و تا بخش قدامی مربعی امتداد دارد.



شکل ۷: نمای جانبی مجموعه استخوان های فک آویز و سرپوش آبششی گونه *Schizothorax pelzami* (خط مقیاس ۳ میلی - متر است). Hm: hyomandibulare (فکی لامی) interopercle (Iop); Mtp: metapterygoid (سرپوش آبششی میانی) میان بالی یا رجلی (Mtp); End: endopterygoid (برون بالی یا رجلی خارجی) Ect; Ect: ectopterygoid (برون بالی یا رجلی داخلی) Hm; Op: opercle (پشتی) (سرپوش آبششی) Pal; Pal: palatine; Pop: preopercle (کامی) (پیش سرپوش آبششی) Q; Q: quadrate; Sop: subopercle (مریعی) (زیر سرپوش آبششی) Sym; Sym: symplectic (ساده);

کمان آبششی (Branchial apparatus) شامل چهار جفت استخوان غضروفی آبششی (Ceratobranchial)، فوق آبششی (Epibranchial)، سه جفت استخوان زیرآبششی (Hypobranchial)، دو جفت استخوان حلقی آبششی (Pharyngobranchial) و سه استخوان منفرد قاعده‌ای آبششی (Basibranchial) می‌باشد (شکل ۸ a). این گونه دارای دندان حلقی با فرمول ۲.۳.۵-۲.۳.۵ می‌باشد.

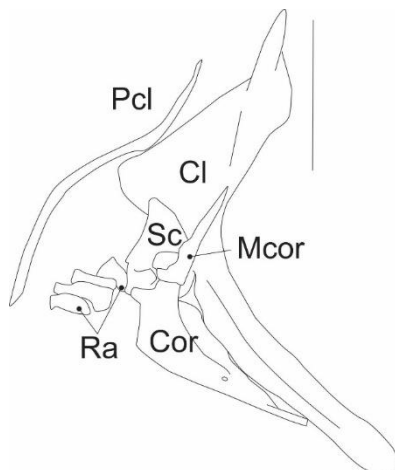
مجموعه استخوان‌های کمان لامی (Hyoid arch) شامل استخوان‌های منفرد اوروهیال (Urohyal) و قاعده‌ای لامی (Basihyal)، جفت استخوان‌های تحت لامی (Hypohyal) و غضروفی لامی (Ceratohyal)، فوق لامی (Epihyal)، بین لامی و سه جفت شعاع پایه آبششی (Branchiostegal) واقع شده است. استخوان قاعده‌ای لامی دراز و باریک است. اوروهیال دارای دو بخش افقی و عمودی بوده که بخش خلفی قسمت افقی مقعر و پهن تر از بخش قدامی آن می‌باشد. بخش خلفی استخوان غضروفی لامی نیز پهن تر از بخش قدامی است. استخوان بین لامی گرد بوده و بر روی استخوان فوق لامی واقع شده است (شکل ۸ b).



شکل ۸: نمای پشتی مجموعه استخوان های کمان آبششی (a) و کمان لامی (b) گونه *Schizothorax pelzami*.

Bhy: basihyal (قاعدہ‌ای لامی) Brs: branchiostegal rays (شعاع پایه آبششی) Chy: ceratohyale (غضروفی لامی) Ehy: epihyal (فوق لامی) Hhy: dorsal and ventral hypohyal (تحت لامی یا زیر لامی پشتی و شکمی) Ihy: interhyal (بین لامی) Uhy: urohyal (لامی) Brs: branchiostegal rays (قاعدہ‌ای آبششی) Cbr: ceratobranchial (غضروفی آبششی) Ebr: epibranchial (فوق آبششی) Hbr: hypobranchial (زیر آبششی) Pbr: phrapparyngobranchial (حلقی آبششی)

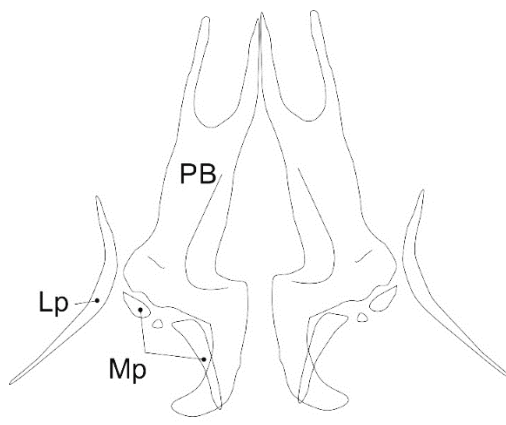
استخوان‌های کمر بند سینه‌ای (Pectoral girdle) شامل ترقوه (Cleithrum)، ترقوه فوقانی (Supracleithrum)، ترقوه خلفی (Postcleithrum)، غرابی (Coracoid)، غرابی میانی (Mesocoracoid)، کتف (Scapula)، پشتی گیجگاهی (Posttemporal)، فوق گیجگاهی (Supratemporal) و رادیال‌ها (Radials) می‌باشد (شکل ۹). استخوان ترقوه L شکل بوده و بخش افقی آن پهن تر از بخش عمودی است. در این استخوان، انتهای بخش افقی محدب بوده و دارای یک زائده جانبی قدامی نوک تیز است که به استخوان غرابی متصل می‌گردد. در پشت این زائده، دو زائده مثلثی شکل وجود دارد که زائده قدامی مایل به بالا و زائده خلفی متمایل به پایین می‌باشد که ترقوه را به بخش خلفی استخوان غرابی متصل نگه می‌دارد. در بخش شکمی، محل اتصال دو بخش افقی و عمودی استخوان ترقوه یک برآمدگی تیغه‌ای شکل وجود دارد که این استخوان را به کتف متصل می‌کند. استخوان غرابی دراز بوده و دارای یک زائده جانبی داخلی است که از طریق آن به کتف و ترقوه متصل می‌گردد. استخوان غرابی همچنین دارای یک فرورفتگی پشتی، جهت اتصال به غرابی میانی و تعداد زیادی منفذ می‌باشد. استخوان دراز و باریک غرابی میانی در بخش شکمی به غرابی و در بخش پشتی به ترقوه متصل می‌گردد. استخوان کتف در بخش میانی دارای یک حفره بزرگ است. یک کانال عصبی از سه استخوان ترقوه فوقانی و پشتی گیجگاهی و فوق گیجگاهی عبور می‌کند. باله سینه‌ای دارای یک شعاع غیرمنشعب و سیزده شعاع منشعب و چهار استخوان رادیال است.



شکل ۹: کمر بند سینه‌ای گونه *Schizothorax pelzami* (خط مقیاس ۳ میلی‌متر است).

Pcl: postcleithrum (غرابی میانی); Mcor: mesocoracoid (غرابی); Cor: coracoid (ترقوه); Cl: cleithrum (ترقوه خلفی); Sc: scapula (شعاع‌ها); Ra: radials (کتف)

جفت استخوان‌های بسی‌پتریگیوم (Basipterygium) و متاپتریگیوم (Metapterygium) و پتریگیوم جانبی (Lateral- pterygium) مجموعه استخوان‌های کمر بند شکمی (Pelvic girdle) را تشکیل می‌دهند (شکل ۱۰). در حاشیه جانبی-داخلی استخوان بسی‌پتریگیوم یک برآمدگی وجود دارد که در کنار آن یک جفت استخوان پتریگیوم جانبی تقریباً L شکل مشاهده می‌شود. سه استخوان متاپتریگیوم در بخش خلفی بسی‌پتریگیوم واقع شده‌اند. داخلی‌ترین متاپتریگیوم منفرد، بزرگ و اندکی کمانی شکل می‌باشد. متاپتریگیوم خارجی و میانی کوچک بوده و به صورت جفت هستند.



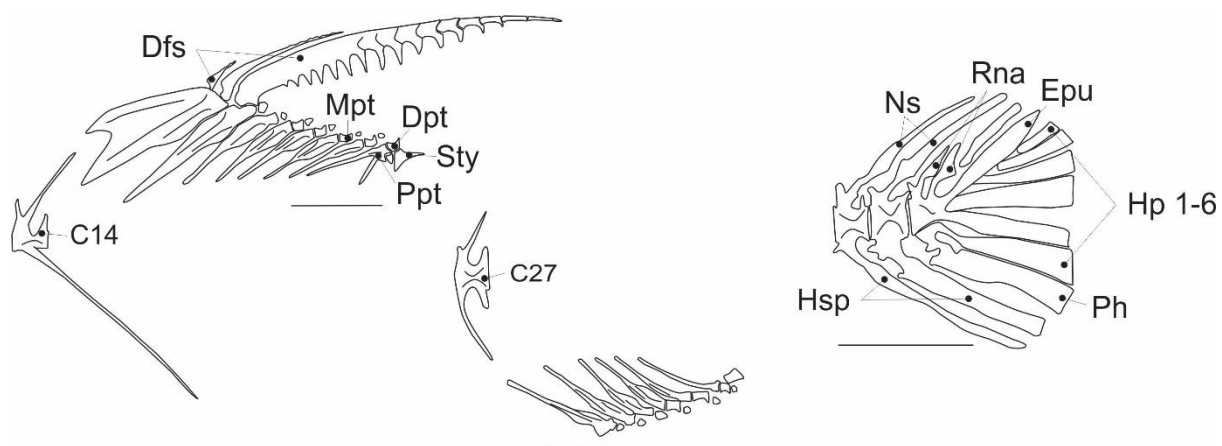
شکل ۱۰: کمر بند شکمی گونه *Schizothorax pelzami* (خط مقیاس ۳ میلی‌متر است).

PB: basipterygium (پایه رجلی یا بسی‌پتریگیوم); Lp: lateral pterygium (رجلی جانبی یا پتریگیوم جانبی); Mp: metapterygium (میان رجلی یا متاپتریگیوم)

اسکلت محوری دارای ۴۴ جسم مهره می‌باشد که مانند سایر کپورماهیان (Rojo, 1991) ۴ مهره اول آن در تشکیل دستگاه وبر شرکت دارد. ناحیه سری (Cranial) دارای ۲۰ جسم مهره و ناحیه دم (Caudal) دارای ۲۴ جسم مهره می‌باشد. در باله منفرد دم، آخرین جسم مهره، شعاع‌های اصلی، Procurrent و مجموعه‌ای از زوائد استخوانی شامل استخوان‌های هیپورال

(Hypural) و ایپورال (Epurial)، پارهیپورال (Parhypural)، پلئوراستیل (Pleurostile) و اورونئورال (Uroneural) اسکلت باله دمی را تشکیل می‌دهند (شکل ۱۱). اولین مهره دم دارای دو زائده عصبی است. استخوان پارهیپورال در بخش جانبی داخلی دارای زائده هیپوراپوفیز (Hypurapophysis) می‌باشد. استخوان پارهیپورال در بخش میانی پهن تر شده و در بخش قدامی باریک است و به اولین استخوان هیپورال جوش می‌خورد. مهره‌های ناحیه سری برخلاف مهره‌های ناحیه دمی، دارای زایگاپوفیز عصبی قدامی و پشتی (Neural Postzygapophyses & Pre zygapophyses) توسعه یافته بوده و بالعکس مهره‌های ناحیه دمی دارای زایگاپوفیز خونی پشتی توسعه یافته بوده در حالی که در مهره‌های ناحیه سری این گونه نمی‌باشد.

باله منفرد پشتی دارای سه شعاع غیرمنشعب، ۷ شعاع منشعب و ۸ سری استخوان پتریگیوفور (Pterygiophor) و یک استخوان Stay بوده و از مهره ۱۴ شروع می‌شود. اولین استخوان پتریگیوفور بزرگ بوده و دو شعاع غیرمنشعب باله پشتی را حمایت می‌کند. باله مخرجی نیز دارای سه شعاع غیرمنشعب و ۵ شعاع منشعب و ۶ سری استخوان پتریگیوفور و یک استخوان Stay بوده و از مهره ۲۷ شروع می‌شود. اولین پتریگیوفور دو شعاع ابتدایی را حمایت می‌کند (شکل ۱۱).



شکل ۱۱: باله‌های پشتی، مخرجی و دمی در گونه *Schizothorax pelzami* (خط مقیاس ۳ میلی‌متر است).

C14-27: centrum 14-27 (مهره ۱۴-۲۷); Dfs: dorsal fin spine (خار باله پشتی); Dpt: distal pterygiophore (پرتوپایه یا پتریگیوفور بیرونی); Epur: epural (بالا پره یا ایپورال); Hp 1-6: hypural plates 1-6 (دمپره یا هیپورال); Hsp: hemal (پرتوپایه یا پتریگیوفور میانی); Mpt: medial pterygiophore (خار خونی spine); Ppt: proximal pterygiophore (یا پتریگیوفور درونی پرتوپایه); Ph: parhypurale (زیردمپره یا پارهیپورال); Rna: rudimentary (خار عصبی); Ns: neural spine (کمان عصبی ابتدایی); Sty: stay (استی)

بحث و نتیجه گیری

مقایسه ساختارهای ریختی، خصوصاً ساختار اسکلتی، یک عنصر کلیدی در زیست‌شناسی تکاملی، آرایه‌شناسی و درک تنوع موجودات می‌باشد (Dean et al., 2004). تاکنون مطالعات استخوان‌شناسی اندکی بر روی اعضای خانواده کپورماهیان ایران از جمله *Garra typhlops* (Jalili et al., 2014)، *Alburnus mossulensis* (Jalili et al., 2015a)، *A. amirkabri* (Jalili et al., 2015a)

(Jalili et al., 2015c) *Barbus cyri* و (Jalili et al., 2015d) *Cabdio morar* انجام شده است. به علاوه تاکنون در مورد هیچ یک از گونه‌های این جنس *Schizothorax* در ایران مطالعه‌ای در زمینه استخوان‌شناسی صورت نگرفته است. ویژگی‌های مربوط به فرم و ساختار استخوان‌های پیش‌ومر، فوق پس‌سری، سرپوش‌آبششی، فک پایین، پیش فکی، رجلی خارجی، استخوان‌های قاعده‌ای آبششی، دملامی، کمربند سینه‌ای و استخوان لگنی به‌عنوان صفات استخوانی مناسب جهت تفکیک جنس‌های زیرخانواده Schizothoracine شناسایی بیان شده‌اند (Chen et al., 2001). Shabanum و همکاران (۲۰۱۶) نیز بیان داشت که ویژگی‌های استخوانی نقش مهمی در تفکیک و شناسایی اعضای متعلق به جنس *Shizothorax* ایفا می‌کنند. نتایج این مطالعه تفاوت‌هایی در شکل برخی استخوان‌ها نسبت به نتایج ارائه شده توسط چن و همکاران (۲۰۰۱) و شابانوم و همکاران (۲۰۱۶) برای اعضای جنس *Schizothorax* نشان داد. استخوان قاعده‌ای آبششی در گونه *S. pelzami* مورد مطالعه در بخش خلفی پهن‌تر از بخش قدامی است، درحالی که بر اساس چن و همکاران (۲۰۰۱)، این استخوان در بخش قدامی پهن‌تر از بخش خلفی است. در گونه *S. pelzami* لبه خلفی استخوان دملامی صاف بوده اما طبق مطالعات چن و همکاران (۲۰۰۱) لبه خلفی این استخوان در اعضای این جنس برآمده است. همچنین برای جنس *Schizothorax* یک یا دو جفت استخوان پیش‌کامی (Prepalatine) گزارش شده است که در این مطالعه برای گونه *S. pelzami* چشمه علی دامغان برخلاف سایر گونه‌های این جنس مشاهده نشد (Chen et al., 2001).

در مطالعه دیگری که بر روی جمعیت‌های مختلف *S. richardsonii* از انشعابات رودخانه بیس (Beas) واقع در شمال هند صورت پذیرفت (Shabanum et al., 2016)، بخش‌های مختلف ساختار اسکلتی این گونه مورد بررسی قرار گرفت. بر اساس مقایسه نتایج این مطالعه با یافته‌های شابانوم و همکاران (۲۰۱۶)، تفاوت‌های قابل توجهی بین گونه *S. richardsonii* و *S. pelzami* وجود دارد. در گونه *S. pelzami* تعداد ۴۴ مهره در ستون مهره مشاهده شد درحالی که تعداد آنها در *S. richardsonii* به ۴۳ عدد می‌رسد. در هر دو گونه باله پشتی بر روی مهره ۱۴ یا ۱۵ قرار می‌گیرند، اما باله مخرجی در گونه *S. richardsonii* رودخانه بیس هند در موقعیت عقب‌تری (مهره ۲۹ یا ۳۰) نسبت به گونه *S. pelzami* (مهره ۲۷) قرار دارد. حاشیه خلفی استخوان اطراف پروانه‌ای در گونه *S. pelzami* به‌وسیله یک فرورفتگی به دو شاخه تقسیم می‌گردد درحالی که در گونه *S. richardsonii* انتهای خلفی این استخوان مسطح بوده و دندان‌دار است. همچنین استخوان بینی در گونه *S. pelzami* کشیده است، اما در گونه *S. richardsonii* داسی شکل است. علاوه بر این، زائده پوزه‌ای استخوان پیش فکی در گونه *S. stoliczkae* گزارش نشده است، در حالی که در گونه *S. pelzami* این زائده به خوبی توسعه یافته می‌باشد.

به‌عنوان نتیجه‌گیری کلی می‌توان بیان داشت که گونه *S. pelzami* بر اساس ویژگی‌های استخوانی شامل داشتن ۴۴ مهره در ستون مهره، استخوان بینی کشیده و بدون قوس، باله مخرجی با موقعیت قدامی‌تر (در نزدیکی مهره ۲۷)، پهن‌تر بودن بخش خلفی استخوان قاعده‌ای آبششی نسبت به بخش قدامی، صاف بودن لبه خلفی استخوان دملامی و عدم وجود استخوان

پیش‌کامی از سایر گونه‌های این جنس قابل شناسایی است.

سپاسگزاری

این تحقیق با حمایت مالی دانشگاه تهران به اجرا در آمد.

منابع

- Chen, Z. and Chen, Y. (2001) Phylogeny of the specialized schizothoracine fishes (Teleostei: Cypriniformes: Cyprininae). *Zoological Studies*, 40: 147-157.
- Coad, B.W. (2015) Fresh water fishes of Iran. Available at <http://www.briancoad.com>.
- Dean, C.A., Rholf F.J. and Dennis, E.S. (2004) Geometric morphometrics: Ten years of progress following the revolution. *Italian Journal of Zoology*, 71: 5-16.
- Jalili, P., Eagderi, S. and Mousavi-Sabet, H. (2014) Description of skeletal structure and cranial myology of keyvani spined loach (*Cobitis keyvani*, Mousavi-Sabet et al., 2012) *International Journal of Aquatic Biology*, 2(6):337-345.
- Jalili, P., Eagderi, S., Azimi, H. and Mousavi-Sabet, H. (2015a) Osteological description of the southern king fish, *Alburnus mossulensis* from Iranian part of the Tigris River drainage. *Animal Biology and Animal Husbandry*, 7(2) 113-121.
- Jalili, P., Eagderi, S., Nasri, M. and Mousavi-Sabet, H. (2015b) Descriptive osteology of *Alburnus amirkabiri* (Cypriniformes: Cyprinidae), a newly described species from Namak Lake basin, Central of Iran. *Bulletin of the Iraq Natural History Museum* (Accepted: 28 April 2015).
- Jalili, P., Eagderi, S. and Nikmehr, N. (2015c) Descriptive osteology of *Barbus cyri* (Teleostei: Cyprinidae) from southern Caspian Sea basin. *Iranian Society of Ichthyology*, 2(2): 105-112.
- Jalili, P., Eagderi, S. and Zamani Faradonbeh, M. (2015d) Comparative osteological study of Waspi, *Cabdio morar* (Hamilton, 1822) in Mashkil and Makran basins - southeast of Iran. *Journal of Applied Ichthyological Research*, 3(2): 79-96. (In Persian)
- Jouladeh-Roudbar, A., Vatandoust S., Eagderi S., Jafari-Kenari S. and Mousavi-Sabet H. (2015) Freshwater fishes of Iran; an updated checklist. *AAFL Bioflux*, 8(6): 855-909.
- Helfman, G.S., Collette, B.B., Facey, D.E and Bowen, B.W. (2009) *The diversity of fishes: Biology, Evolution, and Ecology*. Blackwell Publishing, UK, Oxford.
- Rojo, A.L. (1991) *Dictionary of Evolutionary Fish Osteology*, CRC Press.
- Safari, O., Bagheri Dorbadam, J. and Naserizadeh, M. (2014) Study of plasma sex steroid hormones in female snow trout (*Schizothorax pelzami*) within a year. *Journal of Veterinary Research*, 69(4): 423-430. (In Persian)
- Sazgar, S., Safari, O., Danesh, S. and Yazdanimoghadam, F. (2017) Characterization of Chahu's Fish Comparison (*Schizothorax pelzami*) in the Kavir Area and Tajan using Truss and Morphometric system. The Fifth Iranian Conference of Ichthyology, Islamic Azad University of Babol, 13-14 December 2017. (In Persian)
- Shabanum, Sharma, I., and Dhanze, R. (2016) The significance of osteology in identification of *Schizothorax* species. *International Journal of Fisheries and Aquatic Studies*, 4(1): 442-447.

Taylor, W.R. and Van Dyke, G.C. (1985) Revised procedures for staining and clearing small fishes and other vertebrates for bone and cartilage study. *Cybium*, 9: 107-119.

Skeletal structure of Shir mahi *Schizothorax pelzami* from Dasht-e-Kavir basinP. Jalili¹, S. Eagderi^{2*}, S. Latifnezhad³, M. Seifali⁴

Received: 2017.10.07

Accepted: 2018.11.11

Abstract

Schizothorax pelzami is a member of Cyprinid family in the Dahst-e-kavir and Hari River basins of Iran. According to importance of osteological characters for taxonomy of fish species and lacking any information regarding osteological features of *S. pelzami*, this study was conducted to provide the detailed osteological characters. For this purpose, specimens were cleared and stained by alcian blue and alizarin red. Their skeletal structures were photographed using a scanner equipped with a glycerol bath. Drawing and nomenclature of the skeletal elements were done and studied under a stereomicroscope. Base on the results, *S. pelzami* species is distinguished from other species of this genus by having (1) 44 vertebrae, (2) a long nasal bone, (3) an anal fin with anterior position (close to 27th centrum), (4) a broader posterior part of basibranchial, (5) a flat posterior margin of urohyal and (6) lack a pre-palatine.

Keywords: *Description, Inland water of Iran, Osteology, Taxonomy.*

1-Phd student, Department of Fisheries, Faculty of Natural Resources, University of Tehran, Karaj, Iran.

2-Associate Professor, Department of Fisheries, Faculty of Natural Resources, University of Tehran, Karaj, Iran.

*(Corresponding author: soheil.eagderi@ut.ac.ir)

3-BSc Student, Department of Fisheries, Faculty of Natural Resources, University of Tehran, Karaj, Iran.

4-Associate Professor, Department of Biology, Faculty of Sciences, Alzahra University, Tehran, Iran.