

بررسی نتایج فیوژن کمری با استفاده از پیچهای پدیکولار در بیماران مبتلا به اسپوندیلولیستریس

غلامرضا فرزنانگان M.D.

چکیده

هدف: بررسی نتایج حاصل از عمل فیوژن کمری با استفاده از پیچهای پدیکولار در بیماران مبتلا به اسپوندیلولیستریس صورت گرفته است.

روش بررسی: این مطالعه یک مطالعه توصیفی - گذشته‌نگر بوده که در آن ۴۸ بیمار را که در بین سالهای ۱۳۷۸-۱۳۸۱ در بخش جراحی اعصاب بیمارستان بقیه ... «عج» بستری و با تشخیص اولیه اسپوندیلولیستریس تحت عمل جراحی فیکساسیون با پیچهای پدیکولار نوع CD (Cotrel-Dubousset) قرار گرفته بودند را از جهت میزان بهبودی علایم (درد کمر، درد رادیکولر و لنگیدن متناوب) و همچنین عوارض پس از عمل (عفونت، شکستگی یا جابجایی پیچ و نیاز به عمل مجدد) طی یک فالوآپ بطور متوسط سه ساله مورد بررسی قرار داده است.

یافته‌ها: در مطالعه انجام شده ۶۸/۸٪ افراد درد کمرشان بهبود یافته بود. همچنین درد رادیکولر در ۷۵٪ و لنگش متناوب نیز در ۷۷/۱٪ افراد بهبود یافته بود. ۳ نفر (۶/۳٪) شکستگی پیچ، ۱ نفر (۲/۱٪) جابجایی پیچ و ۱ نفر (۲/۱٪) نیاز به جراحی مجدد داشت. عفونت پس از عمل در هیچ یک از بیماران وجود نداشت. بیشترین موارد لیستریس از نوع دژنراتیو و در سطح L4-L5 و در زنان وجود داشت که در محدوده سنی ۳۱-۵۰ سال بودند.

نتیجه‌گیری: با توجه به پاسخ‌های بیماران، فیوژن کمری به شیوه فوق (CD)، عملکرد مناسب، رضایتمندی بیماران و درصد پایین عوارض را بدنبال داشته و از مؤثر بودن و ایمنی این روش در فیوژن مهره‌های کمری حمایت می‌کند.

واژه‌های کلیدی: اسپوندیلولیستریس، فیوژن کمری، پیچ‌های پدیکولار

مقدمه

قسمت خلفی مهره (Neural Arch) وجود دارد. اسپوندیلولیستریس ممکن است کاملاً بدون علامت باشد. کمر درد مزمن و خفیف شایع‌ترین شکایت است که ممکن است همراه با دردهای رادیکولر یا لنگیدن متناوب باشد. در مورد کمر درد خفیف مزمن، درمان‌های حمایتی شامل استراحت، تجویز NSAID و بستن کمربند طبی پیشنهاد می‌شود. در موارد شدید و پیشرونده و

از سال ۱۷۸۲ اسپوندیلولیستریس بعنوان اختلالی شناخته شده است که با مشخصه‌های دفرمیتی قابل رؤیت لومبوساکرال، مهره در رفته (لغزنده) و شکستگیها یا دیگر دفرمیتی‌های پارس اینترآرتیکولاریس توصیف می‌گردد (۱) و بطور کلی جابجایی قدامی یک مهره بر روی مهره دیگر می‌باشد که در تمامی موارد نقص در

(۱۶-۱۸) از طرف دیگر شمار جراحانی که از این نوع روش فیوژن کمری جهت درمان ناراحتی‌های کمری استفاده می‌کنند روز به روز در حال افزایش است. در حال حاضر اندیکاسیون قطعی و مشخصی برای استفاده از این گونه وسایل در ستون فقرات وجود ندارد و اطلاعات در مورد اینکه چه بیمارانی واقعاً از این روش وسیله‌گذاری سود می‌برند اندک است و FDA تنها استفاده از آن را در اسپوندیلولیزستریس grade III در مهره‌های L5-S1 تأیید کرده است. (۱۶، ۱۸، ۱۹) سایر موارد علی‌رغم وجود مقالات متعدد در حمایت از آنها هنوز مورد بحث است. (۸، ۹، ۱۳، ۱۶، ۲۰) در راستای تلاش‌های صورت گرفته، در این مطالعه بر آن شدیم تا میزان عوارض و نتایج ناشی از فیوژن کمری با استفاده از پیچ‌های پدیکولار را در بیماران مبتلا به اسپوندیلولیزستریس که در سالهای ۱۳۷۸-۱۳۸۱ در بیمارستان بقیه‌الاعظم «عج» تحت عمل جراحی قرار گرفته بودند را بررسی کنیم.

روش بررسی

این مطالعه بصورت یک مطالعه توصیفی گذشته‌نگر بوده است. در این مطالعه کلیه بیماران (۴۸ نفر) که بین سالهای ۱۳۷۸ تا ۱۳۸۱ با شکایت درد کمر، درد رادیکولر و لگنش متناوب به این مرکز مراجعه کرده بودند و پس از انجام معاینات و گرفتن گرافی‌های لازم (گرافی ساده در حالت فلکسیون و اکستنسیون ستون مهره‌ها، CT اسکن و MRI) با تشخیص اسپوندیلولیزستریس در بخش اعصاب بیمارستان بقیه‌الاعظم «عج» بستری و تحت عمل جراحی فیکساسیون کمری با استفاده از ابزار Cotrel Dubousset CD به طریق زیر قرار گرفته بودند بررسی شدند.

روش جراحی . جهت فیکساسیون مهره‌های کمری، کلیه بیماران در وضعیت پرون بر روی تخت اتاق عمل مجهز به فلورسکوپ که امکان تصویربرداری رخ و نیمرخ ستون مهره‌ها را فراهم می‌کرد قرار می‌گرفتند. در تمامی بیماران روش جراحی پوسترپور استاندارد بکار گرفته می‌شد. اقدامات دکمپرسیون شامل: لامینکتومی، فورامینوتومی یا فورامینکتومی و یا پارشیل مدیال فاسکتومی بود که در صورت نیاز در بیماران انجام می‌گرفت و اگر

یا وجود علایم عصبی و لنگیدن متناوب جراحی توصیه می‌شود. برای سالها جراحی به روش Gill (بدون وسیله گذاری) که عبارت از دکمپرسیون ریشه‌های عصبی (با برداشتن قسمتهای خلفی و Loose مهره لغزش پیدا کرده) و سپس فیوژن پوسترولترال بود استفاده می‌شد ولی میزان فیوژن این روش را می‌توان با استفاده از پیچ‌های پدیکولار مقاومت بیشتری بخشید. سیستم وسیله‌گذاری جهت ستون فقرات CD (Cotrel Dubousset) از ابتدای سال ۱۹۸۰ میلادی ابداع گردید. فواید بکارگیری پیچ‌های پدیکولار از اواسط دهه ۸۰ توسط گزارشات Cotrel و همکارانش (۲) ، Roy Camille (۳) ، Steffee و همکارانش (۴) بیان گردیده است. مقالات زیادی مزیتها و ارجحیت‌های این روش را نسبت به سایر روشها (روشهای بدون وسیله گذاری) بیان کرده است، چون از یک طرف بر پایه خصوصیات بیومکانیکال بوده و از طرف دیگر با بکارگیری پیچ‌های پدیکولار که وارد جسم مهره‌ها می‌شوند می‌توان سگمانهای کمتری از ستون فقرات را درگیر فیوژن کرد، در حالی که از نظر پایداری در وضعیت‌های Translation و Rotation استحکام بیشتری را نیز ایجاد می‌نماید. (۵-۸) همچنین استفاده از پیچ‌های پدیکولار باعث می‌شود بیمار سریعتر به فعالیت عادی باز گردد و مدت زمان بستری در بیمارستان و بی‌حرکت ماندن وی و در نتیجه عوارض پیش‌آمده بدنال آن را کاهش می‌دهد. (۸-۱۰) سایر مقالاتی که بر روی اهمیت آگاهی و دانش دقیق از آناتومی ستون مهره‌ها و ارتباطات نزدیک بین پیچ‌ها و ساختمانهای عصبی اطراف تأکید داشته‌اند، خطراتی که بدنال استفاده از این وسایل ممکن است ایجاد شود را بیان کرده‌اند. (۹، ۱۱، ۱۲) هر چند در دست متخصصین جراح مغز و اعصاب و ستون فقرات آموزش دیده بکارگیری این نوع تکنیک، ایمن تر، مؤثرتر و با میزان فیوژن بهتری نسبت به گرافت استخوانی بدون وسیله‌گذاری بوده است. (۷-۹، ۱۳)

اگرچه خصوصیات بیومکانیکال فیوژن با پیچ‌های پدیکولار عالی است ولی این تکنیک همراه با ریسک جراحی قابل توجهی نیز می‌باشد. (۸، ۱۴، ۱۵) کاربرد این وسیله در اروپا و آمریکای لاتین بخوبی پذیرفته شده و با کمترین عوارضی همراه بوده است.

پس از عمل مورد بررسی قرار گرفت. اطلاعات بدست آمده پس از تکمیل وارد کامپیوتر شد و تحت برنامه نرم افزاری SPSS مورد آنالیز و ارزیابی قرار گرفت.

یافته‌ها

از کل بیماران مورد بررسی ۴۰ بیمار (۸۳/۳٪) زن و ۸ بیمار (۱۶/۷٪) مرد بودند و بیماران در ۳ گروه سنی مورد ارزیابی قرار گرفتند. ۱ نفر (۲/۱٪) زیر ۳۰ سال، ۳۲ نفر (۶۶/۷٪) بین ۳۱ تا ۵۰ سال و ۱۵ نفر (۳۱/۳٪) بیشتر از ۵۱ سال سن داشتند.

شایع ترین علامت بالینی در بیماران مورد مطالعه کمر درد و لنگیدن متناوب بود که در ۲۰ نفر (۴۱/۷٪) از بیماران وجود داشت. دومین شکایت شایع بیماران کمر درد تنها، که در ۱۶ نفر (۳۳/۳٪) از افراد وجود داشت. کمردرد و درد رادیکولر نیز در ۱۲ نفر (۲۵٪) از بیماران مورد مطالعه وجود داشت. از نظر نوع و سطح لیستریس، ۲۴ نفر (۵۰٪) از بیماران، لیستریس از نوع دژنراتیو، ۱۶ نفر (۳۳/۳٪) از نوع تروماتیک، ۳ نفر (۶/۳٪) از نوع پاتولوژیک، ۳ نفر (۶/۳٪) متعاقب جراحی و ۲ نفر (۴/۲٪) از نوع کونژیتال داشتند. در ۲۲ نفر (۴۵/۸٪) لیستریس در سطح L4-L5 ، در ۱۳ نفر (۲۷/۱٪) در سطح L5-S1 ، در ۵ نفر (۱۰/۴٪) در سطح L2-L3 و در ۸ نفر (۱۶/۸٪) لیستریس از نوع Multi Level بود (نمودار ۱). از کل بیماران بررسی شده ۳۳ نفر (۶۸/۸٪) درد کمرشان بهبود یافته بود. ۱۰ نفر (۲۰/۸٪) مختصر بهبودی را ذکر می‌کردند و تفاوت زیادی نسبت به قبل از عمل نداشتند و تنها در ۵ نفر (۱۰/۴٪) درد کمر بدتر شده بود، که البته این افراد علایم دیگرشان کاهش یافته بود. همچنین درد رادیکولر در ۳۰ نفر (۷۵٪) بهبود یافته بود، در ۷ نفر (۱۴/۶٪) فرقی نکرده و در ۲ نفر (۴/۲٪) بدتر شده بود و در ۳ نفر (۶/۳٪) درد رادیکولر وجود نداشت. همچنین لنگش متناوب در ۳۷ نفر (۷۷/۱٪) بهبود یافته بود. در ۸ نفر (۱۶/۷٪) فرقی نکرده و در ۱ نفر (۲/۱٪) بدتر شده بود و ۲ نفر (۴/۲٪) نیز لنگش متناوب نداشتند.

عوارض پس از عمل . از کل بیماران مورد بررسی ۳ نفر (۶/۳٪) شکستگی پیچ، ۱ نفر (۲/۱٪) جابجایی پیچ و ۱ نفر (۲/۱٪) نیاز به جراحی مجدد داشت و ۴۳ نفر (۸۹/۶٪) عارضه‌ای

لازم می‌شد دیسکتومی با توجه به یافته‌های رادیولوژیک و بیماری زمینه‌ای فرد انجام می‌شد.

موقعیت پدیکل با توجه به مارکرهای آناتومیکال (سطوح مفصل فاست و زواید عرضی) ذکر شده در مقالات قبلی تخمین زده می‌شد (۲، ۸، ۱۲، ۱۹) و سپس محل ورود و مسیر تخمین زده شده پیچ بداخل پدیکل توسط فلورسکوپ تأیید می‌شد. سطح دورسال پدیکل توسط فرز دندانپزشکی با تیغه AM-8 دکورتیکه شده و سپس با پین استین بطور دستی و یا زیر گاید مستقیم فلورسکوپ سوراخ می‌شد و سپس سوراخهای ایجاد شده توسط درفش استخوانی گشاد می‌شدند و در نهایت پیچ‌های پدیکولی با ضربه آهسته در حالی که دیواره داخلی پدیکل در زیر دید مستقیم ما قرار داشت وارد می‌شدند و هنگامی که پیچ‌ها حداقل تا ۷۰٪ تنه مهره نفوذ می‌کرد، میزان عمق درگیری پیچ کافی بنظر می‌رسید. در عین حال فلورسکوپي لترال جهت مونیتور کردن میزان فرو رفتن پیچ صورت می‌گرفت. قطر پیچ‌های استفاده شده در نواحی لومبار ۶/۵ mm و در ناحیه S1 ، ۷ mm بوده است.

پیگیری بعد از عمل . تمام بیماران پس از عمل به محض اینکه شرایط آنها اجازه می‌داد، حرکت داده می‌شدند و در صورت نیاز فیزیوتراپی و برنامه‌های توانبخشی در آنها صورت می‌گرفت. در تمام بیماران پس از عمل از بريس Thoraco Lumbo Sacral (Orthesis) TLSO بمدت ۳ تا ۶ ماه استفاده می‌شد. استفاده از بريس پس از آنکه در پیگیری‌های رادیولوژیک بعدی فیوژن استخوانی تأیید می‌شد کنار گذاشته می‌شد.

در مطالعه ما ابتدا پرسشنامه‌ای به همین منظور تهیه گردید که کلیه مشخصات بیماران از نظر سن، جنس، علایم قبل از عمل، سطح لیستریس، نوع لیستریس (از نظر عوامل پاتولوژیک: مادرزادی، ایسکمیک، دژنراتیو، ناشی از تروما، پاتولوژیک، متعاقب جراحی)، میزان بهبودی علایم پس از عمل و عوارض پس از عمل (عفونت، شکستگی یا جابجایی پیچ و نیاز مجدد به جراحی) با توجه به اطلاعات موجود در پرونده بیماران قبل از بستری و پس از انجام عمل ثبت گردید و همچنین طی یک فالوآپ بطور متوسط سه ساله (بین ۲ تا ۵ سال) میزان رضایتمندی بیماران و عوارض

بحث است. استفاده از پیچهای پدیکولی در grade III سپوندیلولیسستزیس در L5-S1 توسط FDA تأیید شده و FDA در حال حاضر در حال ارزیابی ارتقاء این روش از کلاس III به کلاس II می باشد. (۱۶، ۲۲) ولی علی رغم محدودیتهای و نگرانیها تعداد زیادی از جراحان اعصاب از این روش بعلاوه مزایای آن استفاده می کنند. (۱۵، ۱۶، ۲۲)

در مطالعات مشابه انجام شده، نتایج تقریباً مشابه با نتایج بدست آمده در مطالعه ما در استفاده از پیچهای پدیکولر در فیکساسیون کمری می باشد. (۲۳، ۲۲، ۲۰، ۱۵)

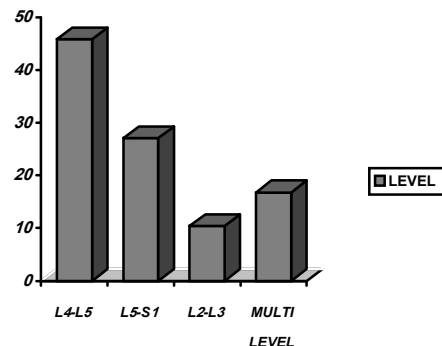
میزان کل عوارض بعد از عمل که در مقالات مختلف گزارش شده، متغیر و در محدوده ۵٪-۴۵٪ می باشد (۶، ۱۴، ۱۸، ۲۴) که قابل مقایسه با میزان ۱۰/۴٪ (میزان کل عوارض موجود) مطالعه ما است. ریسک قرارگیری نامناسب پیچها با برنامه ریزی مناسب قبل از عمل، آگاهی و دانش دقیق نسبت به موقعیت آناتومیک ستون مهرهها (۲۲، ۲۴) و بکارگیری تصویربرداری فلوروسکوپی در طول مدت عمل (۸) تقریباً بطور کامل قابل حذف است. میزان پایین شکستگی پیچ در این مطالعه (۳/۶٪) همچنین قابل مقایسه با سایر مطالعات انجام شده مشابه می باشد (۳، ۲۰، ۸).

که می تواند ناشی از بکارگیری پیچهای قطورتر و استفاده از بریس TLSO در بیماران پس از عمل باشد، که باعث ثابت نگاه داشتن ستون فقرات و جلوگیری از حرکات اضافی بیماران می شود.

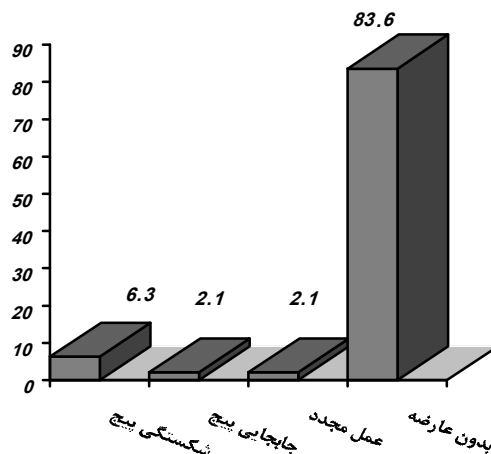
عفونت بعد از عمل که یک حالت تهدید کننده حیات بوده و نیاز به مراقبت دقیق دارد (۱۳، ۱۵) در مطالعه ما وجود نداشت که قابل مقایسه با میزان گزارش شده در سایر مقالات است. (۱۳، ۱۵، ۲۰، ۲۱) عوامل دخیل در افزایش ریسک عفونت شامل تعدد پرسنل در اتاق عمل، استفاده از وسایل تصویربرداری یا مونیتورینگ، طولانی شدن مدت زمان عمل، جراحی های قبلی، وجود چاقی مرضی یا بیماری دیابت در فرد و تشکیل و تجمع هماتوم بعد از عمل می باشد. (۶، ۱۵، ۱۸) که بکارگیری تکنیک های آسپتیک به طور دقیق و کاهش مدت زمان عمل احتمالاً در کاهش میزان عفونت مؤثر بوده است.

همانطور که در سایر مقالات گزارش گردیده بهبود درد کمر لزوماً ارتباطی به میزان فیوژن صورت گرفته ندارد. (۷، ۸، ۹، ۲۰) دلایل

نداشتند. عفونت پس از عمل نیز در هیچ یک از بیماران وجود نداشت (نمودار ۲).



نمودار ۱. درصد فراوانی سطح لیستزیس در بیماران مورد مطالعه



نمودار ۲. درصد فراوانی عوارض پس از عمل در بیماران مورد مطالعه

بحث

بکارگیری پیچهای پدیکولی در فیکساسیون مهره ای بیش از ۲۰ سال است که در اروپا مورد استفاده قرار می گیرد و میزان تأثیر و ایمن بودن آنها بطور مفصل مورد بحث قرار گرفته است. (۲، ۱۱، ۲۰، ۲۱) اگر چه استراتژیها و توجهات تکنیکی جهت کم کردن عوارض با این روش بخوبی شناخته شده ولی بکارگیری و استفاده گسترده از این روش در ایالات متحده همچنان مورد

2. Cotrel Y, Dubousset J, Guillaumat M: New universal instrumentation in spinal surgery. *Orthop* 1988; 227: 10-23.
3. Roy-Camille R, Saillant G, Mazel C: Internal fixation of the lumbar spine with pedicle screw plating. *Clin Orthop* 1986; 203: 7-17.
4. Steffee AD, Biscup RS, Sitkowski DJ. Segmental spine plates with pedicle screw fixation internal fixation device for disorders of the lumbar and thoracolumbar spine. *Clin Orthop* 1986; 2: 50-53.
5. Gibson JN, Waddell G, Grant IC. Surgery for degenerative lumbar spondylosis. *Cochrane Database Syst Rev* 2000; 2: 1352.
6. Chiba M, McLain RF, Yerby SA, Moseley TA, Smith TS, Benson DR. Short segment pedicle instrumentation biomechanical analysis of supplemental book fixation. *Spine* 1996; 21: 288-294.
7. Cunningham BW, Seftor JC, Shono Y, MacAfee PC: Static and cyclical biomechanical analysis pedicle screw spinal constructs. *Spine* 1993; 18: 1677-88.
8. Kuklo TR, Birdwell KH, Lewis SJ, Baldus C, Blanke K, Iffrig TM. Minimum 2-year analysis of sacropelvic fixation and L5-S1 fusion using S1 and iliac screw. *Spine* 2001; 26: 1976-83.
9. Benzel EC, Kestersonl, Marchand EP: Texas Scottish Rite Hospital rod instrumentation thoracic and lumbar spine trauma. *J Neurosurg* 1997; 75: 382-387.
10. Mac Millan MM, Cooper R, Haid R: Lumbar and lumbosacral fusions using cotrel-Dubousset pedicle screws and rods *Spine* 1994; 19: 430-434.
11. Bernard TN JR, Seibert CE. Pedicle diameter

آن بطور واضح مشخص نیست ولی فاکتورهای متعددی دخیل می‌باشند که شامل: وجود آرتروز پایدار، سودوآرتروزیس، دکمپرسیون ناکافی، فاکتورهای سایکولوژیک و دردهای ثانویه که مربوط به نخاع و ستون مهره‌ها نمی‌باشد.

بهبود دردهای سیاتیکی و نتایج خوب نورولوژیکی بدست آمده بر اهمیت دکمپرسیون وسیع حین عمل مناطق درگیر که در تصویربرداریهای قبل از عمل مشخص شده اذعان دارد.

نتایج اولیه این نوع روش جراحی که توسط Comille و همکارانش گزارش گردیده است، فیکساسیون داخلی با پیچ‌های پدیکولر در ۱۰۰٪ موارد موفقیت‌آمیز بوده است. (۲) در مطالعه Luisse، ۹۷/۴٪ و در مطالعات مشابه دیگر نزدیک به ۹۰٪ بیماران عملکرد خوب بدنی و وضعیت خوب کلینیکی را نشان داده‌اند، (۴، ۷، ۲۵، ۲۶) که تقریباً مشابه با نتایجی می‌باشد که ما در این مطالعه بدست آورده‌ایم. در مطالعات مقایسه‌ای نشان داده شده است که هم از لحاظ کلینیکی و هم از لحاظ بررسی‌های رادیوگرافیک جراحی اسپوندیلولیس‌تزیس از طریق فیکساسیون با پیچ‌های پدیکولر نسبت به روشهای دیگر ارجح است. (۳، ۱۶، ۲۰) هر چند تحقیقاتی نیز وجود دارد که مزیت خاصی در مورد استفاده از این ابزارها نیافته‌اند. (۳، ۱۲، ۱۸، ۲۰)

نتیجه‌گیری: با توجه به یافته‌های بدست آمده در این مطالعه بنظر می‌رسد که استفاده از ابزار CD در جراحی اسپوندیلولیس‌تزیس از میزان بهبودی بالایی در علایم بالینی قبل از عمل برخوردار می‌باشد و با توجه به عملکرد مناسب بیماران پس از عمل، بخصوص در انجام فعالیتهای روزانه و به حداقل رساندن نیاز به جراحی مجدد در آنها و همچنین درصد پایین عوارض سخت‌افزاری یا عوارضی مثل عفونت و از همه مهمتر رضایتمندی بیماران، می‌توان در سطح گسترده‌تری از این ابزار استفاده نمود.

References

1. Youman Julion Neurological surgery fifth edition W.B Saunders Company 2003; volume 3 chapter 107 2416-31.

- determined by computed tomography, its risk to pedicle screw fixation in the lumbar spine. *Spine* 1992; 17(supp 16): 160-163.
12. Castro WHM, Halm H, Jerosch J, Malms J, Steinbeck J, Blasius S. Accuracy of pedicle screw placement in lumbar vertebrae. *Spine* 1996; 21: 1320-24.
 13. Garfin SR: Historical cohort study of pedicle screw fixation in thoracic lumbar and sacral fusions. *Spine* 1996; 19 (supp 120): 2254-55.
 14. Carl AI, Tromanhauser SG, Roger DJ: pedicle screw instrumentation for thoracolumbar fractures and fracture-dislocations. *Spine* 1992; 17: 317-324.
 15. Esses SL, Sachs BL and Dreyzin V: complications associated with technique of pedicle fixation. A selected survey of ABS members. *Spine* 1993; 18, 2231-39.
 16. Garfin SR, Yuan HA: Food and drug administration regulation of spinal implant fixation. *Clin orthop* 1997; 335:32-38
 17. Heim SE, Vinkler JA: Recent medical-legal proceeding and their effect on the practice medicine in Chicago. *J spinal disorder* 1995; 8: 419-421.
 18. Mulholland RC: Pedicle screw fixation in the spine, *J bone joint surgery (Br)* 76: 517-519(editorial)
 19. Farber GL, Place HM, Mazur RA, Jones DE, Damiano TR.: Accuracy of pedicle screw placement in lumbar by plain radiographs and computed tomography. *Spine* 1995; 20: 1494-99.
 20. Baily SL, Bartolozzi P, Bertagnoli R, Boriani S, Van Beurden AF, Cross AT, Friedl HP. The BWM spinal fixator system. A preliminary of a 2-year prospective, international multicenter study in a range of indication requiring intervention for bone grafting and pedicle screw fixation. *Spine* 1996; 21: 2006-15.
 21. Blumenthal S, Gill K. Complications of the wiltse pedicle screw fixation system. *Spine* 1993; 18: 1867-71.
 22. Schree CL, Freese A, Ansell LV. Outcome analysis for adults with spondylolisthesis with posterolateral fusion and transpedicular screw fixation. *J neurosurgery* 1997; 86: 56-63.
 23. Cigliano A, de falco R, Scarano E. A new instrumentation system for the reduction posterior stabilization of unstable thoracolumbar fractures. *Neurosurgery* 30: 208-217, 19.
 24. Ebraheim NA, Rollins JR, Xu R, Yeasting RA. Projection of the lumbar pedicle and its morphology analysis. *Spine* 1996; 21: 1296-1300.
 25. Johnston CE II, Welch RD, Baker KJ and Ashman RB: Effect of spinal construct stiffness on short fusion mass incorporation. *Spine* 1995; 20: 2400-7.
 26. Sasso RC, cotter HB: Posterior instrumentation and fusion for unstable fractures and dislocations of the thoracic and lumbar spine A comparative study of three fixation devices patients *spine* 1993; 18: 450-460.