

دقت سونوگرافی توسط جراح در ترومای غیرنافذ شکمی

هادی خوش‌محبت^۱ MD، فرزاد پناهی* MD، شعبان مهرورز^۲ MD، حسن علی محبی^۲ MD، علی باقرپور جهرمی^۱ MD

*مرکز تحقیقات تروما، پژوهشکده بالینی، دانشگاه علوم پزشکی بقیه... (عج)، تهران، ایران
^۱مرکز تحقیقات تروما، پژوهشکده بالینی، دانشگاه علوم پزشکی بقیه... (عج)، تهران، ایران
^۲گروه جراحی عمومی، دانشکده پزشکی، دانشگاه علوم پزشکی بقیه... (عج)، تهران، ایران

چکیده

اهداف: ارزیابی متمرکز تروما با سونوگرافی، ابزاری مناسب برای یافتن خون داخل شکم بیماران دچار ترومای غیرنافذ است. این کار توسط جراحان عمومی، در بسیاری از مراکز معتبر ترومای دنیا انجام می‌شود، ولی استفاده از آن در ایران هنوز شیوه‌ای معمول نیست. پژوهش حاضر با سنجش حساسیت، ویژگی و دقت سونوگرافی‌های انجام گرفته توسط جراحان، کارآمدی و مزایای آن را بررسی نمود.

مواد و روش‌ها: در این پژوهش، ۱۰۰ بیمار دچار ترومای غیرنافذ شکمی که در طول سال ۱۳۸۷ به یکی از بیمارستان‌های شهر تهران مراجعه کرده بودند، توسط جراح یا دستیار ارشد جراحی دوره‌دیده تحت ارزیابی متمرکز تروما با سونوگرافی قرار گرفتند. موارد مثبت یا منفی خون داخل شکمی ثبت شد و در ادامه با سایر روش‌ها درستی نتایج مورد بررسی قرار گرفت.

یافته‌ها: سونوگرافی در ۷ بیمار مثبت بود که از این بین، ۵ نفر آسیب داخل شکمی ثابت شده و ۲ مورد مثبت کاذب داشتند؛ حساسیت ۱۰۰٪، ویژگی ۹۷/۸٪، ارزش اخباری مثبت ۷۱/۴٪، ارزش اخباری منفی ۱۰۰٪ و دقت ۹۸٪ به دست آمد.

نتیجه‌گیری: سونوگرافی انجام شده توسط جراح در بیماران ترومای غیرنافذ، قادر است با دقت بالا وجود یا عدم وجود مایع داخل شکمی را ارزیابی کند و به عنوان ابزاری ارزشمند در ادامه معاینه بالینی به درمان بهتر و سریع‌تر این‌گونه مصدومان کمک کند.

کلیدواژه‌ها: ترومای غیرنافذ شکمی، ارزیابی متمرکز تروما با سونوگرافی، حساسیت، ویژگی

Accuracy of surgeon performed sonography in blunt abdominal trauma

Khoshmohabbat H.¹ MD, Panahi F.* MD, Mehrvarz Sh.² MD, Mohebbi H. A.² MD, Bagherpour Jahromi A.¹ MD

*Trauma Research Center, Clinical Institute, Baqiyatallah University of Medical Sciences, Tehran, Iran

¹Trauma Research Center, Clinical Institute, Baqiyatallah University of Medical Sciences, Tehran, Iran

²Department of General Surgery, Faculty of Medicine, Baqiyatallah University of Medical Sciences, Tehran, Iran

Abstract

Aims: Focused Assessment with Sonography for Trauma (FAST) is used as a screening tool to detect hemoperitoneum in patients with blunt abdominal injuries in many trauma centers all over the world. However, Iranian trauma centers are unaccustomed to performing it as a routine. The aim of this study was to evaluate the sensitivity and specificity of FAST performed by surgeons and to announce its advantages to Iranian surgeons

Materials & Methods: Data were collected prospectively in one hundred blunt abdominal trauma patients admitted to Baqiyatallah Hospital from April 2008- April 2009. FAST was used by surgeons or senior surgical residents to detect intra peritoneal fluid and considered positive if such fluid was identified. Data were analyzed using SPSS₁₄.

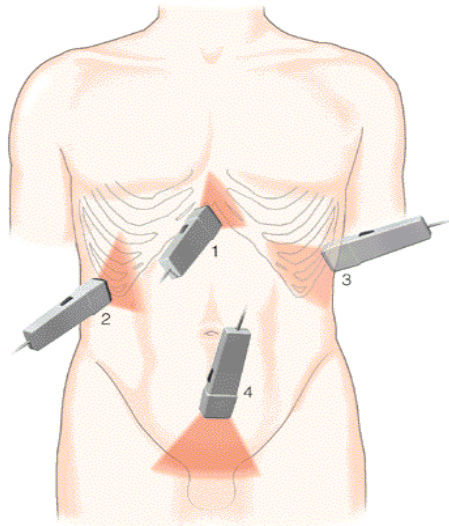
Results: 5 of the 100 patients had proven intra abdominal injuries and 95 had no injuries. FAST result was positive in 7 patients and negative in 93 patients. There were 2 false positive results. The sensitivity and specificity of FAST were 100% and 97.8%, respectively. The positive predictive value was 71.4%, the negative predictive value was 100% and the accuracy was 98%.

Conclusion: Focused Assessment with Sonography for Trauma which is performed by general surgeons, can detect the presence or absence of intra peritoneal fluid rapidly and accurately. FAST is a potentially valuable tool for better management of trauma patients.

Keywords: Blunt Abdominal Trauma, Focused Assessment with Sonography for Trauma (FAST), Sensitivity, Specificity

مقدمه

این دوره، باید حداقل ۱۰ بیمار را سونوگرافی کند تا دقت انجام سونوگرافی توسط وی، به حد قابل قبولی برسد. بنابراین فقط جراحان و دستیاران سال آخر که واجد شرایط فوق بودند، وارد طرح شدند و سونوگرافی‌های انجام‌شده توسط آنها مورد بررسی قرار گرفت. تکنیک FAST با استفاده از دستگاه سونوگرافی SonoAce 9900 (Medison؛ کره‌جنوبی) و آرایه 3.5 MHz Curved در اورژانس مستقر شده بود، انجام شد. نواحی مورد بررسی شامل پریکارد، RUQ، LUQ و لگن بود (شکل ۱).



شکل ۱) محل قرارگیری پروب سونوگرافی در FAST (۱- پریکارد، ۲- RUQ، ۳- LUQ، ۴- لگن)

نتیجه بررسی هر یک به صورت منفی، مثبت یا نامشخص ثبت شد. در صورتی که هر ۴ منطقه نامشخص بود، نتیجه کلی نامشخص و اگر حتی یک منطقه به طور قطعی مثبت بود، نتیجه کلی مثبت گزارش می‌شد. اگر هر ۴ منطقه منفی بود، نتیجه منفی اعلام می‌شد. تمام بیماران جداگانه و مجدداً توسط رادیولوژیست نیز سونوگرافی شدند و نتایج به دست آمده با هم مقایسه شد. در ضمن، تشخیص نهایی با یکی از روش‌های لاواژ تشخیصی پریتون، سی‌تی‌اسکن شکم، لاپاراتومی یا ارزیابی کلینیکی و تحت نظر گرفتن بیماران مورد تایید قرار گرفت. یافته‌ها براساس جنس و سن بیماران، مکانیزم تروما و وضعیت همودینامیک بیمار و نیز جراح انجام‌دهنده سونوگرافی محاسبه شد. زمان انجام سونوگرافی و آینده بیمار نیز از جمله موارد مورد بررسی بود.

در نهایت، داده‌ها با استفاده از نرم‌افزار آماری SPSS 14 مورد تجزیه و تحلیل قرار گرفتند و آنالیز با استفاده از آزمون‌های آماری مجذور کای و آزمون T دانشجو انجام شد. $p < 0.05$ ، معنی‌دار در نظر گرفته شد. در پایان با استفاده از فرمول‌های موجود، حساسیت، ویژگی، ارزش اخباری مثبت، ارزش اخباری منفی و دقت انجام سونوگرافی بررسی شد.

از جمله روش‌های موثر در کاهش مرگ‌ومیر مصدومان ترومایی تشخیص به موقع خونریزی‌های داخل شکمی توسط متخصصین جراحی عمومی و درمان مناسب آن است. گرچه در این راستا، معاینه بالینی همچنان مهم‌ترین شیوه محسوب می‌شود، اما در خیلی از موارد به تنهایی کافی نیست. تاکنون روش‌های مختلفی برای این منظور استفاده شده است که شایع‌ترین آنها لاواژ تشخیصی پریتون، سی‌تی‌اسکن و اولتراسونوگرافی شکمی است. هر یک از این روش‌ها، کاربری خاص، مزایا و معایبی دارد [۱].

در این میان، سونوگرافی به عنوان ابزاری غیرتهاجمی، قابل حمل، سریع و تکرارپذیر، جایگاه ویژه‌ای پیدا کرده است [۲]. گرچه از زمان کاربرد عملی سونوگرافی در پزشکی ۵۰ سال می‌گذرد، اما فقط در حدود ۱۵ سال اخیر است که جراحان عمومی در برخی کشورها در اداره بیماران ترومایی از آن بهره‌مند شده‌اند. آنها پس از طی دوره آموزشی تئوری و عملی (حدود ۴ ساعت) و انجام حداقل ۱۰ سونوگرافی آزمایشی، می‌توانند با میزان دقت قابل قبولی، این عمل را در اورژانس انجام دهند [۳، ۴]. به این تکنیک ارزیابی متمرکز تروما با سونوگرافی (FAST) گفته می‌شود [۵]. گستره انجام سونوگرافی توسط جراح در تروما، از بررسی خون داخل شکم و پریکارد فراتر رفته و می‌توان هموتوراکس، نوموتوراکس و شکستگی استرنوم را نیز با آن تشخیص داد [۶، ۷].

در ایران، گرچه تلاش‌های پراکنده‌ای در این زمینه انجام شده، اما تاکنون پژوهشی به منظور بررسی دقت، عملی بودن و کارایی انجام FAST توسط جراحان عمومی گزارش نشده است.

هدف این مطالعه آن بود که ضمن بیان نحوه آموزش تکنیک FAST، با سنجش حساسیت، دقت و کارایی سونوگرافی‌های انجام‌شده توسط جراحان و دستیاران ارشد جراحی در یکی از بیمارستان‌های نظامی شهر تهران، کارایی و مزایای این روش بررسی شود.

مواد و روش‌ها

در این مطالعه که به صورت کارآزمایی بالینی آینده‌نگر انجام شد، مصدومانی که به دلیل آسیب غیرنافذ به شکم در طول سال ۱۳۸۷ به یکی از بیمارستان‌های نظامی شهر تهران مراجعه کرده بودند، مورد بررسی قرار گرفتند. با توجه به مطالعات مشابه و تصمیم به راه‌اندازی این روش تشخیصی، برای انجام این مطالعه تعداد ۱۰۰ بیمار در نظر گرفته شد که این بیماران به روش تصادفی نمونه‌گیری شدند. مصدومان شدیداً بدحالی که به جراحی فوری نیاز داشتند، از ابتدا وارد طرح نشده و به اتاق عمل انتقال یافتند. برای آموزش جراحان و دستیاران سال آخر جراحی، دوره آموزش تئوری و عملی سونوگرافی توسط گروه رادیولوژی برگزار شد. براساس پروتکل، هر جراح بعد از

ICU و ۲۶ بیمار به بخش انتقال یافتند. ۶۵ نفر نیز پس از چند ساعت تحت نظر بودن در اورژانس، مرخص شدند.

بحث

امروزه ۹۵٪ مراکز معتبر آموزشی دنیا، آموزش سونوگرافی را در دوره دستیاری جراحی عمومی اجباری کرده‌اند [۸]. نکته مهم در این راستا، علاوه بر آموزش اصول تئوری و آشنایی عملی با دستگاه سونوگرافی، "منحنی یادگیری" است. این منحنی نشان‌دهنده تعداد سونوگرافی‌هایی است که فرد غیرادیولوژیست باید تحت نظارت یا با کنترل انجام دهد تا میزان دقتش به عدد قابل قبولی برسد. دقت ۹۸-۹۶٪ را غالباً مناسب می‌دانند [۹]، اما در مورد "منحنی یادگیری" اختلاف نظر وجود دارد.

در مطالعه شاکفورد و همکاران که روی ۲۴۱ بیمار ترومایی صورت گرفت، سونوگرافی توسط جراحان یا متخصصان طب اورژانس انجام شد. در ابتدا میزان خطا ۱۷٪ بود که بعد از ۱۰ مورد سونوگرافی به ۵٪ رسید [۴]. گرچه برخی منابع، این تعداد را قابل قبول می‌دانند [۲]، بعضی دیگر انجام حداقل ۳۰ سونوگرافی را توصیه می‌کنند [۱۰].

در پژوهشی که گراسیاس و همکاران انجام دادند، منحنی یادگیری بین ۳۰ تا ۱۰۰ سونوگرافی به صورت خط صاف بود [۱۱]. در بررسی ما نیز که شرط ورودی محاسبه گزارشات، انجام حداقل ۱۰ سونوگرافی بود، جراحان بعد از ۲۰ مورد دیگر (مجموعاً ۳۰ عدد) موفق به کسب دقتی همانند رادیولوژیست‌ها شدند.

یافته‌های ما در مورد میزان ارزش‌های اخباری مثبت و منفی، حساسیت، ویژگی و دقت کلی انجام سونوگرافی توسط جراح در ترومای غیرنافذ شکمی، کاملاً قابل مقایسه با مطالعات مشابه در دنیا است [۱۲، ۱۳].

در گزارشات مختلف (همانند پژوهش حاضر) بیشترین میزان مثبت بودن خون داخل شکمی در RUQ بوده است. به طور مثال، در بررسی روزیکی و همکاران در سال ۱۹۹۸ که روی ۲۷۵ بیمار انجام گرفت، این نکته مورد تایید قرار گرفت و توصیه شد که اگر بررسی در این قسمت مثبت بود، مساوی با وجود خون داخل شکم است و باید تصمیم‌گیری براساس شرایط بیمار صورت گیرد [۱۴].

در بررسی حاضر، میزان دقت سونوگرافی در بیماران زیر ۱۷ سال، کاملاً قابل مقایسه با مطالعات دیگر است. از جمله گزارش سونداپان که در بیمارستان کودکان سیدنی انجام شده است، نشان می‌دهد سونوگرافی توسط جراح، دارای حساسیت ۸۱٪، ویژگی ۱۰۰٪ و صحت ۹۷٪ است [۱۵].

در این تحقیق، دقت FAST در بیماران با فشار خون کمتر از ۹۰ mmHg، ۹۰٪ بود، اما با توجه به حساسیت ۱۰۰٪ به دست آمده می‌تواند نشان‌دهنده ارزش مناسب FAST در غربالگری بیماران ترومای بلانت شکمی با فشار خون پایین باشد. نتایج بررسی‌های

در طول اجرای طرح، هیچ‌گونه هزینه‌ای برای انجام سونوگرافی توسط جراحان از مصدومین اخذ نشد و نیز انجام سونوگرافی در اورژانس، اختلال یا تاخیری در روند درمانی ایشان ایجاد نکرد.

نتایج

۸۵ بیمار مرد و میانگین سنی کل بیماران ۲۹/۶ (حداقل ۱ و حداکثر ۷۴) سال گزارش شد. ۸ نفر، ۱۷ سال و کمتر و ۹۲ نفر بالای ۱۷ سال داشتند. مکانیزم تروما در ۸۳ نفر، تصادف با وسیله نقلیه موتوری، ۱۰ نفر سقوط از ارتفاع و ۷ نفر نیز سایر انواع تروما به شکم (جسم سخت) بود. از این تعداد، ۶۰ نفر توسط جراح الف و ۴۰ نفر توسط جراح ب، سونوگرافی شدند.

میانگین زمان صرف شده برای انجام سونوگرافی ۵ (حداقل ۳ و حداکثر ۱۰) دقیقه بود که این یافته‌ها بین دو جراح، تفاوت قابل ملاحظه‌ای نداشت. این زمان در سنین ۱۷ سال و کمتر، ۶/۵ دقیقه و در بالغین، ۴/۹ دقیقه محاسبه شد که این اختلاف معنی‌دار بود ($p=0/007$).

جراحان از ۱۰۰ بیمار، ۷ مورد را مثبت اعلام کردند که با استفاده از روش‌های کنترل، ۵ مورد، مثبت واقعی بود. هر ۵ نفر لاپاراتومی شده و تشخیص، تایید شد. موارد مثبت کاذب (۲ مورد) طی ۲۰ سونوگرافی اول هر جراح اتفاق افتاد. نوع ارگان آسیب‌دیده، با استفاده از سونوگرافی انجام شده توسط جراحان، مشخص نشد.

برای انجام سونوگرافی به منظور ارزیابی تروما توسط جراح، حساسیت ۱۰۰٪، ویژگی ۹۷/۸٪، ارزش اخباری مثبت ۷۱/۴٪، ارزش اخباری منفی ۱۰۰٪ و دقت ۹۸٪ به دست آمد. کمترین دقت در نمای LUQ و بیشترین آن در نمای پریکارد و RUQ گزارش شد (جدول ۱).

جدول ۱) فراوانی نسبی یافته‌های آماری سونوگرافی توسط جراح به تفکیک نواحی مختلف بدن

محل پروب ← متغیرها ↓	پریکارد	RUQ	LUQ	لگن	کل
حساسیت	۱۰۰	۱۰۰	---	۶۰	۱۰۰
ویژگی	۱۰۰	۱۰۰	۹۷/۸	۱۰۰	۹۷/۸
ارزش اخباری مثبت	۱۰۰	۱۰۰	۰	۱۰۰	۷۱/۴
ارزش اخباری منفی	۱۰۰	۱۰۰	۱۰۰	۹۷/۹	۱۰۰
دقت	۱۰۰	۱۰۰	۹۷/۸	۹۸	۹۸

توضیح: در ۵ مورد (۵٪) از بیماران، نمای LUQ قابل تفسیر نبود و محاسبات در میان ۹۵ مورد باقی‌مانده انجام گرفت.

در سنین زیر ۱۷ سال، دقت ۱۰۰٪ و بالای ۱۷ سال دقت ۹۷/۷٪ محاسبه شد. بیمارانی که فشار خون بالای ۹۰ mmHg داشتند، ۹۰ نفر بودند که با دقت ۹۸/۸٪ تشخیص داده شدند و بقیه که فشار خون زیر ۹۰ mmHg داشتند، با دقت ۹۰٪ سونوگرافی شدند.

نهایتاً به‌جز ۵ بیماری که تحت عمل جراحی قرار گرفتند، ۴ بیمار به

- blunt abdominal trauma. *J Trauma*. 2001;50:108-12.
- 4- Shackford SR, Rogers FB, Osler TM. Focused abdominal sonogram for trauma: The learning curve of nonradiologist clinicians in detecting hemoperitoneum. *J Trauma*. 1999;46(4):553-64.
- 5- Fallon WF. What is new in surgery, trauma and critical care? *J Am Coll Surg*. 1999;188:191-7.
- 6- Sisley AC, Rozycki GS, Ballard RB. Rapid detection of traumatic effusion using surgeon-performed ultrasound. *J Trauma*. 1998;44:291-7.
- 7- Wernecke K, Galanski M, Peters P. Pneumothorax: Evaluation by ultrasound-preliminary results. *J Thorac Imaging*. 2000;2(2):76-8.
- 8- Freitas ML, Frangos SG, Frankel HL. The status of ultrasonography training and use in general surgery residency programs. *J Am Coll Surg*. 2006;202(3):453-8.
- 9- Huff WS, Holevar M, Nagy KK. Practice management guidelines for the evaluation of blunt abdominal Trauma. 2002;53:602-9.
- 10- Dunham M, Mckenny M, Shatz D. The role of focused assessment with sonography for trauma: Indications, limitations and contraversies. In: Asenio JA, Trunkey DD, editors. *Curr Ther Res Clin Exp*. 2008;3(1):125-39.
- 11- Gracias VH, Frankel HL, Gupta R. Defining the learning curve for the Focused Abdominal Sonogram for Trauma (FAST) examination: Implications for credentialing. *Am Surg*. 2001;67(4):364-8.
- 12- Nural MS, Yordan T, Guven H. Diagnostic value of ultrasonography in the evaluation of blunt abdominal trauma. *Diagn Interv Radiol*. 2005;11(1):41-4.
- 13- Healey MA, Simons RK, Winchell RJ. A prospective evaluation of abdominal ultrasound in blunt trauma: Is it useful? *J Trauma*. 1996;40(6):875-83.
- 14- Rozycki GS, Ochsner MG, Feliciano DV. Early detection of hemoperitoneum by ultrasound examination of the right upper quadrant: A multicenter study. *J Trauma*. 1998;45(5):878-83.
- 15- Soundappan SV. Diagnostic accuracy of surgeon-performed FAST in blunt pediatric trauma. *Injury*. 2005;36(8):950-70.
- 16- Rozycki GS, Ballard RB, Feliciano DV. Surgeon-performed ultrasound for the assessment of trance injuries: Lessons learned from 1,540 patients. *Ann Surg*. 1998;228(4):557-67.
- 17- Wherrett LJ, Boulanger BR, McLellan BA. Hypotension after blunt abdominal trauma: The role of emergent abdominal sonography in surgical triage. *J Trauma*. 1996;41(5):815-20.
- 18- Rozycki GS, Knudson MM, Shackford SR. Surgeon-performed Bedside Organ Assessment with Sonography after Trauma (BOAST): A pilot study from the WTA Multicenter Group. *J Trauma*. 2005;59(6):1356-64.
- 19- Cothren CC, Biffi WL, Moore EE. Trauma. 9th ed. In: Brunicaardi FC, Andersen DK, Billiar TR, Dunn DL, Hunter JG, Pollock RE, editors. *Schwartz's principles of surgery*. New York: McGraw-Hill; 2010.

مختلف بیان می‌کند که اگر FAST در بیماری با فشار خون پایین مثبت بود، جراحی توصیه می‌شود [۱۶، ۱۷]. میزان دقت سونوگرافی در یافتن نوع ارگان آسیب‌دیده داخل شکمی، پایین است، به طوری که در یکی از مطالعات، میزان خطای ۶۶٪ برای این موضوع یافت شده است. کسب تجربه در این زمینه توسط تعدادی از جراحان علاقه‌مند ادامه دارد [۱۸]. البته می‌دانیم که در اورژانس نیازی به تعیین نوع ارگان آسیب‌دیده شکمی نیست و مهم این است که آیا لاپاروتومی لازم است یا خیر [۱۹]. توصیه می‌شود تدابیر لازم به‌منظور استفاده از این روش تشخیصی در اورژانس‌های کشور انجام گیرد و همزمان آموزش صحیح کاربرد آن در سطح دستیاری و برای متخصصین جراحی عمومی گسترش یابد.

نتیجه‌گیری

سونوگرافی وسیله‌ای قابل اعتماد برای بررسی بیماران ترومایی است که با میزان دقت قابل قبول، توسط جراح دوره‌دیده و در ادامه معاینه بالینی می‌تواند مورد استفاده قرار گیرد. این روش، روشی غیرتهاجمی، تکرارپذیر، سریع، قابل حمل و بدون درد است که می‌تواند با دقت بالایی وجود یا عدم وجود مایع داخل شکمی را ارزیابی کرده و به درمان بهتر و سریع‌تر مصدومان ترومایی کمک کند.

تشکر و قدردانی: این مطالعه در قالب طرح تحقیقاتی مصوب

مرکز تحقیقات تروما انجام گرفته است. بدین وسیله از جناب آقایان دکتر تقی‌پور و دکتر صمدی‌نیا مسئولان محترم وقت مرکز تحقیقات تروما و اورژانس و همچنین از متخصصان محترم بخش رادیولوژی آقایان دکتر میرمحمد و دکتر واحدی که در انجام این مطالعه ما را یاری نمودند تشکر می‌نماییم.

منابع

- 1- Rozycki GS, Ochsner MG, Jaffin JH. Prospective evaluation of surgeon's use of ultrasound in the evaluation of trauma patients. *J Trauma*. 1993;34:516-9.
- 2- Dente CJ, Rozycki GS. Surgeon-performed ultrasound in trauma and surgical critical care. 6th ed. In: David V, Kenneth L, Moore E, editors. *Trauma*. Feliciano: Sage; 2008.
- 3- Dolich M, McKenney MG, Varela J. 2,576 ultrasounds for