

گزارش یک مورد پseudotumor اربیت و نقش جراحی ترانس نازال آندوسکوپی در تشخیص و درمان آن

دکتر محمدحسین برادران فر*، دکتر محمدرضا بشارتی**، دکتر فاطمه گوئینی***

چکیده:

پseudotumor یا هیپرپلازی واکنشی لنفوئید جزئی از طیف تومورهای لنفوئید اربیت بوده که به طور شایع در سنین ۷۰-۵۰ سالگی دیده می شود و در بین زنان اندکی شایعتر است. بیمار، مرد ۵۹ ساله ای است که با شکایت انحراف چشم و دوبینی همراه با پروپتوز چشم چپ مراجعه کرده است، بیماری از حدود ۱/۵ سال قبل شروع شده و طی این مدت پیشرفت نموده و باعث اختلال در حرکت کره چشم بدون کاهش بینایی گردیده است. در CT scan اربیت توده ای با حدود مشخص در سمت مدیال مشاهده شد که دارای enhancement واضح بود. بیمار با روش ترانس نازال آندوسکوپی بدون برش پوستی اکسترنال جراحی شد و تمام توده با آندوسکوپ بیرون آورده شد. گزارش پاتولوژی پseudotumor بود که بیمار جهت ادامه درمان به بخش رادیوتراپی معرفی گردید و پس از رادیوتراپی بهبودی در اختلال حرکت و پروپتوز چشم چپ بوجود آمد.

کلید واژه ها: پseudotumor / تومور خوش خیم اربیت / جراحی آندوسکوپی

مقدمه:

شروع بیماری را یکسال یا بیشتر ذکر می کنند(۸). سایر علائم شامل پروپتوز و جابجایی کره چشم به سمت پایین بوده که معمولا اختلال کمی در حرکت کره چشم و بینایی ایجاد می کنند(۱۱). این تومورها در CT scan بصورت توده بافت نرم هموزن دیده می شوند و بجز در موارد نادر خوردگی استخوان و بزرگ شدن فضای اربیت دیده نمی شود. انجام MRI مزیتی بر CT scan در تشخیص ندارد(۱۲). جهت تشخیص این تومورها انجام بیوپسی ضروری است(۱۰-۵). درمان این تومورها رادیوتراپی بوده که برحسب پاتولوژی بادوزهای مختلف انجام می گیرد (۱۳-۱۶).

اربیت فاقد غدد لنفاوی بوده و به طور طبیعی لنفوسیتها در ملتحمه و پلک و اربیت یافت می شوند. هر ضایعه لنفوئید درون اربیت پاتولوژیک می باشد(۴-۱). تومورهای لنفوئید اربیت ۱۰٪ بیوپسی تومورهای اربیت را شامل می شوند(۷-۵). سن ابتلا ۷۰-۵۰ سال و در زنان کمی شایعتر است. گرفتاری در بچه ها نادر است(۹،۸). احتمال درگیری اربیت ۶۴٪، ملتحمه ۲۸٪ و پلک ۸٪ بوده و قسمت قدامی و فوقانی اربیت محل شایع گرفتاری می باشد (۱۰،۸،۷،۵) که بصورت توده بدون درد با رشد تدریجی و آهسته تظاهر می کند بطوریکه اغلب بیماران

*استادیار گروه گوش و حلق و بینی دانشکده پزشکی دانشگاه علوم پزشکی یزد

**استادیار گروه چشم پزشکی دانشکده پزشکی دانشگاه علوم پزشکی یزد

***دستیار گروه گوش و حلق و بینی دانشکده پزشکی دانشگاه علوم پزشکی یزد

معرفی بیمار:

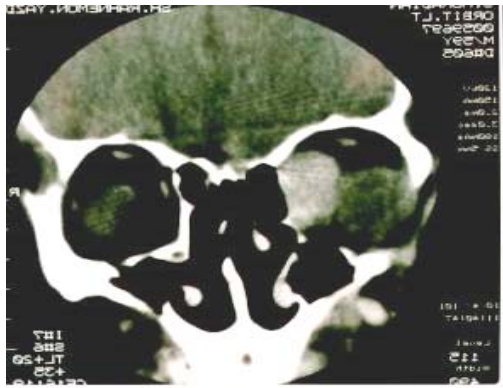
بیمار مرد ۵۹ ساله ای بود که با انحراف چشم چپ و دوبینی همراه با پروپتوز با شروع از ۱/۵ سال قبل که به تدریج پیشرفت کرده و باعث اختلال حرکت چشم بدون کاهش بینایی شده بود مراجعه نمود. بیمار سابقه پروپتوز چشم راست و دوبینی را حدود ۲۶ سال قبل ذکر میکرد که تحت درمان رادیوتراپی قرار گرفته و بهبود یافته بود. بیمار در طی یکسال اخیر تحت درمان با کورتون سیستمیک قرار گرفته بود که بهبودی موقت علائم را داشته و پس از قطع دارو علائم مجدداً برگشت کرده بود.

معاینه چشم های بیمار قبل از انجام جراحی طبق جدول ۱ بود. سایر معاینات سیستمیک طبیعی بود.

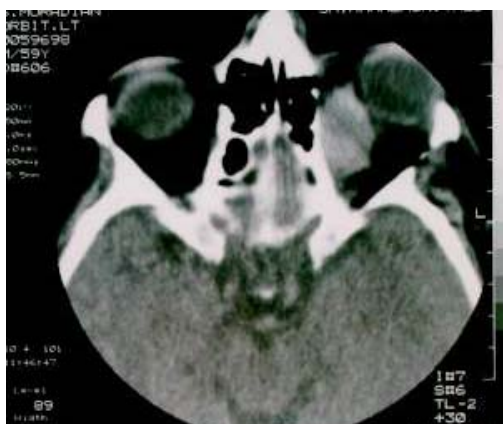جدول ۱: نتایج معاینه چشم ها قبل از جراحی

معاینه چشم	چشم راست	چشم چپ
قدرت بینایی	۲۰/۲۰	۲۰/۲۵
فشار داخل چشم	16 mmHg	18 mmHg
حرکت چشم	طبیعی	محدودیت Abduction Adduction Super Adduction
اکزوفتالموس	-	3 mm
فوندسکوپي	طبیعی	طبیعی
پروجکشن چشم	طبیعی	15ΔXT Lateral displacement

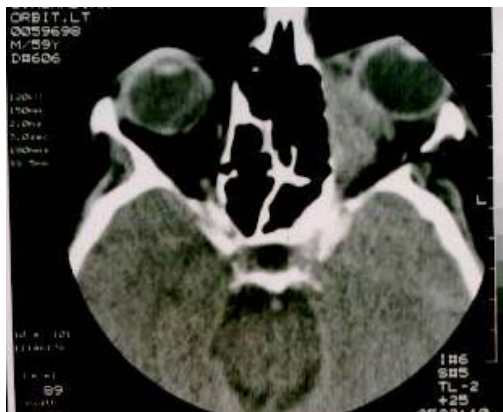جهت بیمار CTscan اربیت با کنتراست در مقاطع کروئال و اگزیتال انجام شد که توده ای با حدود مشخص در قسمت مدیال مشاهده شد که enhancement واضح نشان داد، توده سبب جابجایی کره چشم به سمت لترال گردیده بود. لامینا پایراسه و سلولهای اتموئید طبیعی بود (تصویر A,B,C,D).



تصویر B: CT Scan در مقطع کروئال قبل از جراحی

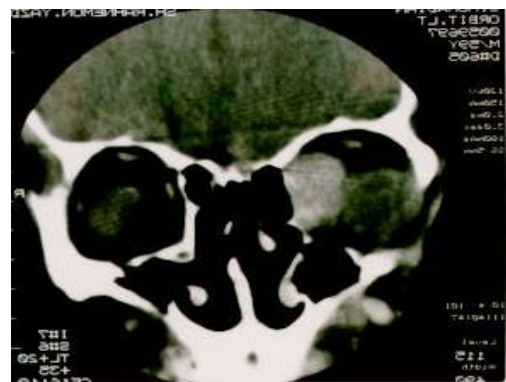


تصویر C: CT Scan در مقطع اگزیتال قبل از جراحی



تصویر D: CT Scan در مقطع اگزیتال قبل از جراحی

بیمار با بیهوشی عمومی تحت عمل جراحی ترانس نازال اندوسکوپی قرار گرفت. ابتدا تامپون آغشته به آدرنالین ۱٪ در داخل بینی گذاشته شد سپس تزریق آدرنالین ۱٪ در داخل بینی انجام شد و پس از اتموئیدکتومی قدامی و خلفی، آنتروستومی میدل مائوس انجام شد.



تصویر A: CT Scan در مقطع کروئال قبل از جراحی

بعد از جراحی با حال عمومی خوب مرخص گردید.

۲ ماه بعد مجدداً بیمار با توده های گردنی در ناحیه ژوگلودیگاستریک راست و ناحیه ساب ماندیبولر چپ مراجعه کرد که FNA از توده ژوگلودیگاستریک انجام شد. جواب سیتولوژی reactive lymphoid hyperplasia بود و سپس excisional biopsy از توده ژوگلودیگاستریک انجام شد. نتیجه پاتولوژی پسودولنفوما گزارش شد که بیمار جهت رادیوتراپی گردن فرستاده شد و بعد از رادیوتراپی بهبودی کامل حاصل گردید و با ۱۹ ماه پیگیری بیمار مشکلی ندارد.

بحث:

تومورهای لنفوئید اربیت ۱۰٪ کل بیوپسی های تهیه شده از اختلالات چشمی را شامل می شوند (۷-۵). اخیراً این تومورها به عنوان جزئی از یک طیف، در نظر گرفته می شوند که این طیف بر حسب مشخصات هیستوپاتولوژیک به سه گروه تقسیم می گردند:

۱- هیپرپلازی خوش خیم لنفوئید (پسودولنفوما)

۲- هیپرپلازی آتیپیک لنفوئید

۳- لنفوم لنفوبلاستیک

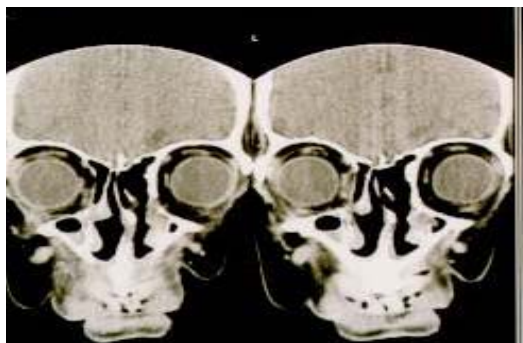درگیری اربیت در این تومورها شایع بوده و بخصوص قسمت قدام و فوقانی اربیت درگیر می شود (۸،۹).

مطالعه انجام شده توسط Coupland و سایرین بر روی ۱۱۲ مورد ضایعه لنفوپرولیفراتیو آدنکس چشم درگیری اربیت در ۵۲ بیمار (۴۶٪) ملتحمه ۳۲ بیمار (۲۹٪) پلک ۲۳ بیمار (۲۱٪) و درگیری Carencula در ۵ بیمار (۴٪) بود که در ۱۲ مورد هیپرپلازی واکنشی لنفوئید و ۹۹ مورد لنفوم تشخیص داده شد که در یک مورد تشخیص نامعلوم باقی ماند (۱۷).

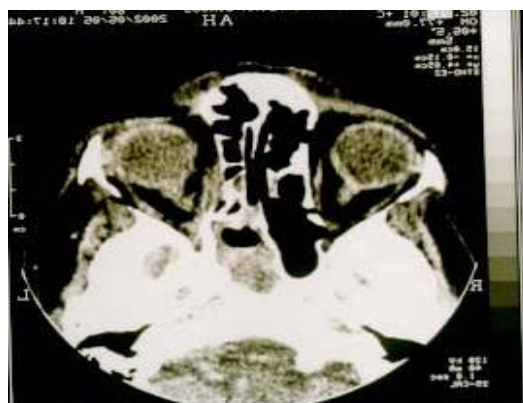همچنین در مطالعه دیگری که توسط Lauricira R. روی ۴۶ مورد انجام شده، در ۳۳ مورد ضایعه در اربیت و ۱۲ مورد ملتحمه و یک مورد پلک وجود داشت که ۱۵ مورد هیپرپلازی خوش خیم و ۳۱ مورد لنفوپرولیفراتیو بدخیم بوده است (۱۸).

Renukas و همکارانش یک مورد مرد ۴۰ ساله با سابقه پروپتوز همراه با تورم پلک تحتانی چشم چپ که شروع کند، بدون درد، و سیرآهسته به مدت ۶ ماه را ذکر کرده بود گزارش کردند که جواب FNA پسودولنفوما و در بررسی خونی نکته غیرطبیعی نداشته

آنگاه لامینا پایراسه و قسمتی از کف اربیت برداشته شد و توده نمایان گردید. سپس توده که چسبندگی به اطراف داشت کاملاً جدا شده و به طور کامل خارج گردید و نمونه به آزمایشگاه پاتولوژی فرستاده شد که پسودولنفوما گزارش گردید (تصویر E, F).



تصویر E : CT Scan در مقطع کروئال بعد از جراحی



تصویر F : CT Scan در مقطع اگزایال بعد از جراحی

نتایج معاینه چشم ها بعد از عمل جراحی در جدول ۲ آورده شده است.

جدول ۲: نتایج معاینه چشمها بعد از جراحی

معاینه چشم	چشم راست	چشم چپ
قدرت بینایی	۲۰/۲۰	۲۰/۲۰
فشار داخل چشم	16 mmHg	16 mmHg
حرکت چشم	طبیعی	محدودیت Abduction اصلاح Adduction Super Adduction.
اگزوافتالموس	-	-
فوندسکوپی	طبیعی	طبیعی
پروجکشن چشم	طبیعی	20ΔXT بدون محدودیت

بیمار پس از جراحی تحت درمان رادیوتراپی قرار گرفت که بهبودی کامل حاصل گردید و ۲ روز

باشد و محدوده تومور کاملاً مشخص نباشد. از این روش فقط می توان جهت بیوپسی استفاده کرد و در صورت نیاز به جراحی بایستی با روش اکسترنال جراحی نمود. به نظر می رسد باتوجه به وسعت دید مناسب به تومور توسط آندوسکوپ و عدم انسزبون جلدی در تومورهای خوش خیم، روش جراحی ترانس نازال اندوسکوپی روش ارجح در جراحی یا بیوپسی این تومورها باشد.

منابع:

1. Sacks EM, Wieczorlek R, Jakobiec FA, Knowles DM. Lymphocytic sub populations in the normal human conjunctiva. A monoclonal antibody study. *Ophthalmology* 1986; 93(10): 1276-1283.
2. Shields JA, Backwell B, Augsbureger JJ, Flanagan JC. Classification and incidence of space occupying lesions of the orbit. A survey of 645 biopsies. *Arch Ophthalmol* 1984; 102(11):1606-1611.
3. Elaine SI. Surgical pathology of lymph nodes and related organs. 2nd ed. Philadelphia: W.B. Saunders, 1995: 643-651.
4. Wiczorek R, Jakobiec FA, Sacks EH, Knowles DM. The immunologic architecture of normal human Lacrimal gland. Relevance for understanding pathologic conditions. *Ophthalmology* 1988; 95(1):100-109.
5. Albert DM, Jakobiec FA. Principles and practices of Ophthalmology. 2nd ed. Philadelphia: W.B Saunders, 2000:3182-3192.
6. Jakobiec FA, Font RL, Orbital IN, Spenser W. Ophthalmic pathology: An atlas and textbook. 3rd ed. Vol 3. Philadelphia: W.B Saunders, 1989: 2459-2860.
7. Knowles DM, Jakobiec FA, McNally B. Lymphoid hyperplasia and malignant lymphoma occurring in the ocular adnexa (orbit, conjunctiva, and eyelids). A prospective multiparametric analysis of 1.8 cases, during 1977 to 1987. *Hum pathol* 1990; 21(9): 959-973.
8. American Academy of Ophthalmology. orbit eyelids and lacrimal system

و CT scan اربیت ضایعه هیپودنس هموزن با حدود مشخص در سمت inferotemporal اربیت چپ دیده شد و پس از انجام open biopsy تشخیص نهایی لنفوم اولیه اربیت مطرح شد و بیمار تحت درمان کموتراپی قرار گرفت (۱۹).

Westa ۴۰ بیمار با پروپتوز یا تورم پره اربیتال که نتیجه بیوپسی در ۲۳ مورد لنفوم و ۱۷ مورد هیپرپلازی راکتیولنفوئید بود را گزارش نمود که جهت آنالیز استفاده از CTscan برای افتراق بین لنفوم و هیپر پلازی راکتیولنفوئید انجام شد و نتایج نشان داد که توده اربیتال هموزن یک یافته حساس اما غیر اختصاصی است که در ۷۵٪ موارد لنفوم و ۲۳٪ ضایعات راکتیو خوش خیم می باشد. تخریب استخوانی تنها در یک مورد لنفوم دیده شد. سایر یافته های رادیولوژیک توده یا ساختمانهای اطراف نقشی در افتراق بین ضایعه خوش خیم و بدخیم نداشتند (۲۰). روشهای جدید شامل آنالیز ژنتیک و آنالیز ایمونوفنوتیپ در تعیین بدخیمی کمک کننده هستند (۲۱-۹، ۷).

در تشخیص افتراقی هیپرپلازی لنفوئید موارد زیر باید مد نظر قرار گیرد (۲۲):

- ۱- التهاب ایدیوپاتیک اربیت
 - ۲- میوزیت عضلات چشم
 - ۳- درگیری چشم به واسطه تیروئید
- مطالعه multiparametric انجام شده توسط Knowles و Jakobiec بر روی ۱۱۷ مورد لنفوم آدنکس چشم خطر کلی پیشرفت به سمت بیماری سیستمیک (۳۶ از ۱۰۸) ۳۳٪، در مورد لنفوم پره سپتال پلک (۶ از ۹) ۶۷٪، لنفوم ملتحمه (۶ از ۳۰) ۲۰٪، لنفوم غده اشکی یا اربیت به طور کلی ۳۵-۳۰٪ (۲۶ از ۶۹)، در موارد درگیری دو طرفه اربیت ۳۵٪ و ضایعات لنفوپرولیفراتیو واکنشی خوش خیم ۲۵٪ و آیتپیک ۲۷٪ و در موارد high grade ۴۶٪ و در موارد مونوکلونال ۳۵٪ و پلی کلونال ۲۹٪ را گزارش نمودند (۲۵-۲۳).

نتیجه گیری نهایی اینکه تومورهای خوش خیم و محدود اربیت در صورتیکه در قسمت مدیال اربیت قرار گرفته باشند را می توان توسط اندوسکوپ و با روش ترانس نازال جراحی نمود. و یا در صورتی که نیاز به بیوپسی باشد نمونه برداری کرد. در صورتیکه شک به بدخیمی یا ارتشاح منتشر به داخل اربیت وجود داشته

- section(7) 1999:85-89.
9. Steven GS. Principle and practice of surgical pathology. 2nd ed. Vol 2. New York : Churchill Livingstone , 1990:2054.
 10. Henderson HW . Orbital tumors. 2nd ed. New York : BC Decker, 1980:43-48.
 11. Yeo JH, Jakobiec FA , Abbott GF, Trokel SL. Combined clinical and computed tomographic diagnosis of orbital lymphoid tumors. Am J Ophthalmol 1982;94(2):235-245.
 12. Mauriello JA Jr , Flanagan JC. Management of orbital and ocular adnexal tumors and inflammations. New York : Field and Wood Medical 1990:260-269
 13. Bessell EM, Henk JM, Wroght JE, Whitlock RA. Orbital and conjunctival lymphoma treatment and prognosis . Radiotheroncol,1988;13(4):237-244.
 14. Boleck TW, Moyses HM, Marcus RB. Radiotherapy in the management of orbital lymphoma. Int J Radiant Oncol Biol Phys 44(1): 31-36.
 15. Kennerdell JS, Flores NE, Hartsock RJ. Low-dose radiotherapy for lymphoid lesions of the orbit and ocular adnex. Ophthal Plast Reconstr Surg1999;15(2):129-133.
 16. Reddy EK, Bhatia P, Evans RG. Primary orbital lymphomas. Int J Radiant Oncol Biol Phys 1988; 15(5): 1239-1241.
 17. Coupland SE, Kraus L, Delecluse HJ, Anagnostopoulos, Foss HD, Hummel M, et al. Lymphoproliferative lesions of the ocular adnexa. Analysis of 112 cases. Ophthalmology 1998 Aug; 105(8):1430-1441.
 18. Laucirica R, Font RI. Cytologic evaluation of lymphoproliferative lesions of the orbit ocular adnexa . An analysis of 46 cases. Diagn Cytopathol 1996 Sep;15(31): 241-245.
 19. Renukas, Madhavaranga, Sathyaraj. Department of ophthalmology , JIPMER, pondicherry 1999:48-52.
 20. Westacoots GA , Mosely IF, Wright JE. Br J Ophthalmol 1991 Dec; 75(12): 722-725.
 21. Liesegang TJ. Mayo Clin Proc 1993 Oct ; 68(10): 1003-1010.
 22. Mederious Ly, Haris NL. Lymphoid infiltrates of the orbit and conjunctiva. A morphologic and immunophenotype study of 99 case. Am J Surg Pathol 1989; 13(6): 459-471.
 23. Jakobiec FA ,Neri A, Knowles DM. Genotypic monoclonality in of tumor progression in the lymphoid system. The 1986 Wenedell Hughes lecture. Ophthalmology1987; 94(8): 980-994.
 24. Mc Nally, Jakobiec FA ,Knowles DM. Clinical morphologic immunophenotypic and molecular genetic analysis of bilateral ocular adnexal lymphoid neoplasm in 17 patients. Am J Ophthalmol 1987; 103(4):555-568.
 25. Jakobiec FA, Knowles DM. An overview of ocular adnexal lymphoid tumors. Trans Am Ophthalmol Soc 1989; 87: 420-422 .