

گزارش موردی

گزارش یک مورد کارسینوم سنگفرشی اولیه کیسه صفرا

دکتر آرش دهقان*، دکتر سیدمحمد حسینی پناه**

دریافت: ۸۳/۹/۳۰، پذیرش: ۸۴/۴/۲۰

چکیده:

مقدمه: شایعترین بدخیمی کیسه صفرا نئوپلاسمهای برخواسته از پوشش اپی تلیال کیسه صفرا می باشد ولی اسکواموس سل کارسینوما بسیار نادر است.

معرفی بیمار: بدنبال کله سیستکتومی زن ۶۰ ساله ای که در سونوگرافی هیدروپس کیسه صفرا مطرح شده بود. در نمای ماکروسکوپی کیسه صفرا نمای آنروفیک و قهوه ای رنگی داشت که در فضای داخلی آن ضایعه نومورال پایه داری با رنگ کرم و با قوام الاستیک به ابعاد $۱ \times ۱ \times ۰/۵$ سانتیمتر جلب نظر می نمود. در بررسی میکروسکوپی آن یک نمونه خالص و تمایز یافته اسکواموس سل کارسینوما تشخیص داده شد.

نتیجه نهائی: این مورد اولین گزارش اسکواموس سل کارسینومای کیسه صفرا از استان همدان بوده که میزان فراوانی آن $۲/۸\%$ از کل بدخیمی های کیسه صفرا در ایران می باشد. این مورد می تواند در هیستوژنز اسکواموس سل کارسینومای کیسه صفرا مورد استفاده قرار گیرد.

کلید واژه ها: کارسینوم سلول سنگفرشی / کیسه صفرا

مقدمه:

در این مطالعه مورد نادری از سرطان کیسه صفرا گزارش می شود که تا بحال در مرکز ثبت بیماریهای غیر واگیردار استان همدان گزارش نشده است. میزان فراوانی آن بر اساس آنالیز آخرین آمار در سال ۱۳۸۲ در ایران در جنس مؤنث پنج مورد می باشد که $۲/۸\%$ بدخیمی های گزارش شده از کیسه صفرا را بخود اختصاص داده است.

معرفی بیمار:


بیمار زن ۶۰ ساله ایست که صاحب پنج فرزند بوده و ساکن همدان می باشد. در تاریخ $۸۳/۵/۱۳$ بعلت وجود سنگ در مجاری صفراوی و کیسه صفرا در بخش جراحی بستری گردید. از ده روز قبل از مراجعه دچار درد شکمی در ناحیه یک چهارم فوقانی و راست شده بود. همچنین درد با غذا خوردن تشدید می شد که همراه با بی اشتهاپی بوده اما فاقد تب، لرز و استفراغ بود. در علائم حیاتی

شایعترین بدخیمی کیسه صفرا نئوپلاسمهای برخواسته از پوشش اپی تلیالی کیسه صفرا می باشد که شیوع آن مخصوصا در شیلی، ژاپن و شمال هندوستان فراوان است. علت این تومور پیچیده بوده و در اغلب موارد همراه با سنگهای کیسه صفرا می باشد (۱). آدنوکارسینوما شایعترین نوع سرطان کیسه صفرا می باشد ولی اسکواموس سل کارسینوما بسیار نادر بوده (۲،۳) و فراوانی آن $۳/۳-۱/۴\%$ تومورهای کیسه صفرا را در ژاپن تشکیل می دهد (۴،۵) و در برخی مطالعات تا $۱۲/۷\%$ نئوپلاسمهای بدخیم این عضو را شامل می شود (۵). در آخرین برنامه انستیتو ملی سرطان در امریکا فقط ۴۵ مورد ($۱/۷\%$) از ۳۰۳۸ بیمار با سرطان کیسه صفرا دارای اسکواموس سل کارسینوما بودند (۶).

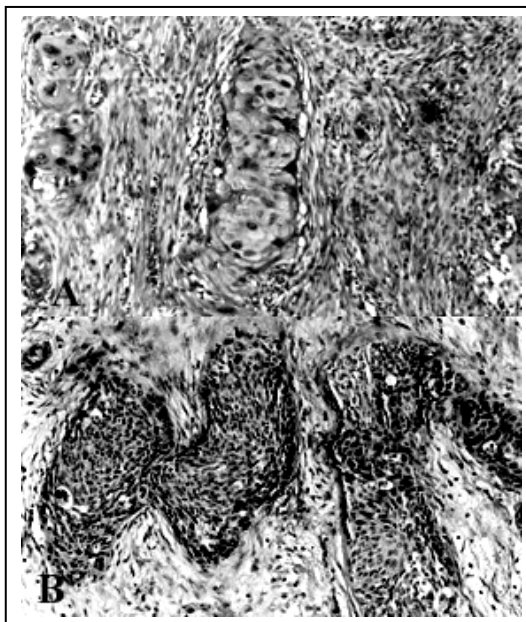* متخصص پاتولوژی

** استادیار گروه علوم تشریحی دانشکده پزشکی دانشگاه علوم پزشکی همدان (hosseinipناه@hotmail.com)

نئوپلاستیک با نمای سنگفرشی واجد خصوصیات پلئومرفیسم هسته ای، افزایش نسبت هسته به سیتوپلاسم و هیپرکرومازی هسته بود که با تولید مقادیر فراوان مواد شاخی همراه بود. واکنش التهابی سلولهای غول پیکر چند هسته ای به مواد شاخی جلب نظر می کرد. گسترش بافت مذکور به لایه های سطحی طبقه عضلانی دیده شد. براین اساس تشخیص اسکوآموس سل کارسینوما تمایز یافته گزارش گردید (شکل ۲ و ۳). همچنین با بکاربردن رنگ آمیزی پاس (PAS)، سلولهای سرطانی واکنش منفی نشان داد (شکل ۳).



شکل ۱: مخاط طبیعی کیسه صفرا به همراه کانونهای نئوپلاستیک مجاور با نمای اسکوآموس سل کارسینوما (بزرگنمایی ۱۰۰×)



شکل ۲: تهاجم بافت نئوپلاستیک اسکوآموس سل کارسینوما به استرومای زیرین و لایه های عضلانی دیواره کیسه صفرا (بزرگنمایی ۲۰۰×)

درجه حرارت ۳۷/۲ درجه سانتیگراد، تعداد نبض ۹۰ تا در دقیقه، تعداد تنفس ۲۴ تا در دقیقه و فشار خون ۱۲۵/۷۵ میلیمتر جیوه داشت. بیمار در سابقه پزشکی خود بیماری فشار خون تحت درمان را دارد.

در آزمایشات انجام شده آزمایش ادرار طبیعی بود. آزمایش هموگلوبین ۱۳/۹ و هماتوکریت ۴۰ بودند. در آزمایشات شمارش گلبول سفید $11700/mm^3$ با پلی مرفونوکلر ۷۰٪، لنفوسیت ۲۸٪ و منوسیت ۷٪ داشت و $Crea=0/6\ mg\%$ ، $BUN=19\ mg\%$ ، $BS=122\ mg\%$ ، $SGOT=84u/L$ ، $K=3/9\ mEq/L$ ، $Na=140\ mEq/L$ ، $SGPT=71u/L$ ، $Phosphatas\ Alkaline=148u/L$ ، $Bilirubin\ (Direct)=0.6\ mg/dL$ و $Bilirubin\ (Total)=1\ mg/dl$ ، بود. در آزمایشات عکس قفسه سینه وجود برونشکتازی گزارش گردیده است.

در سونوگرافی وجود توده ای در کیسه صفرا مشاهده شد که هیدروپس کیسه صفرا مطرح شده است. با این تشخیص اقدام به انجام لاپاراتومی جهت برداشتن کیسه صفرا شد که در حین عمل چسبندگی شدید کیسه صفرا به همراه التهاب و تورم شدید دیده شد. شواهدی از وجود ضایعاتی که مطرح کننده درگیری کبد، پانکراس و عقده های لنفاوی ناحیه باشد، مشاهده نگردید و همچنین در طول مدت بستری در بیمارستان و باتوجه به معاینات و آزمایشات انجام شده در این مدت یافته ای دال بر درگیری ریه، سرویکس و پوست دیده نشد. در نتیجه برای بیمار کله سیستکتومی صورت گرفت.

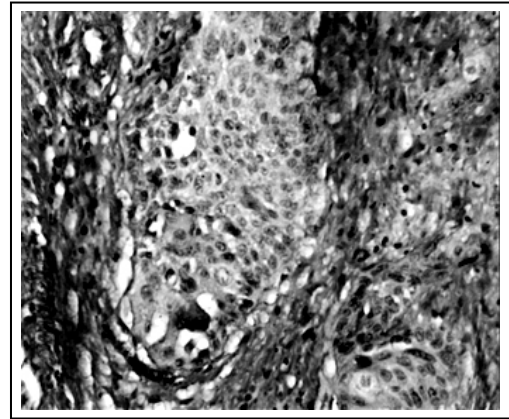
در بررسی ماکروسکوپی، کیسه صفرا بی به رنگ قهوه ای خاکستری با ابعاد $10/5 \times 5$ سانتیمتر دیده شد که در سطح برش، مخاط آن دارای نمای آتروفیک و قهوه ای رنگ بود. وجود یک قطعه بافت پایه دار در داخل فضای کیسه صفرا، کرم رنگ با قوام الاستیک به ابعاد $2 \times 1 \times 0/5$ سانتیمتر مشاهده گردید. ضخامت دیواره کیسه صفرا ۵ میلیمتر بوده و برجستگی سطح مخاطی آن با نمای نامنظم بصورت کانونی قابل رویت بود.

در بررسی میکروسکوپی از برشهای تهیه شده از دیواره کیسه صفرا، مجموعه تغییرات پاتولوژیک ناشی از کله سیستیت مزمن بهمراه کانونی از تغییرات نئوپلاستیک مشاهده گردید. بافت نئوپلاستیک مشتمل بر سلولهای

کیسه صفرا از متاپلازی سنگفرشی یا سنگفرشی تمایز یافته از آدنوکارسینومای قبلی شکل می گیرد (۱۱). موتو و همکاران مطالعه بافت شناسی یک هزار کیسه صفرا بیماران را انجام دادند و هیچ علامتی از متاپلازی سنگفرشی ندیدند. اکثراً اسکوآموس سل کارسینوما در مجاور آدنوکارسینوما و در سطح مخاطی آن دیده شده و یک نمای بافت شناسی تغییر یافته در بین نواحی آدنوکارسینوما و اسکوآموس سل کارسینوما دیده می شود. بنابراین متاپلازی سنگفرشی آدنوکارسینوما در پاتوژنز اسکوآموس سل کارسینوما قویا مطرح می شود (۱۲). بر طبق این فرضیه اسکوآموس سل کارسینوما بدین صورت شکل می گیرد که یک آدنوکارسینومای اولیه متحمل متاپلازی سنگفرشی شده و آدنواسکوآموس سل کارسینوما را ایجاد می نماید و سپس یک کارسینومای متاپلاستیک رشد نموده و بجای آدنوکارسینوما، یک اسکوآموس سل کارسینومای خالص شکل می گیرد و از طرفی باتوجه باینکه تعداد اسکوآموس سل کارسینوما بسیار اندک می باشد بررسی کامل بیماری انجام نشده است ولی با این وجود نسبت به آدنوکارسینوما پیش آگهی بدتری دارد. در مطالعه حاضر یک اسکوآموس سل کارسینومای مهاجم و ارتشاحی در لایه زیر مخاطی شکل گرفته است و بعلاوه عکس العمل سلولهای سرطانی نسبت به رنگ آمیزی PAS منفی بوده و نشانه ای از اپی تلیوم سنگفرشی متاپلازی و اپی تلیوم سنگفرشی نایجا دیده نشد. همچنین تولید موسین و ساختمان لوله ای در برشهای سریال بافتی نیز دیده نشد. بنابراین گزارش این مورد می تواند در هیستوژنز اسکوآموسل کارسینومای کیسه صفرا مورد توجه قرار گیرد.

منابع:

- Misra S, Chaturvedi A, Misra NC, Sharma ID. Carcinoma of the gallbladder. *Lancet Oncol* 2003 Mar; 4(3) : 167-76.
- Lagrecia G, Conti P, Urrico GS, Catanuto G, Dicarlo L, Russello D, Latteri F. Biliary squamous cell carcinoma. *Chir Ital* 2004; 56:289-95.
- Paula S. Rhodes. Gallbladder carcinoma with unusual occurrence of squamous cell carcinoma. *J Diag Med Sonog* 2004 Sep; 20(5); 347-350.
- Ishikawa Y, Yoshida H, Mamada Y, Taniai N, Kawano Y, Mizunguchi Y,



شکل ۳: بافت نئوپلاستیک اسکوآموس سل کارسینوما با رنگ آمیزی پاس (پریودیگ اسید شیف، بزرگنمایی ۴۰۰×).

بحث:

اسکوآموس سل کارسینومای اولیه کیسه صفرا بسیار نادر است. شیوع آن بین ۱۲/۷-۰ درصد از کل نئوپلاسمهای کیسه صفرا را شامل می شود (۵). که این موارد نیز مشتمل بر احتساب آدنوکارسینومهای تمایز نیافته و یا کارسینومای آناپلاستیک می باشد (۵،۷). بنابراین می توان گفت که بدون احتساب این موارد شیوع اسکوآموس سل کارسینومای اولیه و خالص کیسه صفرا بین ۳/۳-۰ درصد می باشد (۷-۱۰). نکته مهم در تشخیص اولیه کارسینومای سنگفرشی کیسه صفرا، بررسی و رد وجود ضایعات نئوپلاستیک با نمای سنگفرشی از ارگانهای مجاور و گسترش آن به کیسه صفرا می باشد.

معیار تشخیص بر اساس شناسایی سلولهای اپی تلیال سنگفرشی تمایز یافته با شدت متغیر و نمای دیس پلاستیک می باشد که می تواند همراه با تولید مواد شاخی و درجات متغیری از پلهای بین سلولی باشد. همچنین وجود مقاطع غددی و یا پوشش مخاطی دیس پلاستیک با نمای آدنوکارسینوما مشاهده نگردد.

با توجه به سیتولوژی اسکوآموس سل کارسینومای کیسه صفرا فرضیه های مختلفی پیشنهاد می شود که عبارتند از: (۱) ایجاد ماهیت نئوپلاستیک در اپی تلیوم نایجای موجود در کیسه صفرا، (۲) ایجاد تغییر نئوپلاستیک در پوشش سنگفرشی متاپلاستیک، (۳) متاپلازی سنگفرشی آدنوکارسینومای کیسه صفرا (۵،۱۱). با توجه باینکه هیچ گزارشی مبنی بر وجود اپی تلیوم سنگفرشی نایجای مادرزادی وجود ندارد اکثر پژوهشگران معتقدند که سلولهای سنگفرشی در اسکوآموس سل کارسینومای

- et al. Squamous cell carcinoma of gallbladder. *J Nippon Med Soc* 2004 Dec; 71(6): 417-20.
5. Karasawa T, Itoh K, Komukai M, Ozawa U, Sakurai I. Squamous cell carcinoma of gallbladder. Report of two cases and review of the literature. *Acta Pathol Jpn* 1981; 31:299-308.
 6. Waisberg J. Squamous cell carcinoma of gallbladder. *Sao Paulo Med J* 2001 Jan; 19(1):43.
 7. Henson DE, Albores-Saavedra J, Corle D. Carcinoma of the gallbladder. *Cancer* 1992; 70:1403-7.
 8. Kumar A, Singh MK, Kapur BML. Synchronous double malignant tumors of the gallbladder case report of squamous cell carcinoma with an angiosarcoma. *Eur J Surg Oncol* 1994; 20:63-70.
 9. Piehler JM, Crichlow RW. Primary carcinoma of gallbladder. *Surg Gynecol Obstet* 1978; 147:929-42.
 10. Dowling GP, Kelly JK. The histogenesis of adenocarcinoma of the gallbladder. *Cancer* 1986; 58:1702-8.
 11. Roppongi T, Takeyoshi I, Ohwada S, Sato Y, Fujii T, Honma M, et al. Minute squamous cell carcinoma of the gallbladder: a case report. *Jpn J Clin Oncol* 2000; 30:43-45.
 12. Muto Y, Uchimura M, Waki S, Hayashi T, Samejima K, Okamoto K. Clinicopathologic study of adenosquamous carcinoma of the gallbladder and bile duct. *Jpn J Cancer Clin* 1982; 28: 440-4.