

گزارش یک مورد بطری پلاستیکی در رکتوسیگموئید

دکتر امیر درخشانیفر* ، دکتر حمیدرضا خورشیدی* ، دکتر علی قلعه ایها**

دریافت : ۸۵/۱۰/۱۳ ، پذیرش : ۸۶/۳/۲۱

چکیده:

مقدمه: ارزیابی و درمان اجسام خارجی در رکتوم نیازمند معاینه و شرح حال دقیق می باشد. موارد بیماری که در اثر فروبردن اجسام خارجی بدخل رکتوم و رکتوسیگموئید گزارش شده اغلب بعلت ، تجاوزات جنسی ، اقدام شخصی جهت ارضاء جنسی و فرورفتن اتفاقی بوده است.

معرفی بیمار: در این گزارش بیماری ۹۹ ساله مذکر معرفی میگردد که بعلت فرو بردن یک بطری پلاستیکی جهت ارضاء جنسی و گیر کردن آن در رکتوسیگموئید به بخش اورژانس مراجعه نموده بود. در معاینه توشه رکتال بطری و جسم خارجی لمس نگردید و در لمس شکم ناحیه هیپوگاستریک ترجیحا" چپ تندر نس ملموس بود در گرافی شکم ، تصویر بطری پلاستیکی در رکتوسیگموئید و رویت هوا داخل آن و قالب بطری تشخیص داده شد. تلاش جهت خارج کردن آن از طریق مقعد بعلت بالا بودن و بزرگ بودن بطری مقدور نشد و رکتوسیگموئیدوسکوپی موفق نبوده و صرفا" در نواحی فوقانی رکتوم هیپرمی شدید مخاطی مشهود و در ناحیه سیگموئید کف بطری مشاهده شد. لذا بیمار لاپاراتومی شده و بطری از طریق سیگموئید و برش بر روی آن خارج گردید.

نتیجه نهائی: در موارد جسم گیر کرده در رکتوم اجسام اغلب با کمک وسایل و از طریق مقعد خارج می شوند. در موارد نادر و اجسام گیر کرده بزرگ در نواحی فوقانی رکتوم و رکتوسیگموئید خصوصا" اگر ماهیت اجسام فوق سخت و انعطاف اندکی داشته باشند قدرت مانور جراح با وسایل جهت خروج آنها اندک و یا مقدور نباشد و احتمال نکرور مخاطی نیز برود ، از نظر درمانی معضل بوده و نیاز به لاپاراتومی جهت خروج آنها لازم می شود.

کلید واژه ها: اجسام خارجی / جراحی / راست روده

مقدمه:

خارجی باقیمانده در مقعد و رکتوم را تشکیل می دهد (۹،۸). این بیماران اغلب بعلت درد ناحیه مقعد بطور حاد به بخش فوریت های بیمارستانها مراجعه می نمایند و در طی مراحل گرفتن شرح حال ، معاینه و بررسی پرتونگاری نهایتا" تشخیص ضایعه و نوع جسم خارجی باقیمانده در مقعد و یا رکتوم داده می شود.

در اغلب موارد در اطاق عمل و با بیهوشی مناسب (در اکثر موارد بیهوشی عمومی) و با استفاده از وسایل مختلف از جمله فورسپس زایمان ، رکتوسیگموئیدسکوپ و غیره می توان جسم خارجی را بطور کامل خارج ساخت. اگر جسم خارجی بزرگ و در نواحی فوقانی رکتوم

اجسام خارجی گیر کرده و باقیمانده در رکتوم و رکتوسیگموئید می تواند ناشی از بلع مواد غذایی همچون استخوان و تیغ مواد غذایی (۱،۲) ، فروبردن عمدی اجسام خارجی توسط خود فرد جهت لذت جنسی (۳) ، قاچاق مواد مخدر (۴) و یا می تواند ناشی از فرو بردن جسم خارجی توسط فرد دیگر در تجاوزات نامعمول جنسی باشد (۵).

مردان درصد قابل توجهی از این گونه بیماران را تشکیل می دهند (۶،۷) و فرو بردن عمدی جسم خارجی جهت لذت جنسی در سالهای اخیر درصد قابل توجهی از اجسام

* استادیار گروه جراحی دانشکده پزشکی دانشگاه علوم پزشکی همدان (khorshidi_h2007@yahoo.com)

** استادیار گروه روانپزشکی دانشکده پزشکی دانشگاه علوم پزشکی همدان

پرخونی شدید مخاطی شک به گانگرن و نکروز مخاطی را برمی انگیزد. لذا پس از تغییر وضعیت بیمار و بیهوشی عمومی اقدام به لاپاراتومی بیمار شد (خروج بطری به روش غیر جراحی امکان پذیر نبود) پس از برش طولی بر روی سیگموئید، بطری از سر خارج شد و ناحیه برش داده شده بصورت کولستومی از پوست خارج گردید. مخاط رکتوسیگموئید در نواحی فوق الذکر پرخون و بشدت تیره بود ولی در طی روزهای بعد رنگ ناحیه کولستومی طبیعی گشت. ۴ روز بعد از عمل بیمار با حال عمومی خوب مرخص گردید و دو ماه بعد تحت عمل بستن کولستومی قرار گرفت.

در مشاوره روانپزشکی پس از جراحی نامبرده از عمل خود ابراز پشیمانی شدید نموده و ابراز داشت که مدتی است کاهش میل جنسی و علائق جنسی به همسر خویش را داشته است و در ضمن اخیراً "دچار علائم افسردگی و گوشه گیری نیز شده است و بعلت عدم لذت جنسی نسبت به همسر خویش مبادرت به اینکار نموده و پس از آن نیز بعلت اضطراب شدید و پیامد آن (درد شکمی) به پزشک مراجعه نموده است.

بحث:

فرو بردن تعمدی اجسام خارجی از طریق مقعد بداخل رکتوم و رکتو سیگموئید جهت ارضاء و لذت جنسی در دو دهه اخیر شیوع بیشتری یافته است (۱۱). ووگن (Vaughn) در گزارش خود یک مورد لیوان داخل شده به رکتوم را ذکر کرده است (۱۱)، حسن و همکاران نیز یک مورد لیوان در رکتوم یک بیمار مرد که مورد تهاجم و تجاوز جنسی قرار گرفته بود را ثبت نموده است (۴).

سینگلا یک مورد بطری ویسکی در نواحی فوقانی رکتوم (۱۲) و گوپال نیز مورد مشابهی را ذکر کرده است (۱۳). استنود فرو بردن تعمدی یک قوطی نوشابه در یک نوجوان ۱۴ ساله را ثبت نموده (۱۴)، آتیلا یک مورد چوب شکل داده شده (۱۵)، کومار یک مورد فرو بردن مسواک بدلیل خارش ناحیه آنال در یک بیمار و داخل شدن مسواک به داخل رکتوم (۱۶) و نپروسوا (Neprosova) نیز داخل بردن یک فنجان چینی بداخل رکتوم و پریتونیت حاصله را ذکر نموده است (۱۷). همانندل و همکاران نیز فرو بردن چسب ساختمانی جهت ارضاء جنسی را گزارش نموده اند (۱۸).

گزارشات حاکی از اینست که اغلب بیماران مراجعه

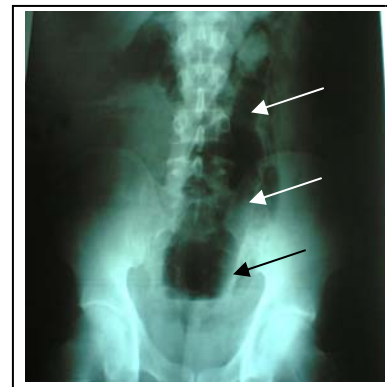
و یا رکتوسیگموئید باشد (High lying) و یا علائم پریتونیت و پارگی رکتوم در حین معاینه بالینی مشهود باشد نیاز به جراحی و لاپاراتومی جهت خارج ساختن جسم خارجی می باشد (۱۰).

معرفی بیمار:

بیمار مرد ۴۹ ساله، کارمند، متأهل و صاحب دو فرزند می باشد که بعلت درد ناحیه هیپوگاستریک و نواحی تحتانی شکم از سه روز قبل به بخش فوریتهای مراجعه نموده بود. نامبرده سه روز قبل جهت خودارضایی جنسی یک بطری پلاستیکی نوشابه (به حجم ۳۰۰ ml) را به داخل رکتوم رانده بود. در طی مدت فوق الذکر دفع مدفوع نداشته و از روز مراجعه دچار درد شکم نیز شده بود.

در سابقه پزشکی، سابقه صرع تونیک-کلونیک بمدت ۱۰ سال را ذکر کرده که تحت درمان نامنظم با داروی سدیم والپروات بوده و در طی یکسال گذشته علیرغم مصرف نامنظم دارو حمله صرعی نداشته است.

علائم حیاتی در بدو مراجعه طبیعی و در معاینه بالینی شکم کمی متسع و تندرست در ربع تحتانی چپ ملموس بود. در توشه رکتال جسم خارجی بدست نمی خورد. در گرافی شکم بطری پلاستیکی در نواحی رکتوسیگموئید مشهود بود (تصویر ۱).



تصویر ۱: گرافی شکم بیمار مورد مطالعه

آزمایشات الکترولیتی بیمار در حد طبیعی و شمارش گلبولی WBC=6800 و PMN=77% بود.

بیمار به اطاق عمل هدایت شد، ابتدا پس از تسکین دارویی کافی، رکتوسیگموئیدسکوپی سخت (رژید) انجام گردید که جدار رکتوم از فاصله ۸ cm پرخون و متورم بود و در فاصله 12cm در سیگموئید کف بطری مشهود بود. امکان مانور جهت خروج بطری مقدور نبود و

منابع:

- Macht SH, Crabb G. Chicken bone bezoar in rectum. *Med Radiog* 2003;27(3): 88-9.
- Kyvik KR, Brattebo G. The potential hazards of eating fish. *Gastroenterology* 1990 Aug; 99(2): 602.
- Shah J , Majed A, Rosin D. Rectal salami . *Int J Clin Pract* 2002 Sep; 56(7): 558-59.
- Pidoto RR, Agliata Am, Bertolini R, Mainin A, Rossi G , Giani G. A new method of packaging cocaine for international traffic and implication for the management of cocaine body packers. *J Emerg Med* 2002 Aug; 23(2): 149-53.
- Hasan M, Talukder MA, Islam K, Mustafa MF, Rahman MA. A case report of drinking glass in rectum. *Mymensingh Med J* 2006 Jan; 15(1): 96-8.
- Ooi BS, Ho YH, Eu KW, Nyam D, Leong A, Seow Choen F. Management of anorectal foreign bodies : a cause of obscure anal pain. *Aust N Z J Surg* 1998 Dec; 68(12): 825-55.
- Subbotin VM, Davidov MI, Fainshtein AV, Abdrashitov RR, Rylov IUL, Sholin NV. Foreign bodies of the rectum. *Vestn Khir Im II Grek* 2000; 159(1): 91-5
- Agnew J. Hazards associated with anal erotic activity. *Arch Sex Behav* 1986 Aug; 15(4): 307-14.
- Igbal M, Rasool MI, Safdar S, Sohail S. Anal eroticism : se if introduced foreign bodies in the rectum. *J Pak Med Assoc* 1988 Aug; 38(8): 223-24.
- Ruiz del Castillo J, Selles Dechent R. Colo-rectal trauma caused by foreign bodies introduced during sexual activity : diagnosis and management. *Rev Esp Enferm Dig* 2001 Oct; 93(10): 631-34.
- Graves RW, Allison EJ Jr, Bass RR, Hunt RC. Anal eroticism : two unusual rectal foreign bodies and their removal. *South Med J* 1983 May; 76(5): 677-78.
- Vaughn AM, White MS. Foreign body (drinking glass) in the rectum. *JAMA* 1959 Dec; 171: 2307-309.
- Singla S, Chitkara N, Singh B, Garg P, Dhir V. Whisky bottle in the rectum . *Indian J Gastroenterol* 1996 Jul; 15(3): 113.
- Gopal S . A bottle in the rectum. *J Indian Med Assoc* 1974 Jan;62(1): 24-5.
- Steenwood P, Rovers JP, Tollenaar RA. Retained foreign body in a 14-year-old boy. *J Pediatr Surg* 2003 Oct; 38(10): 1554-556.
- Atila K, Sokmen S, Astarcioglu H, Canda E. Rectal foreign bodies : a report of four cases. *Ulus Trauma Acil Cerrah Derg* 2004 Oct; 10(4): 253-56.
- Kumar M. Don't forget your tooth brush.

کننده مردان بوده اند و بطری نوشابه پلاستیکی و شیشه ای بیشترین جسم خارجی در مقعد و لذت جنسی بیشترین انگیزه این افراد بوده است (۱۹).

قوطی اسپری عطرافشان، ارتعاش دهنده های جنسی، میله چوبی، فلزی، میوه جات از جمله خیار و هویج در رده های بعدی اجسام خارجی فرو رفته در رکتوم می باشند (۷). از نظر درمانی ترین و همکاران یک گروه ۱۴۳ نفری را گزارش نموده اند که صرفاً ۲/۸٪ موارد نیاز به لاپاراتومی داشته اند (۲۰).

لیک (Lake) یک گروه ۹۳ نفری که ۸ نفر آنان نیاز به لاپاراتومی داشته اند گزارش نموده است (۲۱). یامن و همکاران نیز یک گروه ۲۹ نفری را معرفی نموده اند و توصیه کرده اند که اگر جسم خارجی نرم و در نواحی پائین رکتوم باشد (low lying) با گیره های جراحی (grasper) پس از دیلاتاسیون مناسب آنال، می توان آنرا خارج کرد و در صورتیکه جسم خارجی سفت و در نواحی فوقانی رکتوم باشد (High lying) نیاز به لاپاراتومی خواهد بود (۲۲).

میلر نیز یک مورد بطری در سیگموئید که به ناچار تحت لاپاراتومی قرار گرفته است را ذکر نموده است (۲۳). مورد گزارش شده در مطالعه حاضر نیز یک بطری که کف آن در نواحی فوقانی رکتوم (High lying) و تنه و نوک آن در ناحیه سیگموئید بود، می باشد. مورد گزارش شده مشابه گزارش میلر و یامن می باشد.

هرچند اجسام گیر کرده در رکتوم شایع میباشند ولی اجسام خارجی در نواحی رکتو سیگموئید نادر بوده و علیرغم خروج اجسام از طریق رکتوم، در موارد اجسام خارجی گیر کرده در رکتو سیگموئید بعضاً نیاز به جراحی و خروج جسم خارجی میباشد (خصوصاً اگر احتمال نکرود مخاطی و یا علائم پریتونیت و عدم موفقیت در خروج جسم خارجی از طریق رکتوم باشد) بیمار یاد شده یکی از این موارد نادر بود که باعلل ذکر شده ناچاراً تحت عمل لاپاراتومی قرار گرفت.

رفتارهای عجیب و غریب خصوصاً از نوع جنسی در بیماران مصروع بسیار نادر ولی رفتارهای تکانه ای خصوصاً رفتارهای خصمانه که می تواند با اضطراب و خشم و سپس احساس پشیمانی باشد در افراد ذکر شده در صرع لوب تمپورال گزارش شده است (۲۴،۲۵).

- Br Dent J 2001 Jul; 191(1): 27-8.
17. Neprosova P, Tresk A , Simanek V. Injury of the rectum with a porcelain cup. Rozhl Chir 2001 Mar; 80(3): 128-30.
 18. Hemandl AK, Muller GW, Ahmed I. Rectal impaction with epoxy resin : a case report. J Gastrointest Surg 2005 May-Jun; 9(5): 747-49.
 19. Clarke DL, Buccimazza I, Anderson FA, Thomson SR. Colorectal foreign bodies. Colorectal Dis 2005 Jan; 7(1): 98-103.
 20. Trenin SO, Gel'Fenbein LS. Foreign bodies of the rectum. Khir Urgiia (Mosk) 2005(11): 58-63.
 21. Lake JP, Essani R, Petrone P, Kaiser AM, Asensio J, Beart RW Jr. Management of retained colorectal foreign bodies : predictors of operative intervention. Dis Colon Rectum 2004 Oct; 47(10): 1694-1698.
 22. Yaman M, Deitel M, Burul CJ, Shahi B, Hadar B. Foreign bodes in the rectum . Can J Surg 1993 Apr; 36(2): 173-77.
 23. Miller BJ, Wetzig NR. Incarcerated digmoid bottle. Aust N Z J Surg 1990 Sep; 60(9): 729-31.
 24. Souza EA, Keiralla DM, Silveira DC, Guerreio CA. Sexual dysfunction in epilepsy : identifying the psychological variables. Arq Neuropsiquiatr 2000 Jun; 58(2A): 214-20.
 25. Trevisol-Bitten Court PC, Troiano AR. Interictal personality syndrome in non-dominant temporal lobe epilepsy : case report. Arq Neuropsiquiatr 2000 Jun; 58(2B): 548-55.

Archive of SID