

گزارش یک مورد آسیب بسته تاندونهای فلکسور عمقی و سطحی انگشت حلقه

دکتر هومن شریعت زاده*، دکتر داود جعفری*، دکتر حمید طاهری*، دکتر فرید نجدمظهر**، دکتر علیرضا پهلوان صباغ**

دریافت: ۸۷/۷/۲ ، پذیرش: ۸۷/۱۱/۱۶

چکیده:

مقدمه: آسیب تاندونهای فلکسور در دست اکثر موارد با زخمهای نافذ اتفاق می افتد. آسیب های بسته و از جا کندن تاندونهای فلکسور نادر بوده و اکثراً به صورت کنده شدن تاندون فلکسور عمقی انگشت چهارم از محل چسبندگی آن به استخوان بند انتهائی انگشت صورت میگیرد. از جا کندن بسته تاندون فلکسور سطحی نادرتر است. نادرترین حالت کنده شدن بسته و همزمان هر دو تاندون فلکسور یک انگشت است که در حدود ده مورد از آن در سطح دنیا گزارش شده است.

معرفی بیمار: بیمار مردی ۲۷ ساله بدون سابقه بیماری خاص است. راست دست و مغازه دار که ده روز قبل از مراجعه درحین کار کردن تعادل خود را از دست داده و به زمین میخورد. بعد از آن بیمار قادر به خم کردن انگشت چهارم دست چپ از مفاصل بین انگشتی نبوده است. در این روند زخمی در دست بیمار ایجاد نمیشود. بیمار با تشخیص آسیب بسته تاندونهای فلکسور سطحی و عمقی تحت عمل جراحی و ترمیم تاندون فلکسور عمقی قرار گرفت.

نتیجه نهایی: این گزارش تاکید می کند با وجود نادر بودن از جا کندن همزمان تاندونهای فلکسور در یک انگشت، این حالت باید در تشخیصهای افتراقی جراح در موارد مشابه قرار گیرد.

کلید واژه ها: آسیب های تاندون / تاندونهای فلکسور / کنده شدن تاندون

مقدمه:

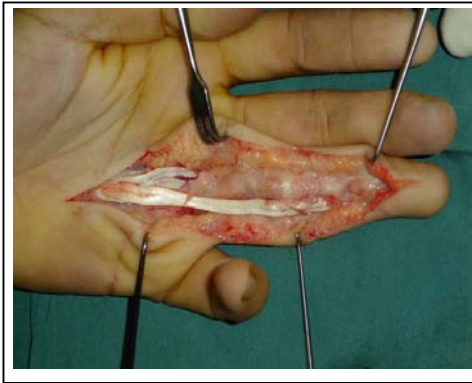
چهارم دست چپ او دچار کشش و نیروی هیپراکستانسیون شده بود. به پوست دست آسیبی وارد نشده و بیمار درد شدیدی را در انگشت مذکور احساس میکند. بعد از این اتفاق او متوجه میشود که قادر به خم کردن انگشت چهارم در دست چپ نمی باشد. ده روز بعد از وقوع آسیب، بیمار در درمانگاه سرویس جراحی دست ویزیت میگردد. بیمار سابقه ای از بیماری خاصی نداشته است. در معاینات عمومی بیمار نکته ای یافت نشد. در معاینه انگشت حلقه در دست چپ، پوست سالم بود و اسکاری مشاهده نشد. در لمس یک ندول دردناک در کف دست و در محاذات انگشت چهارم لمس میشود. بیمار قادر به خم کردن انگشت فوق در مفاصل بین انگشتی نبود ولی دامنه حرکت پاسیو در مفاصل فوق تقریباً طبیعی بود.

آسیب بسته تاندونهای فلکسور آسیبی ناشایع بوده و بیشتر به شکل کنده شدن و یا پارگی در تاندون فلکسور عمقی در انگشت چهارم یا حلقه اتفاق می افتد(۱). آسیب بسته و ایزوله تاندون فلکسور سطحی انگشتان بسیار نادر بوده و تنها چند مورد از آن گزارش شده است(۲). این آسیبهای تاندونی معمولاً در معاینات اولیه تشخیص داده نمیشوند. نادرترین حالت کنده شدن هر دو تاندون فلکسور سطحی و عمقی بطور همزمان در یک انگشت است(۳) که تاکنون تعداد انگشت شماری از آن گزارش شده است.

معرفی بیمار:

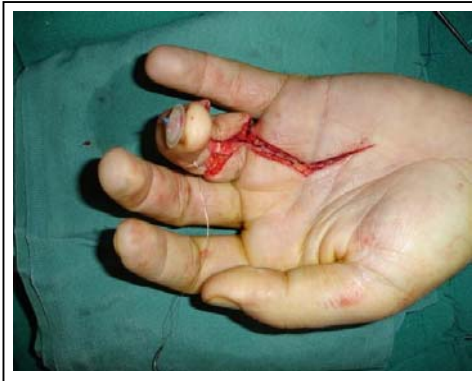بیمار مردی ۲۷ ساله، راست دست و مغازه دار بود که در حین کار به زمین خورده و در همان حال انگشت

* استادیار گروه ارتوپدی دانشکده پزشکی دانشگاه علوم پزشکی ایران
** متخصص ارتوپدی (najdmazhar@yahoo.ca)



شکل ۳: انتهای تاندونهای کنده شده در کنار سیستم پولی سالم

به خاطر چروکیده شدن سیستم پولی و ادماتوز بودن تاندونهای آسیب دیده، تصمیم گرفته شد که اکسیزیون تاندون فلکسور سطحی به عمل آمده و تاندون فلکسور عمقی ترمیم شود (شکل ۴).



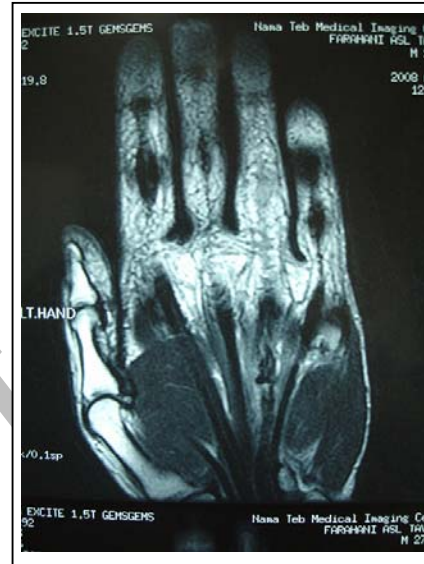شکل ۴: ترمیم تاندون فلکسور عمقی به پایه استخوان فالنکس دیستال با سیم فولادی Pull out suture

از آتل دور سال بمدت ۴ هفته استفاده شد. بعد از ۶ هفته سوچور فولادی کشیده شده و نو توانی و فیزیوتراپی آغاز گردید. سه ماه بعد از شروع فیزیوتراپی، بیمار دامنه حرکت قابل قبولی در مفاصل بین انگشتی در انگشت عمل شده داشت. دامنه حرکت در مفصل متاکارپوفالانژیال ۶۰ درجه، در مفصل بین انگشتی پروگزیمال ۹۰ درجه و در مفصل بین انگشتی دیستال ۳۰ درجه بود و بیمار به کار قبلی خود برگشت.

بحث:

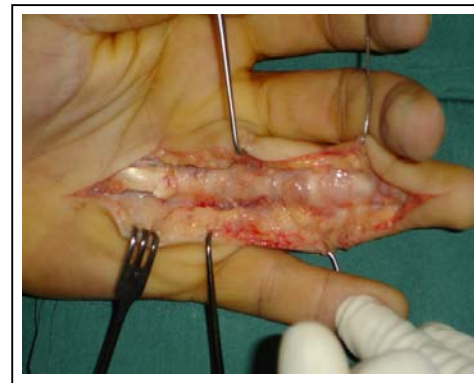
آسیب و پارگی بسته تاندونهای فلکسور به صورت آسیب در حین حرکت و فعالیت تعریف می شود. آسیب

معاینه نورواسکولار در دست چپ طبیعی بود. تشخیص اولیه، آسیب بسته تاندونهای فلکسور سطحی و عمقی در انگشت حلقه در دست چپ بود. رادیوگرافی و تستهای آزمایشگاهی بیمار طبیعی گزارش شد. از دست چپ MRI به عمل آمد که گزارش آن حاکی از خالی بودن سیستم پولی از تاندونها و کشیده شدن تاندونها به کف دست بود (شکل ۱).



شکل ۱: MRI دست چپ حاکی از خالی بودن سیستم پولی در انگشت چهارم

تحت بیهوشی عمومی و با استفاده از تورنیکه توسط انسیزیون زیگ زاگ و در سطح ولار به سیستم فلکسور ابروچ شد. قسمت پروگزیمال تاندونهای فلکسور به کف دست کشیده شده بود. (شکلهای ۲ و ۳).



شکل ۲: سیستم پولی از تاندونها خالی است

شدن بسته و همزمان تاندونهای فلکسور سطحی و عمقی را در یک انگشت گزارش کردند و عنوان نمودند که فقط ده مورد از این نوع آسیبها در جهان گزارش شده است (۳). در اکثر موارد این آسیبها به روش بازسازی تاندون فلکسور عمقی به صورت دو مرحله ای two stage reconstruction درمان شده اند هر چند چنگ و همکارش به صورت ترمیم اولیه هر دو تاندون فلکسور، بیمار خود را درمان نمودند (۳). در بیماری که اکنون معرفی میشود کنده شدن هر دو تاندون از محل چسبندگی خود اتفاق افتاده بود. به علت شرایط موجود در تاندونها و سیستم پولی، نویسندگان اعتقاد دارند که ترمیم اولیه فقط در مورد فلکسور عمقی می تواند روش درمانی قابل قبولی باشد. معرفی این بیمار به جراحان احتمال آسیب و از جا کندن همزمان هر دو تاندون فلکسور را با وجود نادر بودن آن یادآور میشود.

منابع:

1. Boyes JH, Wilson JN, Smith JW: Flexor tendon ruptures in the forearm and hand. *J Bone Joint Surg* 1960; 42A: 637-646.
2. Stern JD, Mitra A, Spears J. Isolated avulsion of the flexor digitorum superficialis tendon. *J Hand Surg* 1995; 20A: 642-644.
3. Cheung KM, Chow SP. Closed avulsion of both flexor tendons of the ring finger. *J Hand Surg* 1995; 20A: 78-79.
4. Agarwal P. Closed rupture of the flexor digitorum profundus tendon of little finger: A case report. *Indian J Plast Surg* 2004; 37:71-73.
5. Backer H, Ponser M. Simultaneous rupture of both flexor tendons in a finger. *J Hand Surg* 1994; 19A:246-248.
6. Kamrani RS, Taheri A, Jalali Mazlouman S. Closed multiple tendinous rupture of flexors and extensors of hand: A case report. *J Hand Surg* 2004; 29B:6:632-633.
7. Kankaya Y, Oruc M, Uysal A, Kocer U. Multiple closed flexor tendon avulsions from their insertions by a high-energy explosion. *J Hand Surg* 2006; 1B: 6: 663-664.

تاندونهای فلکسور به علت تروماهای غیر نافذ و بدون وجود بیماریهای زمینه ای و ضعیف بودن پاتولوژیک تاندونها نادر بوده و بیشتر انگشت حلقه را گرفتار میکند. فاکتورهای موثر در آسیب پذیر بودن انگشت چهارم برای ایجاد آسیب بسته عبارتند از برجسته تر بودن نوک انگشت چهارم در حین بسته شدن مشت و چسبندگی ضعیفتر تاندون فلکسور عمقی به استخوان فالنکس دیستال در انگشت چهارم نسبت به انگشت سوم (۴). آسیب بسته و کنده شدن تاندون فلکسور از محل چسبندگی آن به استخوان، معمولا به صورت وارد آمدن نیروی هیپراکستنسین بر انگشت در حال انجام عمل فلکسیون قدرتی است (۱). در تاندونهای طبیعی معمولا محل آسیب بسته در ناحیه چسبندگی تاندون به استخوان یا در محل موسکلو تاندینو است زیرا تاندون به طور طبیعی در این مناطق ضعیفتر است (۱). کنده شدن تاندون فلکسور سطحی بسیار نادر بوده و از جا کندن هر دو تاندون فلکسور در یک انگشت حتی نادرتر است. بیکر و همکارش در سال ۱۹۹۴ کنده شدن هر دو تاندون فلکسور از محل چسبندگی آنها به استخوان در انگشت چهارم دست یک مرد ۲۳ ساله را گزارش کردند. آسیب به علت هیپراکستنسین ناگهانی در انگشت در حال فعالیت فلکسیون به هنگام افتادن و برخورد با سپر ماشین اتفاق افتاده بود (۵). اگرآوال یک مورد از آسیب بسته پارگی فلکسور سطحی انگشت کوچک در مردی ۲۳ ساله را به هنگام فلکسیون در حرکت قدرتی گزارش کرده است (۴). گزارشات نیز از آسیب بسته چند تاندون به طور همزمان وجود دارد. کامرانی و همکارانش آسیب بسته تمامی تاندونهای فلکسور و اکستنسور را از محل چسبندگی تاندونها به عضلات مربوطه به علت آسیب ناشی از انفجار گزارش کردند (۶). در سال ۲۰۰۶ کانکایا نیز کنده شدن متعدد و همزمان چند تاندون فلکسور را در مراسم آتش بازی گزارش نمود (۷). چنگ و همکارش یک مورد از کنده